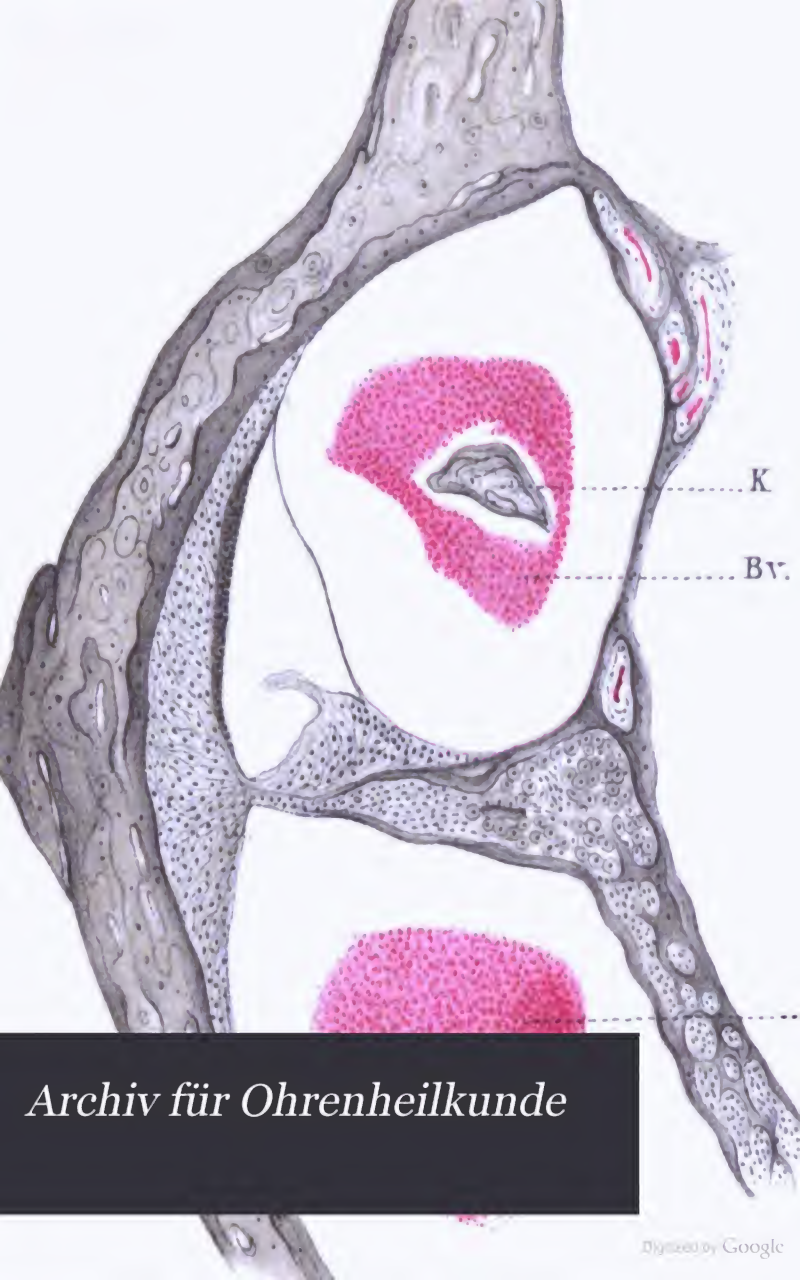

Archiv für Ohrenheilkunde

Digitized by Google

Digitized by Google

Digitized by Google

ARCHIV
FÜR
OHRENHEILKUNDE

BEGRÜNDET **1864**
VON

DR. A. v. TRÖLTSCH
WEILAND PROF. IN WÜRZBURG.

DR. ADAM POLITZER
IN WIEN

UND

DR. HERMANN SCHWARTZE
IN HALLE A. S.

IM VEREIN MIT

PROF. C. HASSE IN BRESLAU, PROF. V. HENSEN IN KIEL, PROF. A. LUCAE IN BERLIN, PROF. E. ZAUFAL IN PRAG, PROF. J. KESSEL IN JENA, PROF. V. URBANTSCHITSCH IN WIEN, PROF. F. BEZOLD IN MÜNCHEN, PROF. K. BÜRKNER IN GÖTTINGEN, DR. E. MORPURGO IN TRIEST, S. R. DR. L. BLAU IN BERLIN, PROF. J. BÖKE IN BUDAPEST, G. S. R. DR H. DENNERT IN BERLIN, PROF. G. GRADENIGO IN TURIN, PROF. J. ORNE GREEN IN BOSTON, PROF. J. HABERMANN IN GRAZ, PRIVATDOCENT UND PROFESSOR DR. H. HESSLER IN HALLE, PRIVATDOCENT UND PROFESSOR DR. L. JACOBSON IN BERLIN, PROF. G. J. WAGENHÄUSER IN TÜBINGEN, PROF. H. WALB IN BONN, PRIVATDOCENT UND PROF. DR. C. GRUNERT IN HALLE, PRIVATDOCENT DR. A. JANSEN IN BERLIN, PRIVATDOCENT UND PROF. DR. L. KATZ IN BERLIN, PROF. P. OSTMANN IN MARBURG, DR. L. STACKE, PROF. IN ERFURT, DR. O. WOLF IN FRANKFURT A. M., PROF. A. BARTH IN LEIPZIG, PROF. V. COZZOLINO IN NEAPEL, PROF. L. HAUG IN MÜNCHEN, DR. F. KRETSCHMANN IN MAGDEBURG, PROF. E. LEUTERT IN GIESSEN, PRIVATDOCENT DR. V. HAMMERSCHLAG IN WIEN, S. R. DR. F. LUDEWIG IN HAMBURG, DR. F. MATTE IN KÖLN, DR. HOLGER MYGIND, PROF. IN KOPENHAGEN, DR. W. ZERONI IN KARLSRUHE, PRIVATDOCENT DR. G. ALEXANDER IN WIEN, PROF. E. BERTHOLD IN KÖNIGSBERG I. PR., DR. O. BRIEGER IN BRESLAU, PROF. A. DENKER IN ERLANGEN, DR. R. ESCHWEILER, PRIVATDOCENT IN BONN, DR. A. DE FORESTIER IN LIBAU RUSSL., DR. H. FREY IN WIEN, DR. H. HAIKE, PRIVATDOCENT IN BERLIN, DR. RUDOLF PANSE IN DRESDEN, PROF. K. A. PASSOW IN BERLIN, PRIVATDOCENT DR. O. PIFFL IN PRAG, DR. K. REINHARD IN DUISBURG, DR. WALTHER SCHULZE IN MAINZ.

HERAUSGEGEBEN VON

PROF. ADAM POLITZER UND PROF. H. SCHWARTZE
IN WIEN IN HALLE A. S.

UNTER VERANTWORTLICHER REDAKTION
VON H. SCHWARTZE SEIT 1873.

DREIUNDSECHZIGSTER BAND.

Mit 7 Abbildungen im Text und 4 Tafeln.

LEIPZIG,
VERLAG VON F. C. W. VOGEL
1904.

Digitized by Google

CATALOGUED
MAY 9 1908
E. H. B.

Digitized by Google

10348

Inhalt des dreiundsechzigsten Bandes.

Erstes und zweites (Doppel-) Heft

(ausgegeben am 31. Oktober 1904).

Seite

I. Aus der Universitäts-Ohrenklinik Tübingen (Vorstand: Prof. Dr. Wagenhäuser). Ein Beitrag zur Frage der Beziehungen zwischen Caries des Felsenbeins und Neuritis optica. Von Dr. Espenschied, Oberarzt in Ludwigsburg, ehemaligem Assistenzarzt der Klinik 1

II. Aus dem I. anatomischen Institut (Hofrat Prof. Dr. E. Zuckerkandl) der k. k. Universität Wien. Beitrag zur Kenntnis der Knochenneubildung im Mittelohre bei chronischen Eiterungen. Von Dr. Hugo Frey, em. Assistenten der k. k. Universitäts-Ohrenklinik (Hofrat Prof. Dr. A. Politzer in Wien. (Mit 1 Abbildung) 12

III. Zwei Fälle von Massage des Steigbügels mit der Lucaeschen Drucksonde mit gutem und andauerndem Erfolge. Von Dr. Treitel 20

IV. Aus der Ohrenklinik der kgl. Charité, Berlin (Direktor: Geh. Med.-Rat Prof. Dr. Passow). Über das Verhalten des Augenhintergrundes bei Erkrankungen des Gehörorgans. Von Dr. Fritz Tenzer, Volontärarzt der Klinik 23

V. Bericht über den VI. Kongreß der italienischen Gesellschaft für Otologie, Laryngologie und Rhinologie, gehalten in Rom (25. bis 27. Oktober 1903). — Napoli, Pieticicla 1903. Besprochen von Dr. E. Morpurgo (Triest) 67

VI. Zur Entstehung der Eiterung im Recessus hypotympanicus. Von Dr. Kretschmann, Magdeburg 74

VII. Experimentelle Untersuchungen zur Kenntnis der Wirkung des Natrium salicylicum und des Aspirins auf das Gehörorgan. Von Privatdocent Dr. Heinrich Haike, Berlin. (Mit Tafel I) 78

VIII. Zur Lehre der Ohrenerkrankungen infolge Kretinismus. Von Prof. J. Habermann in Graz. (Vorgetragen in der VIII. Versammlung der Deutschen otologischen Gesellschaft am 20. Mai 1904 in Berlin) 100

IX. Rudimentär entwickelte, mißbildete Ohrmuschel mit congenitaler einseitiger Facialislähmung infolge Hypoplasie des Nerven Von Dr. med. Rob. Neuenborn, Crefeld. (Vortrag, gehalten im Verband niederrheinisch-westfälischer Hals- und Ohrenärzte zu Köln am 4. April 1904.) (Mit 4 Abbildungen) 113

X. Bemerkungen zu den Arbeiten von Prof. Ostmann: „Schwingungszahlen und Schwellenwerte", und „Ein objektives Hörmaß". Von F. H. Quix in Utrecht 118

Digitized by Google

Seite

XI. Ausbleiben des Knochenersatzes am operierten Schläfenbein. Von Prof. Dr. Gerber, Königsberg i. Pr. (Mit Tafel II) . . . 134

XII. Mitteilung aus der Ordination für Nasen-, Kehlkopf- und Ohrenkranke des Elisabethspitales im Comitate Borsód. Dermoidcyste an der Mastoidealgegend. Von Dr. Heinrich Halász, Spitalordinarius in Miskolcz (Ungarn). 141

XIII. Besprechungen.

1. Denker, Die Otosklerose. Abhandlung IV. Die Ohrenheilkunde der Gegenwart und ihre Grenzgebiete (Grunert) 145

2. Transactions of the American Otological Society, Thirty Sixth Annual Meeting (Grunert) 146

XIV. Wissenschaftliche Rundschau.

1. Max Scheier (Berlin), Une blessure rare de la caisse du tympan. 153. — 2. E. Ménière, Corps étranger animé du conduit auditif externe. 153. — 3. F. Heckel, Surdité neurasthénique surajoutée a une lésion tubaire légère. 153. — 4. Raoult (de Nancy), Note sur l'action des rayons N. sur l'audition 154. — 5. Bonain (de Brest), Deux observations intéressantes de complications endo-craniennes d'otite moyenne suppurée. Bericht über den Congrès de la société Française de laryngologie, d'otologie et de rhinologie. 154. — 6. Lermoyez, Lubet-Barbon et Moure, Rapport sur le traitement des otites moyennes aiguës. 154. — 7. Lannois et Ferran (de Lyon), Paralysie du moteur oculaire externe d'origine otique. 154. — 8. H. Cerboche (de Paris), Sur le traitement postopératoire de l'évidement rétro-mastoïdien par les insufflations d'acide borique, et sur la résection immédiate de la paroi postério-supérieure du conduit membraneuse. 154. — 9. Bertenièr (Charleville), Syndrom de Ménière récidivant dans le cours d'une otite catarrhale chronique. Guérison des vertiges par le curettage de l'arrière nez. 154. — 10. Augiéras (de Laval), Traitement par l'evidement de l'ostéite condensante à forme névralgique de l'apophyse mastoïde qui complique les otites moyennes chroniques. 155. — 11. Bouyer fils (de Canterets), Algie mastoïdienne et symptômes d'apparence labyrinthique de nature hystérique associés. 155. — 12. Lajanie (d'Aix-les Thermes). De l'emploi des vapeures naturelles dans le traitement des affections chroniques de l'oreille moyenne. 155. — 13. Kober, Über unkomplicierte otogene Extraduralabszesse. 155. — 14. Bürkner, Ein Fall von Zerstörung des Trommelfelles durch Blitzschlag. 156. — 16. Katz, Die Anwendung des Eukainum lacticum in der Oto-Rhino-Chirurgie. 156. — 16. Beyer, Nasales Schmecken. 156. — 17. Körner, Die Tuberkulose des Ohres und des Schläfenbeines. 157. — 18. Henrici, Die Tuberkulose des Warzenfortsatzes im Kindesalter. 157. — 19. Eitelberg, Ohrensausen bei progressiver Paralyse. 159. — 20. E. P. Friedrich, Anatomische Befunde bei Labyrintheiterungen. 159. — 21. Alt, Fremdkörper im Mittelohr. 160. — 22. Derselbe, Die Beziehungen zwischen den Erkrankungen der Nase und des Ohres. 160.

Digitized by Google

Drittes und viertes (Doppel-) Heft

(ausgegeben am 20. Dezember 1904).

Seite

XV. Vorschläge in der Taubstummenfürsorge. Von Dr. Marczel Falta, Augen- und Ohrenarzt in Szeged, Spezialarzt der Szegeder Taubstummen- und Blindenanstalt. (Vorgetragen im Landeskongreß der ungarischen Taubstummenlehrer den 23. Mai 1904) 161

XVI. Beitrag zur Pathologie des inneren Ohres. Von Dr. Zeroni, Ohrenarzt in Karlsruhe i. B. 174

XVII. Bericht der Berliner otologischen Gesellschaft. Sitzung vom 8. Dezember 1903 von Privatdozent Dr. Haike in Berlin . 195

XVIII. Zur Lehre von der angeborenen Taubstummheit. Von Prof. Joh. Habermann in Graz (In Kürze mitgeteilt in der 13. Versammlung der deutschen otologischen Gesellschaft in Berlin.) (Hierzu Tafel III u. IV) 201

XIX. Mitteilung aus der Ordination für Nasen-, Kehlkopf- und Ohrenkranke des „Elisabeth-Spitals" im Komitate Borsód. Ein Fall von Nasensteinbildung und infolge derselben entstandene eitrige Mittelohrentzündung. Von Dr. Heinrich Halász, Ordinarius des allgemeinen Krankenhauses in Miskolcz 214

XX. Beiträge zur Lehre über die Ménièresche Erkrankung und deren Behandlung mit dem galvanischen Strome. Von Dr. Martin Sugár in Budapest 217

XXI. Zur Frage über die Mittelohrdiphtherie. Von Dr. med. Leon Lewin, Ohrenarzt in St. Petersburg 229

XXII. Aus der Klinik und Poliklinik von Prof. Dr. Gerber, Königsberg i. Pr. Zur Diagnose und zur Frage der Operabilität der otogenen diffusen eitrigen Meningitis. Von Dr. R. Sokolowsky, früherem ersten Assistenten. (Mit 2 Kurven) . . 229

XXIII. Was wäre gegen den Mißbrauch zu tun, welcher mit den jede Taubheit heilenden Apparaten getrieben wird? Mitgeteilt in der Sitzung des VII. internationalen Otologen-Congresses in Bordeaux, am 1. August 1904. Von Dr. Sigismund Szenes in Budapest 254

XXIV. Zur therapeutischen Bedeutung der Otitis externa (secundaria). Mitgeteilt in der 5. Sitzung des VII. internationalen Otologen-Congresses in Bordeaux, am 3. August 1904. Von Dr. Sigismund Szenes in Budapest 268

XXV. Besprechungen.

3. Schönemann, Die Topographie des menschlichen Gehörorganes mit besonderer Berücksichtigung der Korrosions- und Rekonstruktionsanatomie des Schläfenbeines (Grunert) 275

4. Nagel, Handbuch der Physiologie des Menschen. III. Bd. Physiologie der Sinne. 1. Hälfte (Grunert) 277

5. Blau, Bericht über die neueren Leistungen in der Ohrenheilkunde. VI. Bericht (Grunert) 278

6. Prof. Ferreri u. Dr. Prota, Bericht über die 6. Jahresversammlung der Società italiana di Otologia, laringologia e rhinologia zu Rom vom 29.–31. Oktober 1903 (Morpurgo) 278

Digitized by Google

XXVI. Wissenschaftliche Rundschau.

23. R. Müller, Komplikationen von Mittelohreiterungen. 288. — 24. Wyatt Wingrave, The microscopical examination of the discharge in one hundred cases of middle ear suppuration with an analysis of the results, having special reference to the presence of tubercle and „acid-fast“ bacilli. 882. — 25. Samuel Lodge, A case of thrombosis of the cavernous sinuses. 288. — 26. Wyatt Wingrave, Tabacco nervo deafnes. 289. — 27. Dench, A case of acute otitis media and sinus thrombosis; mastoidectomy; excision of internal jugular vein; serous meningitis; explorator craniotomy; death; autopsy. 289. — 28. Bar (Nizza), Otite externe hémorrhagique. 289. — 29. Alt, Operative Eingriffe in der hinteren Schädelgrube. 289. — 30. Trétrop (d'Anvers), Abcès latent du cervelet chez un opéré d'attico-antrotomie et d'évidement mastoidien. 290. — 31. Pugnat (de Genève). Etude sur les polypes ossifiés de l'oreille. 290. — 32. George E. Schambauch, Woods Metal caits of the ear. 290. — 33. Ewing W. Duy, A case of infective thrombosis of the lateral and sigmoid sinus. 291. — 34. Denck, Report of a case of chronic purulent otitis media with thrombosis of the lateral sinus, radical operation; excision of internal jugular vein; recovery. 291. — 35. William H. Dudley, Cholesteatoma. With report of a case. 291. — 36. Mc. Kernon, A case of primary involement of the jugular bulb, following an acute otitis media with operation and recovery. 291. — 37. W. Sohier Bryant, Tinnitus aurium 291. — 38. John R. Sterret, A case of labyrinthine disease, with remarks. 291. — 39. Politzer, Gradenigo et Delseaux; Détermination d'une formule acoumétrique simple et pratique. 292. — 40. Delseaux, Abcès cérébral récidivant. 292. — 41. Derselbe, Abcès cérébelleux sans signes extérieurs. 292. — 42. J. Balniski, The treatement of ear diseases and of aural vertigo in particular with lumbar puncture. 292. — 43. E. F. Friedrich (Kiel), Über die chirurgische Behandlung der otogenen eitrigen Cerebrospinalmeningitis. 293. — 44. Voss, Eine neue schneidende Zange für die Nase. 293. — 45. Derselbe, Ein zweckmäßiger Apparat zur Anwendung des Katheterismus bei Ohrenkranken 294. — 46. Derselbe, Neuer Fortschritt in der chirurgischen Behandlung der otogenen Septicopyämie. 294. — 47. Chavasse, Abcès sus-dure-mérien d'origine otique ouvert spontanément a travers le pariétal. 295. — 48. Toubert, Influence du moment de l'intervention sur les résultats opératoires dans les cas de thrombo-phlébite du sinus latéral. 295. — 49. Taptas, De la mastoidite aiguë supurée latente comme complication de l'otite moyenne aiguë catarrhale. 296. — 50. Gradenigo, Sur un syndrome particulier de complication endo-cranienne otitique (Paralyse du moteur oculaire externe d'origine otitique). 296. — 51. Nadoleczny, Über die Erkrankungen des Mittelohrs bei Masern. 297. — 52. Dench, Report of a case chronic purulent otitis media, with thrombosis of the lateral sinus; radical operation; excision of internal jugular vein; recovery. 297. — 53. Stenger, Die rheumatische Facialisparalyse und ihre ätiologischen Beziehungen zum Ohr 297. — 54. Siebenmann, Demonstrationen, 298. — 55. Baginsky, Mittelohrerkrankungen. 298. — 56. Lucae, Zur Physiologie des Gehörorgans. 298. — 57. Hammerschlag, Über Hörstörungen im Kindesalter und ihre Bedeutung für die physische und intellektuelle Entwicklung des Kindes. 299. — 58. Derselbe, Über die Beziehung zwischen hereditär degenerativer Taubstummheit und Consanguinität der

Digitized by Google

Seite

Erzeuger. 300. — 59. Frey und Hammerschlag, Drehversuche an Taubstummen. 300. — 60. Kretschmann, Demonstration einiger Instrumente. 301. — 61. Alexander, Über Anastomosen des Blutgefäßsystemes des inneren und Mittelohres 301. — 62. Derselbe. Weitere Studien über das Gehörorgan von Tieren mit angeborenen Labyrinthanomalien. 301. — 63. Derselbe, Zur Pathologie und pathologischen Anatomie der kongenitalen Taubheit. 302. — 64. Derselbe, Über angeborene Mißbildungen des inneren Ohres. 302. — 65. Kretschmann, Nasenbluten und seine Behandlung. 302. — 66. Katz, Ein operativ geheilter Fall von Labyrinthnekrose mit Ausstoßung der ganzen Schnecke. 302. — 67. Siebenmann, Anatomie der angeborenen Form der Taubstummheit. 303. — 68. Derselbe, Demonstration der Labyrinthe einer Taubstummen mit Hörresten der Gruppe IV. Bezolds 303. — 69. M. A. Goldstein (St. Louis), An unusual case of spontaneous, bilateral hemorrhage from the ear. 304. — 70. Derselbe, Primary tuberculosis of the ear followed by Mastoiditis; Report of four cases. 304. — Herbert S. Birkett, Otomykosis due to the aspergillus glaucus. 304. — 72. Anselmo Sacerdote e Raoul Hahn, Sul contenuto di plasmocellule nei polipi auricolari 304. — 73. Alexander und Frankl-Hochwart, Ein Fall von Acusticustumor. 304. — 74. Cuthbert S. Wallace, H. J. Marriage und Farquhar Buzzard, A case of attempted division of the eighth nerve within the Skull for the relief of tinnitus. 305. — 75. Freund (Straßburg), Die Veränderungen des Nasen-Rachenraumes bei Schwangeren, Gebärenden und Wöchnerinnen. 305. — 76. Lange, Ein Fall von primärem Cylinderzellencarcinom des Mittelohres. 306. — 77. Brunzlow, Über das Vorkommen der vorderen Falte am menschlichen Trommelfell. 307. — 78. Takabatake, Über Vorkommen und Fehlen von gekreuzten Lähmungen und Sprachstörungen bei den otogenen Erkrankungen des Hirns und der Hirnhäute. 307. — 79. Alexander (Wien), Zur Kenntnis der Mißbildungen des Gehörorgans, besonders des Labyrinthes. 308. — 80. Uchermann (Christiania), Otitische Gehirnleiden. 1. Der otitische Hirnabszeß. 308. — 81. Körner (Rostock), Über den angeblich cyklischen Verlauf der akuten Paukenhöhlenentzündung. 310. — 82. Friedmann (Berlin), Zur Kasuistik der Ohrgeräusche. 310. — 83. Struyken (Breda), Bestimmung der Gehörschärfe in Mikro-Millimetern. 310. — Ostmann (Marburg), Berichtigung zu obiger Arbeit 310. — 84. Deile, Ansiedelung von Aspergillus fumigatus in beiden Nasenhöhlen bei Ozäna. 311. — 85. Mann (Dresden), Über Gaumenlähmung. 312.

Personal- und Fachnachrichten 312

Digitized by Google

BOSTON MEDICAL
MAY 9 1908
LIBRARY.
10378

I.

Aus der Universitäts-Ohrenklinik Tübingen (Vorstand: Prof. Dr. Wagenhäuser).

Ein Beitrag zur Frage der Beziehungen zwischen Caries des Felsenbeins und Neuritis optica.

Von

Dr. **Espenschied**, Oberarzt in Ludwigsburg,
ehemaligem Assistenzarzt der Klinik.

Bei jedem Fall von Eiterung in den Mittelohrräumen liegt dem Ohrenarzt die Frage am Herzen: handelt es sich bloß um ein örtliches Leiden oder ist das Gehirn miterkrankt? In der deutschen Literatur war Zaufal[1]) der erste, welcher zur Beantwortung dieser Frage empfahl, den Befund am Augenhintergrund zu erheben. Man darf wohl verallgemeinernd hinzufügen, daß beim Verdacht auf eine endocranielle Komplikation otitischer Prozesse eine genaue Augenuntersuchung überhaupt angezeigt ist. Beteiligen sich doch an der Innervation des Sehorgans allein zwei sensible und vier motorische Nerven, das sind die Hälfte sämtlicher Hirnnerven. Dies war der Beweggrund, weshalb ich während meiner Assistenzarztzeit an der Tübinger Ohrenklinik in jedem Fall von Erkrankung der Mittelohrräume, der den Verdacht auf eine Beteiligung des Gehirns erweckte, und in allen Fällen, die zur Operation kamen, die Augen einer genauen Untersuchung unterwarf. Besonders wurde nach dem Bestehen einer Neuritis nervorum opticorum, bezw. einer Stauungspapille gefahndet. Die Herren der Universitätsaugenklinik, insbesondere Herr Professor Dr. Grunert, unterstützten und kontrollierten uns hierbei in dankenswerter Weise, so daß unsere Ergebnisse den Anspruch auf Zuverlässigkeit erheben können.

1) Wichtigkeit der Diagnose des Augenhintergrundes für Diagnose, Prognose und Therapie der Ohrenkrankheiten. Prager med. Wochenschr. 1881. 449.

Digitized by Google

Hyperämie der Netzhautvenen und Sehnervenscheiben konnte in einer größeren Anzahl von Erkrankungen an Otitis media purulenta nachgewiesen werden, die nach mehrwöchentlicher conservativer Behandlung glatt zur Heilung gelangten. Diese Erscheinung war uns also noch keine Indikation zu operativer Eröffnung der Mittelohrräume, dagegen stets ein Beweggrund zu einer besonders peinlichen Überwachung der Kranken. Denn theoretisch ist zuzugeben, daß zwischen dieser Erscheinung und der Neuritis nervorum opticorum, bezw. der Stauungspapille nur ein gradueller Unterschied besteht. Diese ausgeprägten Veränderungen an den Sehnervenscheiben fanden wir überraschend selten. Unter den 74 Fällen von Caries des Felsenbeins, die in den 19 Monaten meiner Assistenzarztzeit (10. Okt. 1901 bis 30. April 1903) zur Aufmeißelung gelangten, konnte ich nur zwei Fälle mit Stauungspapillen, worunter in einem retinitische Erscheinungen, und einen Fall mit Neuritis nervorum opticorum feststellen. In nur 4 Proz. aller Fälle fanden sich also diese Veränderungen am Augenhintergrund. Gegen diese Rechnung kann man mit einem gewissen Recht einwenden, daß sie die Fälle unkomplicierter Warzenfortsatzerkrankungen mit in Betracht zieht. Gut, reden wir bloß von unseren 13 Fällen mit endocranieller Komplikation otitischer Prozesse, so fand sich in 23 Proz. eine Papillitis nervorum opticorum.

Folgende Tabelle gibt hierzu eine nähere Erläuterung.

Krankheitsbezeichnung	Zahl der Fälle	Wie oft Papillitis nervorum opticorum?
1. Einfaches Empyem eines Warzenfortsatzes	62	1 mal
2. Extraduralabszeß	1	—
3. Extraduralabszeß, compliciert mit Leptomeningitis purulenta . .	1	—
4. Perisinuöser Abszeß ohne nachweisbare Sinuserkrankung . .	4	1 mal
5. Thrombose eines Sinus sigmoideus	4	1 mal
6. Desgleichen, compliciert mit Leptomeningitis purulenta	1	—
7. Kleinhirnabszeß, compliciert mit Leptomeningitis purulenta . .	1	—
Summa	74	3 mal

Unser Material ist natürlich zu klein, um weitgehende prozentualische Schlüsse zu gestatten.

In den aus der Rostocker Ohrenklinik von Körner und

Digitized by Google

Tabakatake[1]) veröffentlichten 54 Fällen endocranieller Komplikation fanden sich 16 mal Veränderungen an den Sehnervenscheiben, d. i. in 29,6 Proz. —

Von unseren 3 Fällen mit Papillitis nervorum opticorum seien hier nur einige wesentliche Punkte hervorgehoben.

Im Falle Burghard fand sich bei der Operation nur ein akutes Empyem des rechten Warzenfortsatzes. Eine vorübergehende Parese des rechten N. trochlearis erweckte aber für sich schon den Verdacht auf eine Beteiligung des Gehirns an der Erkrankung.

Im Falle Roller fand man einen im Anschluß an chronische Mittelohreiterung entstandenen Abszeß um den rechten Sinus sigmoideus.

Im Falle Braun ein Cholesteatom des linken Felsenbeins, Thrombose des Sinus sigmoideus, beiderseitigen Exophthalmus und rechtsseitige Abducensparese.

Braun und Roller hatten vor der Aufnahme in die Klinik meningitische Reizerscheinungen, Fieber, Kopfweh, Schwindel und Erbrechen gehabt. Jedoch waren dieselben nach der Eröffnung eines großen subperiostalen Abszesses durch den Hausarzt zurückgegangen und in der Klinik nicht mehr nachzuweisen.

Burghard klagte nur über Schmerzen im Kopf, Nebel- und Doppeltsehen und Schläfrigkeit.

Sämtliche 3 Fälle sind nach der Operation zur Heilung gekommen und waren, wie die vor 1/2 Jahre angestellte Erhebung ergeben hat, 1 1/2 Jahr (Braun), bezw. 3/4 Jahr (Roller), bezw. 1 Jahr 2 Monate (Burghard) nach der Operation gesund. Es muß also in unseren 3 Fällen wenigstens das beunruhigende Symptom der Neuritis nervorum opticorum Folge einer heilbaren Hirnerkrankung gewesen sein. Jedoch darf dies sicher nicht verallgemeinert werden.

Von Tabakatakes (l. c.) 16 verwerteten Fällen sind 7 gestorben. Hieraus erhellt, wie ernst otitische Erkrankungen mit Papillitis nerv. optic. zu beurteilen sind.

Im Falle Roller bildete sich die Stauungspapille gleich nach der Operation deutlich zurück und war bei der Entlassung 1 1/2 Monate später kaum noch nachzuweisen. Das entsprach ganz unseren Erwartungen. Im Falle Braun dagegen war die Papillitis

1) Tabakatake, „Die Veränderungen an den Sehnervenscheiben bei den otogenen Erkrankungen des Hirns, der Hirnhäute und Blutleiter". Zeitschr. f. Ohrenheilk. Bd. XLV.

Digitized by Google

bei bestem Wohlsein noch 4½ Monate post operationem in gleicher Schwellung nachzuweisen und hat wahrscheinlich noch viel länger fortbestanden. Bloß die retinitischen Erscheinungen, Degenerationsherde und Blutungen waren im Rückgang begriffen.

Im Falle Burghard nun gar trat die Veränderung an den Sehnervenscheiben erst einige Tage nach der Operation auf, trotzdem der Wundverlauf durchaus günstig war.

Leider haben wir die Fälle aus den Augen verloren, so daß über die Dauer der Rückbildung der Sehnervenveränderungen nähere Angaben nicht gemacht werden können.

Die Sehschärfe war in allen 3 Fällen wenig herabgesetzt. Bei Roller und Burghard betrug dieselbe bei der Aufnahme und Entlassung $^4/_5$ beiderseits.

Bei Braun, bei welchem die Stauungspapille am stärksten ausgebildet war, betrug dieselbe bei der Aufnahme, wenige Tage nach der Operation und 4½ Monate später bei einer Nachuntersuchung $^6/_6$ beiderseits. Die vor ½ Jahre in der Heimat angestellte Erhebung hat ergeben, daß in allen 3 Fällen über das Sehvermögen nicht das geringste zu klagen ist.

Jansen[1]) hat dieselbe Erfahrung gemacht:

„Das Sehvermögen ist meist nicht erheblich herabgesetzt, oft gar nicht gestört; die Rückbildung (sc. Neuritis nerv. optic.) erfordert viele Monate und führt nicht zur Atrophie."

Wir mußten uns in dem Falle Braun und Burghard fragen: Ist das Weiterbestehen oder gar die Entwicklung der Papillitis nach der Operation als der Ausdruck eines noch bestehenden endocraniellen Krankheitsvorganges aufzufassen? Diese Frage muß wohl bejaht werden. Hieraus jedoch eine Indikation zu einer neuen Operation herzuleiten, wäre zweifellos verkehrt gewesen, da beide Patienten nach der Operation fieber- und schmerzfrei waren und sich zusehends erholten. Der noch unterhaltene Krankheitsprozeß innerhalb der Schädelkapsel war hier offenbar einer spontanen Ausheilung fähig.

Jansen (l. c.) spricht denselben Gedanken aus.

„Die Neuritis optica entwickelt sich innerhalb weniger Tage nach einem Zustand von Hyperämie, und läßt sich nicht immer in ihrer Entwicklung aufhalten nach gründlicher Entleerung des Eiterherds. Nach der Entleerung eines extraduralen Abszesses mit oder ohne Incision des Sinus zunehmende Stauungspapille,

1) Über Hirnsinusthrombose nach Mittelohreiterungen. Dieses Archiv. Bd. XXXVI. S. 9.

Digitized by Google

zwingt daher nicht zu der Annahme eines noch bestehenden Eiterherdes, noch eines letalen Ausgangs."

Tabakatake (l. c.) stellt als allgemeine Regel auf, daß sich die Papillitis einige Tage nach der Entleerung des Eiters aus der Schädelhöhle deutlich zurückbildet. Doch kennt auch er Ausnahmen davon.

Fragt man nun: Welches ist der nähere Zusammenhang zwischen der Erkrankung der Sehnervenscheiben und der Mittelohreiterung?

Es steht fest, daß der Krankheitsvorgang am Felsenbein ein vielgestaltiger ist und eine unmittelbare Ursache der Sehnervenerkrankung nicht abgeben kann. Es muß hier ein vermittelndes Zwischenglied vorhanden sein. Sicheres darüber auszusagen, ist in unseren 3 Fällen jedoch nicht möglich, da dieselben nicht zur Sektion gekommen sind.

Um hier aber nicht bloß unbefriedigende Vermutungen zu hegen, habe ich in der Tabelle S. 280 ff. 20 Fälle mit Neuritis nerv. optic. bei Mittelohreiterung, welche zur Obduction gekommen sind, aus der Litteratur zusammengestellt. Ihre Zahl ließe sich leicht vermehren, jedoch hat mir Raum- und Zeitmangel die Beschränkung auf 20 Fälle auferlegt. Hier kann uns, so meine ich, der Leichenbefund das geforderte Zwischenglied zwischen der Ohreiterung und dem Augenleiden aufdecken.

Von vornherein dachten wir an eine Leptomeningitis als solches Zwischenglied. Es war uns deshalb sehr auffällig, daß die 3 Fälle, die an Leptomeningitis purulenta während meiner Assistenzarztzeit starben, noch wenige Stunden vor dem Tode keine Spur einer Veränderung an den Sehnervenscheiben aufwiesen. In dem einen der Fälle stand das Krankheitsbild Meningitis 4 Tage vor dem Tode zweifellos fest, so daß man hier wenigstens nicht sagen kann, die Zeit zur Ausbildung der Neuritis optica sei zu kurz gewesen.

Auch Tabakatake (l. c.) fand unter seinen 14 Fällen, die an Leptomeningitis purulenta starben, nur 6 mal Kranke mit Papillitis nerv. opticorum, 8 mal keine Veränderungen am Augenhintergrund.

Was sagt uns nun aber unsere Tabelle?

Unter diesen 20 Kranken, die an otitisch bedingter Neuritis optic. litten, fand man bei der Sektion in allein 15 Fällen Leptomeningitis purulenta. In 8 dieser 15 Fälle wüßte ich keine andere Ursache für die Papillitis als die Hirnhautentzündung an-

Digitized by Google

Personalia	Klin. Diagnose	Sektionsbefund	Augenhintergrund während der klin. Beobachtung
1. Autor Hansen: Über das Verhalten des Augenhintergrundes bei den otitischen Erkrankungen auf Grund der in der Klinik seit 1892 gemachten Beobachtungen. Dies. Arch. Bd. LIII. 1901.			
Patient Hermann Minning, 17j. Lehrling, Sondershausen.	Chron. Mittelohreiterung links; finale Leptomeningitis.	Leptomeningitis purulenta diffusa, Hydrocephalus int.	Neuritis Nn. opticorum.
2. Waldemar Baumgart, 4j., Thale a. Harz.	Acute Mittelohreiterung links; finale Leptomeningitis.	Leptomeningitis purulenta. Hydroceph. int, Pachymeningitis purulenta circumscripta.	Beiderseitige Stauungspapille.
3. Rudolf Steinborn, 27j., Staßfurt.	Chron. Mittelohreiterung rechts. Finale Meningitis.	Meningitis purulenta. Fortleitungsweg Can. caroticus.	Neuritis Nn. opticorum.
4. Wilhelm Stephan, 10j., aus Mettsehen.	Chron. Mittelohreiterung links. Meningitis.	Meningitis purulenta, fortgeleitet auf dem Carotisvenenplexus. Thrombophlebitis sinuum cavernos.	Beiderseitige Stauungspapille, Exophthalmus, links Lidoedem.
5. Hermann Schüttauf, 31j., aus Zahna.	Chron. Mittelohreiterung links; Cholesteatom, Meningitis.	L. Temporallappenabszeß. Eitrige Pachy- und Leptomeningitis.	Neuritis Nn. optic. in den letzt. Lebenstagen.
6. Christian Holter, 12j., aus Etgersleben.	Chron. Mittelohreiterung rechts; Cholesteatom; Meningitis.	Leptomeningitis purulenta der Basis, induciert durch einen nicht erkannten Schläfenlappenabszeß.	Neuritis N. optic. dextr.
7. Wilhelm Mehrung, 17j., aus Berga.	Chron. Mittelohreiterung links; Cholesteatom, perisinuös. Abszeß.	Pyämie, Lungenabscesse. Pleuraempyem; Milztumor. Geheilte Sinusthrombose. Geheilte Hirnabszesse. Fast vollständige Verödung des l. Sin. transv. vom Bulbus bis zum Confluens sinuum und des hinteren Drittels des Sin. transv.	Neuritis Nn. optic.
8. Albert Schneider, 10j., aus Halle.	Chron. Mittelohreiterung rechts. Cholesteatom, perisinuös. Abszeß, Sinusthrombose.	Thrombose des Sinus transv. dextr. und des Bulbus v. jugul. Pleuritis ac. scropurul. duplex. Geringer Milztumor.	Neuritis Nn optic.
9. Franz Riedel, 22j., aus Zehnitz.	Chron. Ohreiterung rechts. Meningitis.	Leptomeningitis. Eingangspforte Aquaeductus vestibuli.	Neuritis Nn. optic.

Digitized by Google

Personalia	Klin. Diagnose	Sektionsbefund	Augenhintergrund während der klin. Beobachtung
10. Richard Ludley, 9j., aus Zörnigall.	Chron. Ohreiterung rechts. Cholesteatom, haselnußgroßer Extraduralabszeß.	Leptomeningitis purulenta. Erweiterung der Hirnventrikel und Ausfüllung mit eitriger Flüssigkeit.	Neuritis Nn. optic.
11. Hermann Reichardt, 17j., aus Sangerhausen.	Chron. Ohreiterung links. Cholesteatom. Schläfenlappenabszeß, Meningitis purul.	L. Schläfenlappenabszeß; Meningitis purul. Hydroceph. ext. et int. Erweichungsherde in d. Basalganglien.	Neuritis Nn. optic.
12. Karl Bock, 14j., aus Giebichenstein.	Chron. Ohreiterung, Sinusthrombose, perisinuös. Abszeß.	Eitrig-jauchige Thrombose des r. Sin. transv., sigm., petr. inf., Sin. rect., d. Ven. jug. int. Metast. Lungenabszesse, letztere Todesursache.	Neuritis Nn. optic.
13. Anna Kuhfal, 25j, Halle.	Chron. Mittelohreiterung rechts.	Pachymeningitis et Leptomeningitis chron. fibrosa. Hyperämie der Pia mater und Rinde; Ependymitis granulosa. Bronchopneumonie.	Neuritis Nn. optic.
14. Martha Gaedicke, 17j., Staßfurt.	Chron. Ohreiterung rechts. Sinusthrombose, perisin. Abszeß	Eitrige Thrombose des Sinus transv., sigm. und d. Ven. jug. Eitrige Bronchitis. Metastatische Lungeninfarkte. Am rechten Schläfenlappen über dem Tegmen tymp. erweichte Rinde in Pfenniggröße.	Neuritis Nn. optic.
15. Wilh. Schulze, 15j., Mischau.	Chron. Ohreiterung rechts. Cholesteatom. Schläfenlappenabszeß.	Cholesteatom; cariöser Defekt des Tegmen antri et tympani, darüber wallnußgroßer Schläfenlappenabszeß, durchgebrochen in das Unter- und Hinterhorn. Geringe Leptomeningitis d. Basis.	Neuritis N. optic.
16. Autor Jansen: Über Hirnsinusthrombose nach Mittelohreiterungen. Dieses Archiv. Bd. XXXV. S. 285—288. Patient: Gottlieb Mertke, 26j.	Subacute Ohreiterung rechts. Extraduralabszeß in der mittl. Schädelgrube. Thrombose d. Sinus sigmoid. Scheinbare Besserung. Rückfall in 3 Monaten. Meningitische Erscheinungen.	Thrombophlebitis purulenta d. Sin. sigmoid et transv. dextr., der hinteren Hälfte d. Sin. longitud. Diffuse, fibrinös eitrige Cerebrospinalmeningitis.	Beiderseitige Stauungspapille u. retinitische Erscheinungen.

Digitized by Google

Personalia	Klin. Diagnose	Sektionsbefund	Augenhintergrund während der klin. Beobachtung
17. Autor, derselbe. Liebke, 15j. Dies. Arch. Bd. XXXVI. S. 43—44.	Chron. Mittelohreiterung links. Cholesteatom, Extraduralabszeß, Sinusthrombose. Pachymeningitis gangraenosa.	Pachymeningitis purulenta; Leptomeningitis purul. der l. Convexität und Basis. Sin sigm. sin. mit jauch. Eiter erfüllt, desgleichen die ganze V. jug. int.	Beiderseitige Stauungspapille.
18. Autor Tabakatake: „Die Veränderungen an den Sehnervenscheiben bei den otogenen Erkrankungen d. Hirns usw.“ Zeitschr. für Ohrenheilk. Bd. XLV. Ed. Kl., 31j. Fall 56.	Chron Mittelohreiterung. Tiefliegender Extraduralabszeß in der hint. Schädelgrube. Kleinhirnabszeß. Obliterat. der Sinus transv. u. eitr Leptomeningitis.	Tiefliegender Kleinhirnabszeß, Eitrige Leptomeningitis am Chiasma, Clivus, in beiden Kleinhirngruben bis zur Cauda equina Flex. sigm. des Sinus bindegewebig obliteriert.	Neuritis Nn. optic.
19. Carl B., 17j. Fall 57.	Chron. Mittelohreiterung. Extraduralabszeß in der mittl. Schädelgrube. Leptomeningitis purul.	Leptomeningitis purulenta	Neuritis Nn. optic.
20. Autor Preysing: „3 Gehirnabszesse im Gefolge von Ohr- u. Nasenerkrankungen“. Dies. Archiv. Bd. LI. 1901. Patient A. R., 25j, aus Lindenau.	Chron. Mittelohreiterung links. Linksseit. Schläfenlappenabszeß.	Linksseitiger Schläfenlappenabszeß. Eitrige Erkrankung der Wände des Vorder- u. Hinterhorns, des l. Ventrikels und des Plexus chorioideus.	Beiderseitige Stauungspapille.

zugeben. In fünf derselben fand sich allerdings außerdem ein Schläfenlappenabszeß, in einem Falle ein Kleinhirnabszeß, in einem Falle Sinusthrombose. Hier ist die Deutung schwieriger.

In 4 Fällen fand sich eine Sinusthrombose, eine Meningitis war nicht nachzuweisen, der Tod erfolgte an Septicopyämie.

In einem Falle, der besondere Erwähnung verdient, fand sich ein linksseitiger Schläfenabszeß, der in den Großhirnventrikel durchgebrochen, zu einer eitrigen Erkrankung seiner Wände und des Plexus chorioideus geführt hatte.

Auf Grund hiervon drängt sich der Schluß auf:

Die Neuritis nerv. opticorum bei Caries des Felsenbeins ist in der Mehrzahl der Fälle durch eine Leptomeningitis bedingt.

Gegen diesen Satz, so wendet man vielleicht ein, spricht die Tatsache, daß sehr viele otitische endocranielle Erkrankungen

Digitized by Google

mit Neuritis optica nach der Operation zur Heilung kommen, Leptomeningitis ist doch eine tödliche Erkrankung.

Gewiß eine bakterielle Leptomeningitis führt wohl gewöhnlich zum Tode. Aber namhafte Ohrenärzte sind neuerdings auf Grund ihrer Beobachtungen am Krankenbett für das Vorkommen einer gutartigen bakteriellen Leptomeningitis serosa eingetreten, die allerdings von dem Auge des pathologischen Anatomen noch nicht gesehen wurde. An diese bakterielle Hirnhauterkrankung ist wohl in den günstig verlaufenden Fällen zu denken, und, wie unten noch weiter ausgeführt werden soll, an eine durch Bakterientoxine in der Hirnlymphe allein herbeigeführte Hirnreizung, wobei der bakterielle Herd auf das Felsenbein beschränkt ist.

Strittig scheint mir nun noch die Frage, ob Sinusthrombose ein unmittelbares Zwischenglied zwischen der Ohren- und Augenerkrankung sein kann. 4 Fälle der Tabelle sprechen einigermaßen dafür.

Hören wir jedoch, wie Brieger[1]) darüber denkt:

„Sekundären Veränderungen innerhalb des Arachnoidealraums sind denn wohl auch die Veränderungen am Augenhintergrund bei Sinusthrombose zuzuschreiben. Diese sind nach meinen neueren Erfahrungen erheblich seltener, als meiner früheren Statistik entspricht. Allerdings werden von mir nur noch ganz ausgesprochene Bilder, geringfügigere, nur absolut eindeutige Befunde nur dann als beweisend anerkannt, wenn sie sich unter der Beobachtung direkt entwickelt haben. Gerade rasch entstandene Sinusthrombosen, welche sicher eine stärkere Stauung im Schädel hervorrufen müssen, zeigten normalen Augenhintergrund. Der Eintritt einer Neuritis optica wird eben offenbar nicht durch die venöse Stauung an sich ausgelöst, eher scheint er von der Spannung, unter welcher das Hirnwasser steht, abhängig, häufiger aber wohl noch der Ausdruck gleichzeitig vorhandener entzündlicher Prozesse im Arachnoidealraum zu sein."

Ich glaube, man darf verallgemeinernd hinzufügen, auch bei den übrigen endocraniellen Komplikationen otitischer Prozesse geben das Zwischenglied zwischen der Ohren- und Augenerkrankung entzündliche Veränderungen in der das Gehirn bespülenden Lymphe gemeinsam mit Hirndruckerscheinungen ab.

---

1) Referat über den gegenwärtigen Stand der Lehre von der otogenen Pyämie. Bericht über die Verhandlung der deutschen otologischen Gesellschaft 1901 in Breslau. Verhandlungen S. 80.

Digitized by Google

Besonders ins Gewicht für diese Anschauung fällt das Urteil von autoritativer augenärztlicher Seite.

Eversbusch[1]) sagt:

„Auch die bei otitischen Erkrankungen sich entwickelnde Neuritis und Neuroretinitis optica dürfte, wenn nicht durchweg, so doch fast immer, wie das bereits Leber 1881 für die bei intracraniellen Erkrankungen (Geschwülste usw.) eintretende Opticusaffektion zum Ausdruck brachte, durch die Anwesenheit phlogogener (bezw. toxischer) Substanzen im Liquor cerebrospinalis bedingt sein." Der gesteigerte Hirndruck gilt diesem Autor nur als begünstigendes Moment. Daß dieser jedenfalls nicht die einzige Ursache der Stauungspapille sein könne, bewiesen die Beobachtungen Knapps und Hegeners, wo dieselbe trotz operativer Entlastung des Subarachnoidealraums noch zunahm bezw. entstand. —

Mag es nun immerhin noch eine Streitfrage sein, worauf bei der Entwicklung der otogenen Stauungspapille der Schwerpunkt zu legen ist, ob auf die Reizung durch entzündliche Bestandteile in der Hirnlymphe (Leber) oder auf den Hirndruck (Schmidt-Rimpler, Manz) oder beide Momente zugleich, so viel steht wohl fest, daß das Hirnwasser die Vermittlung zwischen der Ohren- und Augenerkrankung übernimmt.

Fassen wir zum Schluß das Ergebnis dieser Arbeit in folgende Sätze zusammen:

Hyperämie der Sehnervenscheiben ist in einer Anzahl von Mittelohreiterungen zu finden, die bei conservativer Behandlung zur Heilung gelangen; sie gibt an sich keine Indikation zur operativen Eröffnung des Warzenfortsatzes, macht jedoch stets eine besonders peinliche Überwachung des Krankheitsbildes notwendig.

Ausgebildete Neuritis nervorum opticorum, bezw. Stauungspapillen fanden wir dagegen stets in Fällen, die auch wegen sonstiger bedrohlicher Erscheinungen operiert werden mußten.

Es war diese Veränderung am Augenhintergrund in 4 Proz. unserer operativ behandelten Fälle festzustellen. Berücksichtigt man unter diesen bloß die Krankheitsbilder mit endocranieller Komplikation, so war dieses Symptom fast in 25 Proz. nachzuweisen.

1) „Die Beziehungen der Erkrankungen des Gehörorgans zu denen des Auges". Aus Graefe-Saemisch, Handbuch der gesamten Augenheilkunde. 2. Auflage. Lieferung 61 u. 62.

Digitized by Google

Die Vermittlung zwischen der Ohren- und Augenerkrankung geschieht durch die Hirnlymphe, deren vom Eiterherd im Felsenbein mit giftigen Bestandteilen geschwängerte Bestandteile auf die Papillae opticae entzündungserregend, und deren vermehrte Spannung auf dieselben Schwellung erzeugend wirkt.

In den in unmittelbarer Folge der Hirnerkrankung zu Tode führenden Fällen ist das Zwischenglied meist eine bakterielle Leptomeningitis. Hieraus darf aber umgekehrt nicht der Schluß gezogen werden, daß diese bakterielle Hirnhautentzündung notwendig eine Neuritis optica erzeugen müsse; vielmehr wird hier letztere Erscheinung häufig vermißt.

Die Erhaltung des Lebens ist in den Fällen von Caries des Felsenbeins mit Neuritis optica unsicher. Jedoch sind zahlreiche Heilungen bekannt.

Gewöhnlich geht die Sehnervenerkrankung bald mit der Ausheilung des Herdes im Schläfenbein zurück. Jedoch erleidet diese Regel viele Ausnahmen. Längeres Fortbestehen, Zunahme oder gar Entwicklung derselben nach der Operation gibt an sich keine Anzeige zu einem neuen operativen Eingriff; denn merkwürdigerweise ist diese Erscheinung selbst bei günstigem Verlauf zu beobachten.

Das Sehvermögen ist von Anfang an gar nicht oder nur wenig herabgesetzt, und pflegt in letzterem Fall später wieder regelrecht zu werden. Ein Ausgang der Sehnervenerkrankung in Atrophie ist nicht zu erwarten.

Zum Schlusse ist es mir eine angenehme Pflicht, Herrn Prof. Dr. Wagenhäuser für die Überlassung des Materials zu dieser Arbeit, sein lebhaftes Interesse und seine Unterstützung bei der Ausarbeitung derselben meinen besten Dank auszusprechen.

Digitized by Google

II.

Aus dem I. anatomischen Institut (Hofrat Prof. Dr. E. Zuckerkandl) der k. k. Universität Wien.

Beitrag zur Kenntnis der Knochenneubildung im Mittelohre bei chronischen Eiterungen.

Von

Dr. **Hugo Frey**,

em. Assistenten der k. k. Universitäts-Ohrenklinik (Hofrat Prof. Dr. A. Politzer) in Wien.

(Mit 1 Abbildung.)

Die Neubildung von Knochensubstanz tritt am entwickelten Schläfenbein, wenn wir von der typischen Otosklerose absehen, in der Regel in zwei Formen auf, und zwar diffus als Osteosklerose, vorwiegend im Inneren des Knochens, und circumscript in Gestalt von Osteomen, vorzugsweise an der Oberfläche des Knochens.

Wiewohl das sehr differente Verhalten der Knochensubstanz des Schläfenbeins in Bezug auf seine Struktur schon lange bekannt war, hat doch erst die operative Aera der Otiatrie das volle Verständnis und Interesse für diese Beziehungen gezeitigt.

Die Entstehung der Osteosklerose beruht, wie mit Sicherheit angenommen werden kann, auf dem Übergreifen der Entzündungs- und Eiterungsprozesse der Mittelohrschleimhaut auf den Knochen. Es kommt dabei vielfach zu einer Eburnisation desselben, wobei die Bildung der neuen Knochensubstanz sich nicht nur auf das Innere des Knochens beschränken muß, sondern wobei auch an der Oberfläche durch Apposition eine oft wesentliche Zunahme des Umfanges erreicht wird[1]).

Dort, wo die Oberfläche des Knochens die Begrenzung von Hohlräumen bildet, wie z. B. im äußeren Gehörgang und im An-

1) Schwartze, „Pathologische Anatomie des Ohres", in Klebs: Handbuch der pathologischen Anatomie. 1878.

Digitized by Google

trum mastoideum, bewirkt die Massenzunahme der Knochensubstanz eine mitunter beträchtliche Verkleinerung und Verengerung dieser Räume, die zu vollständiger Obliterierung führen kann.

Man hat es hier mit einem Ausgang der Knochenentzündung zu tun, der im allgemeinen als ein partieller Heilungsvorgang im pathologisch-anatomischen Sinne zu betrachten sein wird. Praktisch genommen ist es aber sehr fraglich, ob dieser Prozess in irgend einer Weise imstande ist, das Fortschreiten der Eiterung im Knochen mit Erfolg zu verhindern, oder die Gefahr der Fortleitung der Eiterung auf das Schädelinnere aufzuhalten.

Die Mehrheit der Autoren ist sogar der Meinung, daß die Osteosklerose eine ungünstige Komplikation der chronischen Otitiden vorstelle. Jedenfalls ist sie eine der häufigsten und die Angaben der Autoren differieren nur in Bezug auf den Grad dieser Häufigkeit.

So fand Grunert[1]) Osteosklerose in 10 Proz. aller operierten Fälle mit einfacher Eiterung und in 13,5 Proz. der mit Cholesteatom komplicierten.

Körner[2]) beobachtete sie sogar in 36 Proz. der einfachen und in 69 Proz. der Cholesteatomfälle. Er erklärt die Differenz zwischen seinen und Grunerts Zahlen damit, daß er auch geringere Grade der Knochenverdichtung als Grunert noch mit in Rechnung zog.

Bezold[3]) meint überdies, daß sie eine geradezu regelmäßige Begleiterscheinung der chronischen Eiterungen bilde.

Diese Mitteilungen beziehen sich jedoch nur auf die Veränderungen im Warzenfortsatz.

Das Vorkommen entsprechender hyperostotischer Prozesse im Gehörgang wird schon seltener, wenn auch noch immer recht häufig erwähnt, noch viel seltener eine hochgradige Verkleinerung des Antrum.

Vollkommene Obliterierung des Antrum sah Grunert[4]) nur in 2 Fällen.

---

1) Grunert, Beitrag zur operativen Freilegung der Mittelohrräume. Dieses Archiv. Bd. XL.

2) Körner, Die eitrigen Erkrankungen des Schläfenbeins. Wiesbaden 1899. S. 71 ff.

3) Bezold, Überschau über den gegenwärtigen Stand der Ohrenheilkunde. 1895.

4) Grunert, l. c.

Digitized by Google

Auch Schwartze[1]) und Bezold[2]) erklären sie als seltenen Befund.

Politzer[3]) weist auf sie als ein sehr vereinzeltes Vorkommnis hin.

Was nun die zweite Form der Knochenneubildung, die umschriebenen Osteome, betrifft, so wird ihr Vorkommen, mit Ausnahme derjenigen der Gehörgangswand, nicht oft beobachtet.

C. O. Weber[4]) zählt im ganzen 3 Osteome der Oberfläche und 8 des äußeren Gehörganges auf. Von den zweitgenannten ist es zum Teil wahrscheinlich, daß sie entzündlichen Prozessen ihre Entstehung verdanken.

Während nun die Exostosen- und Hyperostosenbildung im äußeren Gehörgang seither als ein verhältnismäßig häufiger Befund (Hessler[5])) sich herausgestellt hat und vielfach Hand in Hand mit der Osteosklerose geht, hat die Kasuistik der Osteome an anderer Stelle des Schläfenbeins nur eine geringe Vermehrung erfahren (Politzer[6]), Gruber[7])). Insoweit diese Osteome die Außenfläche des Warzenfortsatzes und der Schuppe betreffen, dürften sie mit den auf entzündlicher Basis entstandenen Knochenhypertrophien nichts zu tun haben.

Ein gleichzeitiges Vorkommen von Osteosklerose im Inneren des Knochens und exostotischem Prozesse an der Oberfläche wurde von E. Zuckerkandl[8]) beschrieben. Er fand bei einem Individuum am rechten Schläfenbein auf der äußeren Fläche des Warzenfortsatzes in der Incisura mastoidea, in der Fissura sigmoidea, um die Austrittsöffnung des Fallopischen Ganges und auf der Gehörgangswand zahlreiche weiße, retikuläre Osteophytenlager, und dasselbe im Inneren des Warzenfortsatzes, an beiden Schläfenbeinen eines anderen Individuums einen ähnlichen Befund, jedoch verbunden mit Resten cariöser Zerstörung. Die

1) Schwartze, Casuistik zur chirurgischen Eröffnung des Warzenfortsatzes. Dieses Archiv. Bd. XII. 1877.

2) Bezold, „Die Erkrankungen des Warzenteiles", in Schwartzes Handbuch der Ohrenheilkunde. II. S. 328.

3) Politzer, Lehrbuch der Ohrenheilkunde. 4. Aufl. 1901. S. 456.

4) C. O. Weber, Die Knochengeschwülste in anatomischer und praktischer Beziehung. Bonn 1856. I. Abt. S. 37 ff.

5) Hessler, dieses Archiv. 1896. Bd. XLI. S. 176.

6) Politzer, l. c. S. 519.

7) Gruber, Lehrbuch der Ohrenheilkunde. 2. Aufl. S. 375.

8) Emil Zuckerkandl, Über eine seltene Ausbreitungsweise von Osteophyten im Schläfenbein. Monatsschr. f. Ohrenh. 1880. S. 34 ff.

Digitized by Google

Paukenhöhle war hingegen in allen 3 Fällen vollständig intakt.

Diese Verschonung der Paukenhöhle durch den Wucherungsprozeß des Knochens scheint überhaupt die Regel zu sein. Ich finde in der Literatur nur ganz wenige Fälle verzeichnet, in denen die Paukenhöhle selbst zum Schauplatz des Knochenwachstums wurde.

So berichtet Tröltsch[1]) über einen Fall, in dem man das Promontorium etwas verdickt, das runde Fenster und den zu ihm führenden Kanal zwar von normaler Größe, jedoch eine spitze Exostose an dem die Nische des runden Fensters deckenden Vorsprung fand.

Moos und Steinbrügge[2]) sahen in einem Falle das ganze Felsenbein hyperostotisch, an der hinteren Pyramidenfläche und an ihrer Basis buckelige Auftreibungen, außerdem an der hinteren Felsenbeinfläche zwei umschriebene, stark vorspringende Exostosen und eine eben solche an der hinteren Pyramidenkante. Der Gehörgang war stark verengt, der Boden der Trommelhöhle verdickt, das Ostium tympanicum der Tube außerordentlich verengt und das runde Fenster knöchern verschlossen.

Des weiteren fand Grunert[3]) in zwei Fällen das Lumen der Paukenhöhle durch Hyperostose der Mittelohrwandungen fast ganz aufgehoben, und Habermann[4]) in einem Falle eine hochgradige Hyperostose des Knochens an seiner Paukenhöhlenseite, vom ovalen Fenster herab bis zur Membran des runden sich erstreckend, wodurch die Nische des letzteren in ihrer vorderen Hälfte fast vollständig verschlossen wurde. In zwei anderen Fällen sah er die Paukenhöhlenwand durch Hyperostosenbildung buckelig und höckerig geworden.

Das Vorkommen von Exostosenbildung an der medialen Seite des Amboß, allerdings aus unbekannter Ursache, habe ich einmal beobachtet[5]).

Im Folgenden möchte ich nun die Aufmerksamkeit auf ein

1) Tröltsch, Anatomische Beiträge zur Ohrenheilkunde. Virchows Archiv. Bd. XVII. S. 28.

2) Moos und Steinbrügge, Hyperostosen- und Exostosenbildung usw. Zeitschr. f. Ohrenheilk. Bd. XI. S. 48 ff.

3) Grunert, l. c. S. 195 u. 201.

4) Habermann, Zur Pathologie der chronischen Mittelohrentzündung und des Cholesteatoms des äußeren Gehörgangs. Dies. Arch. Bd. L. S. 236 ff.

5) Frey, Bericht über eine seltene Abnormität am menschlichen Amboß. Dieses Archiv. Bd. LVIII. 1903.

Digitized by Google

Vorkommnis lenken, das bisher noch nicht beschrieben wurde und daher wohl ein recht seltenes zu sein scheint. Es handelt sich um den Befund ausgedehnterer umschriebener Exostosenbildung an der lateralen Seite des horizontalen Bogenganges. Ich war in der Lage, den genannten Befund dreimal zu erheben, und zwar zweimal am Lebenden und einmal am macerierten Präparat.

Die ersten 2 Fälle betrafen Patienten der hiesigen Universitätsohrenklinik. Bei beiden wurde wegen chronischer Eiterung und Cholesteatombildung von Herrn Hofrat Politzer die totale Freilegung der Mittelohrräume vorgenommen. Beide Male füllten große Cholesteatomknollen die Trommelhöhle, den Kuppelraum und das Antrum fast vollständig, zum Teil auch den Warzenfortsatz aus. Nach ihrer Entfernung zeigte sich auf dem horizontalen Bogengange, und zwar an der am meisten lateral vorspringenden Stelle ein umschriebener, etwas überhanfkorngroßer, breit aufsitzender und harter knöcherner Vorsprung. In dem einen dieser beiden Fälle trug dieser Vorsprung noch zwei kleinere Prominenzen.

Das Präparat des dritten Falles gelangte durch die Güte des Herrn Prof. Dr. J. Tandler, Prosector der I. anatomischen Lehrkanzel an der Universität Wien, in meine Hand. Da sich das Objekt zufällig unter dem macerierten Materiale des anatomischen Institutes fand, ist von der Krankengeschichte und dem Befunde am Lebenden nichts bekannt.

Die nachfolgende Beschreibung wird durch die beigegebene Abbildung verdeutlicht.

An dem im übrigen normal gebauten Schädel zeigt sich der Gehörgang und die Trommelhöhle der rechten Seite ganz normal. Linkerseits sieht man Folgendes:

Die obere und hintere Gehörgangswand fehlen vollständig. Die Gehörgangsöffnung ist dadurch zu dem unregelmäßig begrenzten Eingang einer Höhle erweitert, dessen vertikaler Durchmesser 22 mm, sein horizontaler 14 mm beträgt. Nach innen vom Eingang vergrößert sich der Hohlraum noch so weit, daß der Knochen nach vorn, oben und hinten allseits bis an die Tabula vitrea freigelegt ist. Er ist hier überall glatt, wie abgeschliffen.

An der der hinteren Schädelgrube zugehörigen, hinteren Wand der Höhle (der früheren hinteren Antrumwand) findet sich eine größere und eine kleine Durchbruchsstelle gegen die Schädelhöhle (hS). An der inneren Trommelhöhlenwand sieht man eine

Digitized by Google

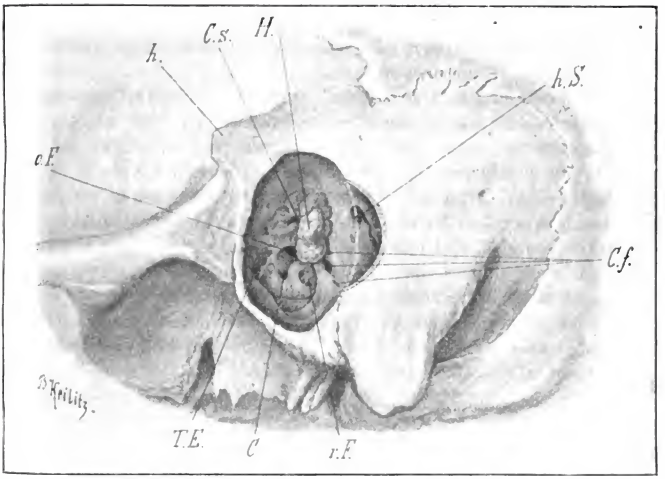

o. F. ovales Fenster, *h.* Exostose am Jochfortsatz, *C. s.* eröffneter horizontaler Bogengang, *H.* Exostose, dem Bogengang aufsitzend, *h. S.* Durchbruch gegen die hintere Schädelgrube, *C. f.* Öffnungen gegen den Facialkanal, *r. F.* rundes Fenster, *C.* Öffnung gegen die Schnecke, *T. E.* tympanales Tubenostium. (Die weiß punktierte Linie zeigt die wirkliche Begrenzung der Öffnung, das nach rechts von ihr liegende Stück ist in der Zeichnung als entfernt angenommen, um die inneren Partien zur Ansicht zu bringen.)

Öffnung von 1½ mm Durchmesser im Centrum des Promontorium, die direkt in die Schnecke führt (C). Die Nische des runden Fensters (r F) ist deutlich erweitert, das ovale Fenster (o F) sieht an seinem unteren Rande wie ausgefressen aus, von ihm verläuft nach abwärts über das Promontorium eine Furche bis zu dem früher erwähnten Loch im Promontorium. Durch dieses wie auch durch die Fenster selbst kann man deutlich cariös veränderte Knochenpartien sehen.

Das Lumen des horizontalen Bogenganges (C s) ist auf etwa 2 mm Länge eröffnet, drei kleinere Öffnungen (C F) führen zum Canalis facialis. Rund um den horizontalen Bogengang findet sich nun eine deutlich vorspringende wallartige Knochenwucherung. Dieselbe ist vorn oben sowie unten in ihrem vorderen Anteil von bloß 2 mm Höhe, nach hinten nimmt sie an Höhe bedeutend zu und formt sich zu einer weit in den Mittelohrraum

Digitized by Google

vorspringenden, mehrfach gewulsteten, höckerigen Exostose, die über den Facialkanal nach abwärts überhängt. Der Eingang der Tube (T E) ist erweitert. An seinem oberen Ende ist ein kariöser Defekt der Wand sichbar.

Weiterhin findet sich außen, an der oberen Wurzel des Jochfortsatzes eine dünne, blattförmige Exostose (h). Der aufgesägte Warzenfortsatz erwies sich als hochgradig sklerotisch.

Die beschriebenen Veränderungen können nicht anders als durch eine chronische Mittelohreiterung mit Übergreifen auf den Knochen, kariöser Zerstörung desselben und Cholesteatombildung erklärt werden, das letztere deshalb, weil nur durch ein solches so enorme, glattwandige Höhlen geschaffen werden.

Nun zu den Exostosen. Abgesehen von dem Interesse, das ihr bis jetzt noch nicht beschriebenes Vorkommen an dieser Stelle beansprucht, verdienen sie auch eine gewisse Aufmerksamkeit aus den gleich zu erörternden Gründen.

Wir sehen sie hier neben dem Zerstörungsprozeß im Knochen auftreten, ja aus dem zerstörten Knochen selbst hervorwachsen. Der beste Beweis dafür, daß sie hier in keiner Weise das Fortschreiten der Eiterung und ihr Übergreifen auf das innere Ohr und die Schädelhöhle hinderten. Im Gegenteile. Wir müssen annehmen, daß sie erst dann entstanden sind, als der Knochen in seiner Substanz selbst erkrankt war, daß also hier der Appositionsprozeß dem Zerstörungsprozeß nicht vorangegangen, sondern gefolgt ist. Finden wir ihn ja am ausgeprägtesten gerade an der Stelle der größten Zerstörung, woraus hervorgeht, daß die Neubildung des Knochens auch schon ihrer Entstehungszeit nach nicht mehr imstande ist, einen Schutz für das umgebende Gewebe gegen das Eindringen der Eiterung zu bilden.

Ein ähnliches, gleichzeitiges Vorkommen von Einschmelzungs- und Neubildungsprozessen im Knochen habe ich auch im Hammer-Amboßgelenk beobachtet [1]).

Es ist wahrscheinlich, daß dieses, hier durch das Präparat illustrierte Verhalten auch bei der entzündlichen Knochenneubildung in den anderen Teilen des Schläfenbeins besteht, womit die Ansicht derjenigen Autoren bestätigt wird, welche der Osteosklerose als einer wirksamen Schutzvorrichtung des Organismus keinen Wert zuerkennen wollen.

Schwieriger fällt die Erklärung des Knochenvorsprunges am

1) Frey, Die Ankylose des Hammer-Amboßgelenkes. Dieses Archiv. Bd. LXI. 1904.

Digitized by Google

Jochfortsatz. Es ist immerhin möglich, daß es sich hier um den zufälligen Befund einer einfachen anatomischen Abnormität handle. Andererseits wäre es immerhin auffallend, daß eine so gestaltete Varietät ein ganz vereinzeltes Vorkommnis bilden sollte, und es ist derartiges, soweit ich die Literatur überblicken kann, bisher noch nirgends beschrieben oder abgebildet worden, auch konnte ich in der reichhaltigen Schädelsammlung des hiesigen anatomischen Museums eine gleiche oder ähnliche Bildung auch nicht einmal andeutungsweise auffinden. Es liegt daher die Möglichkeit vor, daß auch hier die Ursache der Knochenneubildung in der knapp unter der betreffenden Stelle vorhandenen Erkrankung und Einschmelzung des Knochens gelegen sei. Auf die Form der Exostose mag vielleicht der Zug des an dieser Stelle inserierenden Temporalmuskels von einigem Einfluß gewesen sein.

Zum Schlusse möchte ich mir erlauben, Herrn Hofrat Prof. Zuckerkandl und Herr Prosektor Prof. Tandler für die gütige Überlassung des Objektes meinen besten Dank abzustatten.

Digitized by Google

III.

Zwei Fälle von Massage des Steigbügels mit der Lucaeschen Drucksonde mit gutem und andauerndem Erfolge.

Von
Dr. Treitel.

Mehrere Autoren (Jack, Blake, Panse) haben bei der Sklerose des Mittelohres den Stapes entfernt, ohne einen Erfolg bezüglich des Gehörs zu erzielen. Etwas anderes ist es bei abgelaufenen Eiterungen mit den Narben oder bei hyperplastischen. Bei diesen ist durch Ablösung der Narben ein guter Erfolg sicherlich zu erzielen. Doch würde ich raten, den Stapes nicht zu extrahieren, sondern ihn im ovalen Fenster zu belassen, und ihn dann mit einer Sonde zu massieren oder, wo das Köpfchen freiliegt, mit der Lucaeschen Drucksonde.

Dieser Vorschlag ist bereits von Miot gemacht worden. Er empfiehlt, wo es nötig ist, die hintere Hälfte des Trommelfells zu umschneiden, und zwar dicht am Knochen und nach oben bis über die obere Grenze des langen Schenkels des Amboß hinaus. Man führt alsdann eine mit einer Pelotte versehene Sonde in die Paukenhöhle hinein, so zwar, daß ihr inneres Ende unter dem Amboß-Steigbügelgelenk und parallel zu den beiden Steigbügelschenkeln liegt. Man übt mehrmals einen sanften und vorsichtigen Druck auf das Köpfchen des Steigbügels aus. Wird letzterer hierdurch allein noch nicht beweglich, so rät Miot, gegen den vorderen Rand des langen Amboßschenkels mehrfach zu drücken, um ein wenig den Steigbügel aus der Fenestra ovalis herauszuhebeln. Das kann man auch mit einem Häkchen erreichen, das man zwischen die Steigbügelschenkel einführt, sowie mittelbar durch einen Zug am Hammer. Besteht außer der Fixation des Steigbügels noch eine solche des Hammer-Amboßgelenkes, so muß man das Trommelfell nebst Hammer und Amboß entfernen.

Digitized by Google

Sind die Stapesschenkel durch Narben fixiert, so kann man dieselben durchschneiden und wird einen guten Hörerfolg erzielen, oder wenigstens das gänzliche Verschwinden subjektiver Geräusche.

Jacobson hat die Mobilisation des durch eine Trommelperforation leicht zugänglichen Steigbügels schon vor mehreren Jahren mehrmals ausgeführt, indessen ohne deutlichen Erfolg für das Hörvermögen. Nach Panse sind die Erfolge der Mobilisation ungefähr ebenso sicher, als die sämtlichen sonst angewandten Behandlungsarten.

Daß es solche Fälle gibt, wo der Steigbügel noch ein wenig beweglich ist, ergibt sich aus der Zusammenstellung von Panse. So berichtet v. Tröltsch von einer Schwerhörigen mit Verkalkungen im Trommelfell. Steigbügel durch Adhäsionen allseitig fixiert, aber noch beweglich. In diesem Falle hätte man sicherlich durch Massage des Steigbügels Hilfe bringen können. In einem anderen Falle war nur mit der Lupe eine Spur von Beweglichkeit zu constatieren. Ebenso erwähnt Voltolini einen Fall, wo eine Spur Beweglichkeit mit der Lupe nur zu erkennen war; bei einem anderen Patienten, wo auf dem linken Ohre eine große Perforation bestand, war der Stapes nur schwer beweglich.

In der Zeitschrift für Ohrenheilkunde hat Schwendt einen Fall von unbeabsichtigter Steigbügelextraktion mit nennenswerter Besserung des Hörvermögens veröffentlicht. Da wurde auf beiden Ohren die Radikaloperation wegen unheilbarer Eiterung gemacht. Rechts wurde accentuiertes Flüstern auf 4—5 m gehört, links auf 6—8 m. Bei der Operation kam bei der unter leichtem Zuge vorgenommenen Extraktion des Hammers der an demselben adhärente Steigbügel zum Vorschein. Die Heilung erfolgte ohne weitere Störung, indem weder Schmerzen, noch Fieber, insbesondere aber keine Schwindelerscheinungen eingetreten waren. Es wurde nach Abheilung der Wunde accentuiertes Flüstern nahezu auf 10 m gehört.

Es ist mir bei drei Ohreiterungen mit narbiger Fixierung des Steigbügels durch Massage desselben gelungen, das Gehör auf weite Entfernung zu bessern, und zwar auf die Dauer.

Der erste Fall war ein Fräulein B. Es fehlte das ganze Trommelfell, Hammer und Amboß. Die ganze Paukenhöhle war epidermisiert. Der Steigbügel war durch seitliche, 1 mm breite Stränge an die Wände der Nische fixiert. Dreimalige Massage mit der Lucaeschen Drucksonde. Der Erfolg bestand

Digitized by Google

noch nach 2 Jahren, als Patientin wegen eines Halsleidens zu mir in Behandlung kam.

Frau L. hat rechts einen freiliegenden Kopf des Steigbügels, die Schenkel sind nicht zu sehen, auch nicht mit einer Lupe. Es fehlt das Trommelfell nebst Hammer und Amboß. Das linke Ohr eiterte noch, der Hammerrest ist am Promontorium fixiert, der Steigbügel ist mit seinen Schenkeln zu sehen, die mit den Wänden durch 1 mm breite Bänder verbunden sind. Den rechten Steigbügel hatte ich am 8. April 1903 zum ersten Mal, und nach weiteren 3 Tagen zum zweiten Mal am 11. massiert. Das Gehör bei Flüstersprache stieg auf 5 m. Am 20. April d. J. habe ich das Gehör kontrolliert, und es ist unverändert gut geblieben. Da das linke Ohr seit einem halben Jahre ausgeheilt ist, habe ich am 20. April 1904 auch die Massage des linken Steigbügels vorgenommen. In der ersten Sitzung besserte sich das Gehör auf 3 m.

Das Gehör war beiderseits Flüstersprache am Ohr. Hohe Töne wurden beiderseits gut gehört.

Bei einem Herrn, der Flüstersprache nicht unmittelbar vor dem Ohre hörte, war der Hammer nach hinten durch Narben fixiert. Ich entfernte denselben. Ich fand weder Amboß noch Steigbügel. Durch Massage der ovalen Membran wurde Flüstersprache auf 10 cm gehört. Das war für diesen Herrn sehr wichtig, weil er viel in Gesellschaften verkehrte und es ihm peinlich war, dem Sprecher das rechte Ohr stets zukehren zu müssen. Laute Sprache verstand er tadellos mit dem linken Ohre. Der Erfolg bestand noch nach einem Jahre.

Digitized by Google

IV.

Aus der Ohrenklinik der kgl. Charité, Berlin (Direktor: Geh. Med.-Rat Prof. Dr. Passow).

Über das Verhalten des Augenhintergrundes bei Erkrankungen des Gehörorgans.

Von

Dr. Fritz Tenzer, Volontärarzt der Klinik.

Im Jahre 1881 faßte Zaufal[1]) seine Anschauung über die Bedeutung des Augenhintergrundes bei Ohrerkrankungen in folgende Sätze zusammen.

„Für die Feststellung der Indication zur Trepanation des Warzenfortsatzes ist der ophthalmoskopische Befund unerläßlich; er kann uns bereits zu einer Zeit eine Fortpflanzung der Entzündung der Paukenhöhle auf die Schädelhöhle signalisieren, wenn ausgesprochene, stürmische subjektive oder andere Erscheinungen noch nicht vorhanden sind. Der Einfluß der Trepanation auf den Gehirnprozeß läßt sich am deutlichsten in dem Abklingen der Veränderungen in der Papille und Retina nachweisen. In der Prager Klinik wurden in allen Fällen, wo sich zu einer Mittelohrerkrankung intracranielle Complicationen gesellten, immer Veränderungen im Augenhintergrunde gefunden."

Zwanzig Jahre später kommt Hansen[2]) am Ende seiner gründlichen Untersuchungen über das Verhalten des Augenhintergrundes bei den otitischen intracraniellen Erkrankungen in der Schwartze'schen Klinik zu folgenden Schlüssen.

„Wo Augenhintergrundsveränderungen bei akuten oder chronischen Ohreiterungen auftreten, ist das Vorliegen einer intracraniellen Complication bewiesen; denn daß Papillenveränderungen ohne intracranielle Affektion allein durch eine Mittel-

1) Zaufal, Prager med. Wochenschr. 1881. Nr. 45.

2) Hansen, dieses Archiv. Bd. LIII. 1901.

Digitized by Google

ohreiterung hervorgerufen werden können, muß als unwahrscheinliche und unbewiesene Annahme bestritten werden. Sind bei einer Ohreiterung Papillenveränderungen — einerlei, ob leichte oder schwere — sicher festgestellt, so ist bei sonst vielleicht noch zweifelhafter Indication der Warzenfortsatz sofort zu öffnen."

Ich durfte zum Studium der gleichen Frage das Material der Ohrenklinik der königl. Charité in Berlin benutzen. Es umfaßt den Zeitraum vom Dezember 1893 bis zur Gegenwart, also etwas mehr als zehn Jahre. Bevor ich an die Mitteilung und die Analyse der Befunde bei jenen Ohrerkrankungen gehe, bei denen sich durch die Operation oder den Sektionsbefund nachgewiesene, die Mittelohrerkrankung begleitende Erkrankungen des Gehirns, der Hirnhäute oder Blutleiter fanden, will ich die Frage streifen, ob sich nicht Augenhintergrundsveränderungen als Folge einfacher Mittelohr- oder Warzenfortsatzerkrankungen ohne complicierende intracranielle Erkrankung entwickeln können. Die Literatur gibt darüber nur spärliche Aufschlüsse.

Jansen[1]) führt in seiner Arbeit über „Sinusthrombose nach Mittelohreiterungen" 15 Fälle von Augenhintergrundsveränderungen bei uncomplicierten Erkrankungen des Mittelohrs oder Warzenfortsatzes an, die aber zum größten Teil nicht als einwandsfrei gelten können. Jansen äußert sich über diese Frage folgendermaßen. „Stauungspapille, resp. Neuritis optica scheint in sehr seltenen Fällen auch vorzukommen bei uncompliciertem Empyem des Warzenfortsatzes, resp. Otitis media."

Bezüglich der von ihm angeführten Fälle bemerkt er, daß er sich der Vermutung nicht entschlagen könne, daß wenigstens zum Teil in diesen Fällen Sinusthrombose zugrunde gelegen habe mit oder ohne Vermittlung einer serösen Form von Arachnitis. Auch Körner[2]) scheint anläßlich einer Kritik der Erklärung Barkers über das Entstehen einer Papillitis bei einfacher Mittelohreiterung durch Übergreifen der Entzündung auf die durch den Canalis caroticus aus dem Gefäßgebiet des Sehnerven zum Mittelohr ziehenden Lymphgefäße, das Vorkommen von Augenhintergrundsveränderungen bei Fehlen von intracraniellen Erkrankungen anzunehmen.

Dem jüngst erschienenen Buche von Eversbusch[3]): „Die

1) Jansen, dieses Archiv. Bd. XXXVI.

2) Körner, Zeitschr. f. Ohrenheilk. Bd. XXIII. S. 230.

3) Erschienen im „Handb. d. ges. Augenh." von Gräfe-Sämisch 1903.

Digitized by Google

Erkrankungen des Auges in ihren Beziehungen zu Erkrankungen der Nase, deren Nebenhöhlen, sowie Erkrankungen des Gehörorgans" entnehme ich folgende Angaben Bezolds (S. 119). Unter 100 Fällen von Otitis m. acuta oder Empyem des Warzenfortsatzes, die eine Operation erforderten, fanden sich 23 mal Veränderungen am Augenhintergrund, darunter in 10 Fällen bei uncomplicriertem Empyem des Warzenfortsates. Ebendort (S. 121) findet sich eine Mitteilung Schuberts, der einfache capilläre und venöse Injektion der Papille ohne Netzhautveränderungen nicht selten transitorisch bei spontan heilenden akuten Mittelohreiterungen beobachtete.

Ich fand bei der Durchsicht meines Materials folgende Fälle.

1. Hans W., 14½ Jahre alt, vom 28. Juli 1902 bis 7. Januar 1903.

Patient machte mit 3 Jahren Masern und Scharlach durch, ohne Erkrankung des Gehörorgans. Im Juni 1902 wurde Eiterausfluß aus den linken Ohr bemerkt ohne vorausgegangene Krankheit; am 7. Juli Paracentese links, poliklinische Behandlung. Da die Eiterung nicht aufhörte, Aufnahme in die Klinik behufs Operation.

Befund bei der Aufnahme am 28. Juli:

Graciler, mäßig genährter Junge mit Zeichen überstandener Rhachitis, gesunden inneren Organen. Temperatur 36,7°, Puls 102. Pupillen gleich weit, prompt reagierend, Romberg negativ. Gehirnnervenfunktionen normal, absolut keine cerebralen Erscheinungen. Keine Klopfempfindlichkeit des behaarten Kopfes und beider Warzenfortsätze. Geringe Druckempfindlichkeit des linken Tragus. Ohrbefund: Linker äußerer Gehörgang stark verengt, erfüllt mit grüngelbem, fötidem Eiter; nach Entfernung desselben von vorne und oben herabhängende Granulationen sichtbar, in dem freigebliebenen Spalt weißliche Massen. Rechts: Bis auf leichte Trübungen im Trommelfell normaler Befund.

31. Juli. Entfernung der Granulationen aus dem linken Ohr.

14. August. Temperatur 38,7°, Ödem des linken Warzenfortsatzes, Spitze druckempfindlich; obere Gehörgangswand stark herabhängend.

Augenspiegelbefund: Leichte Venenstauung im linken Fundus oculi.

15. August. Normale Temperatur, Fortbestehen der Lokalerscheinungen.

16. August. Radikaloperation links. Knochen sklerotisch, im Antrum und Mittelohr zum Teil eitrig zerfallene Cholesteatommassen. Amboß cariös, Hammer in Granulationen eingebettet; Sinuswand wird auf 2 cm freigelegt, zeigt sich weich, nachgiebig, nicht verändert. Ausräumung des Krankhaften, Plastik, Verband.

21. August. Verbandwechsel, Wundverlauf normal.

Am 3. September entstand durch Pyocyaneusinfektion eine Perichondritis der linken Ohrmuschel, die ihn bis zum 7. Januar an die Klinik fesselte. Nie zeigten sich cerebrale Erscheinungen, leider fand ich auch keinen weiteren Augenspiegelbefund.

Wir finden also bei einer linksseitigen chronischen Eiterung im Mittelohr und in den Zellen des Warzenfortsatzes im 2. Monat ihres Bestehens auf der obrkranken Seite leichte Veränderungen des Augenhintergrundes sich beschränkend auf Veränderungen im Bereich der Venen; weder der klinische Verlauf, noch der Operationsbefund gibt das Recht zur Annahme intracranieller, krankhafter Prozesse.

2. Max N., 27 Jahre alt, Buchdrucker.

Patient ist seit 20 Jahren nach Masern beiderseits ohrleidend, hochgradig schwerhörig; es besteht übelriechender, bisweilen leicht blutiger Ausfluß aus beiden Ohren.

Digitized by Google

Befund bei der Aufnahme: Kräftiger, junger Mann mit gesunden inneren Organen. Keine Klopfempfindlichkeit des behaarten Kopfes und der Warzenfortsätze. Untersuchung der Hirn- und Nervenfunktionen ergibt normales Verhalten. Ohrbefund: Beiderseits etwas verengter Gehörgang, ausgedehnte Zerstörungen des Trommelfells und Zeichen lange bestehender Mittelohreiterung.

Augenspiegelbefund: Links: Papillengrenzen undeutlich, verwischt namentlich nasalwärts. Rechts: Nasalwärts Hyperämie der Papille und Verwaschensein der Grenze.

14. März. Da die Sekretion aus dem linken Ohr nachgelassen, Patient auch sonst keine Beschwerden hat, wird er mit der Weisung, sich selbst Resorcin einzuträufeln, entlassen.

3. Bernhard A., 9 Jahre alt, 20. Juli bis 20. Oktober 1903.

Seit Kindheit rechtsseitige, chronische Mittelohreiterung, seit 14 Tagen akute Exacerbation derselben, einhergehend mit heftigen Ohrschmerzen und Schwellung der Gegend hinter der Ohrmuschel.

Aufnahmebefund vom 20. Juli:

Der schwächliche Knabe macht leidenden Eindruck. Temperatur 38°, Puls 150, regelmäßig; innere Organe bis auf die durch das Fieber bedingten Veränderungen (Tachycardie etc.) gesund. Behaarter Kopf nicht klopfempfindlich, Kopfbewegungen nach allen Seiten frei, Pupillen gleich, reagierend, Augenbewegungen frei, kein Nystagmus, kein Romberg, kein Kernig, keine cerebralen Erscheinungen.

Ohrbefund: Rechte Ohrmuschel flügelförmig abstehend, hinter derselben diffuse Weichteilschwellung; im rechten Gehörgang eitriges, fötides Sekret, hintere Gehörgangswand stark vorgewölbt. Links: Trommelfell retrahiert, getrübt.

Augenspiegelbefund: Links: Papillengrenzen verwaschen, nach unten außen schärfer begrenzt. Rechts: Papillengrenzen verwaschen, starke Hyperämie des Augenhintergrundes.

21. Juli. Operation rechts. Eröffnung des subperiostalen Abszesses, Aufmeißelung der Knochenhöhle; Knochen sklerotisch; im Antrum, Aditus und Recessus epitympanicus eitrig zerfallene, fötide Cholesteatommassen, Mittelohr von Granulationen erfüllt, Amboß, Hammer cariös, Steigbügel in Granulationen eingebettet. Im lateralen Bogengang eine ½ cm lange mit Granulationen ausgefüllte Fistel; Steigbügel aus dem ovalen Fenster entfernt, Granulationen aus der Nische des Fensters ausgelöffelt und die Nische selbst erweitert. Vestibulum frei von Eiter und Granulationen; Dura der mittleren Schädelgrube freigelegt, unverändert.

22. Juli. Augenspiegelbefund (v. Haselberg) rechts: Neuritis optica. Links: Beginnende Neuritis optica.

Der Wundverlauf nimmt seinen normalen Gang; am 5. Sept. mäßiger Nystagmus konstatiert. 20. Oktober gebessert entlassen.

4. Frau H., vom 24. März bis 7. April 1903.

Zwei Tage vor der Aufnahme im Anschluß an Influenza Ohrschmerzen und Gefühl von Verstopftsein in beiden Ohren; nach Paracentese reichlicher Eiterabfluß. Am 25. März ergibt die Untersuchung beiderseits akut entzündete Trommelfelle; sonstiger Befund nach jeder Richtung hin normal.

Augenspiegelbefund: Links: Papillengrenzen undeutlich, verwaschen. Rechts: Papillengrenze nasalwärts verwaschen.

2. April. Entzündungserscheinungen auf beiden Seiten nachgelassen. 7. April. Nach zweiwöchentlicher Behandlung entlassen.

5. Ida G., 31 Jahre alt, vom 11. August bis 17. September 1903.

Mitte Juli 1903 erkrankte Patientin angeblich an linksseitiger Pleuropneumonie, in deren Verlauf am 1. August eine akute Mittelohrentzündung der rechten Seite auftrat; es bestand eitriger Ausfluß aus dem rechten Ohr und Druckempfindlichkeit des rechten Warzenfortsatzes. Aufnahmebefund vom 11. August: Kräftig gebaute Frau von leidendem Aussehen; über dem linken Unterlappen geringe Schallverkürzung, beim Inspirium bronchitische Geräusche, mäßiger Husten, dabei Stechen in der linken Seite. Pupillen gleich, prompt reagierend, leichter Nystagmus nach beiden Seiten, keine

Digitized by Google

cerebralen Symptome, keine Klopfempfindlichkeit des behaarten Kopfes. Ohrbefund: Weichteile hinter dem rechten Ohre mäßig infiltriert, Processus mastoideus druckempfindlich, im rechten Gehörgang reichliches, blutig eitriges, nicht fötides Sekret. Trommelfell gerötet, hinten oben vorgewölbt, unten pulsierender Lichtreflex: linkes Ohr normal.

Augenspiegelbefund: Beiderseits Hyperämie des Augenhintergrundes.

12. August, Eröffnung des rechten Warzenfortsatzes. Höhle erfüllt mit blutreichen Granulationen, wenig Eiter, Antrum enthält geringe Menge dicken Eiters; freigelegte Dura der hinteren Schädelgrube normal, geringe Caries des Knochens. Normaler Wundverlauf und Wohlbefinden der Patientin bis zu ihrer Entlassung am 17. September.

Aus der überreichen Zahl der uncomplicierten Mittelohr- und Warzenfortsatzeiterungen eines 10 Jahre umfassenden Materiales (wenn man allerdings von den in der großen Minderzahl befindlichen Fällen ohne Augenspiegelbefund absieht) konnte ich nur fünf Fälle mit Veränderungen des Augenhintergrundes finden. Zweimal traten dieselben bei akuten Erkrankungen des Ohres auf. In Fall 4 bestand eine rasch abklingende akute Mittelohreiterung auf beiden Seiten, in Fall 5 eine rechtsseitge akute Mittelohrentzündung mit Übergreifen der Eiterung auf den Warzenfortsatz.

Im ersten Fall beschränkten sich die Veränderungen im Fundus auf Verwaschensein der Papillengrenzen beiderseits, rechts nur an einzelnen Stellen, im zweiten Fall auf Hyperämie der Papille und Netzhaut. In den drei übrigen Fällen bestanden chronische Mittelohrprozesse zweimal unter Mitbeteiligung des Warzenfortsatzes. Die Augenspiegeluntersuchung ergab im Fall 1 Veränderungen im Bereich der Venen auf der ohrkranken Seite, im Fall 2 Hyperämie und partielles Verwaschensein der Papillengrenze beiderseits; im Fall 3 entwickelte sich die Hyperämie der Papille und Netzhaut nach der Operation zur Neuritis optica. Wir sehen bis auf Fall 3, der infolge des Vorhandenseins einer Bogengangsfistel und der damit gegebenen Kommunikation des Krankheitsherdes mit dem Schädelinneren vielleicht streng genommen aus dieser Gruppe auszuschalten ist, durchwegs Veränderungen leichtester Art. Fälle dieser Art sowie die früher angeführten Beobachtungen Schuberts, der vorübergehend capilläre und venöse Hyperämien bei akuten Mittelohreiterungen sah, sprechen wohl für das Entstehen von Augenhintergrundsveränderungen im Gefolge einfacher Erkrankungen des Mittelohrs und Warzenfortsatzes, und lassen die Schlüsse, die Hansen und mit ihm Ostmann, Gradenigo und Delstanche aus dem Auftreten selbst der leichtesten ophthalmoskopischen Ver-

Digitized by Google

änderungen in jedem Falle ziehen, in der Schärfe nicht gerechtfertigt erscheinen. Bei der außerordentlichen Seltenheit solcher Fälle aber wird in der Praxis nichtsdestoweniger die Konstatierung einer Veränderung des Augenhintergrundes stets ein Signum mali ominis bedeuten und die Aufforderung zu chirurgischem Eingreifen in sich schließen.

Eine Gruppe von Ohrerkrankungen möchte ich gesondert betrachten, bei der sich jene Symptome schwerwiegender Art einstellen, die der Ausdruck einer Erkrankung innerhalb der Schädelkapsel sind. Die klinischen Erscheinungen scheinen das rascheste chirurgische Eingreifen zu erfordern. Die zum Zweck der Auffindung eines etwa bestehenden Hirnabszesses gemachte Punktion ergibt oft ein reichliches, unter stärkerem Druck erfolgendes Abfließen von Liquor cerebrospinalis aus dem Maschenwerk der Pia mater oder aus den Ventrikeln. Damit pflegen dann die bedrohlichen Erscheinungen entweder sofort oder allmählich zurückzugehen. Es sind jene Fälle, bei denen gewöhnlich eine durch die Ohr- und Schläfenbeineiterung hervorgerufene Meningitis serosa entweder toxischer Natur, oder als ein die Schläfenbeineiterung begleitendes collaterales Ödem angenommen wird. Ich führe folgende Fälle an (Fall 1 und 2 bereits veröffentlicht in der „Deutschen mediz. Wochenschrift" Nr. 45, 1899. S. 736).

1. Auguste K., 23 Jahre alt, vom 10. September 1898 bis Mai 1899.

Nach einer im Mai 1895 vorgenommenen Antrumeröffnung wegen eines akuten Empyems des Warzenfortsatzes der linken Seite hatte Patientin öfters leichte Kopfschmerzen und Schwindelanfälle. Seit September 1898 sind die Beschwerden derart, daß Patientin die Klinik aufsucht. Aufnahmebefund vom 9. September 1898. Patientin benommen, Schädel links druckempfindlich; Parästhesie, Herabsetzung der Sensibilität und motorischen Kraft der Extremitäten der rechten Seite, Ptosis des linken Lides; bei Romberg Fallen nach links; Pupillen reagieren; Puls 60. Ohrbefund: Beiderseits retrahiertes Trommelfell.

15. September. Operation links. Alte Operationshöhle trocken, Knochen nekrotisch, keine Granulationen, von früher freigelegte Dura trocken, verdickt, mißfarbig, bei weiterer Bloßlegung normales Aussehen. Punktion und Incision der Dura des Schläfenlappens; beim Einschneiden auf die Dura entleert sich anscheinend unter erhöhtem Druck reichlich seröse Flüssigkeit; kein Eiter. Puls am Schluß der Operation 60.

Augenspiegelbefund (vor der Operation): Beiderseits starke venöse Hyperämie der Netzhaut und Papille.

Nach der Operation Sensorium frei, Puls 84, Verband durchfeuchtet.

17. September. Sensorium frei, motorische Schwäche der rechtsseitigen Extremitäten zurückgegangen, Ptosis, geschwunden, kein Kopfschmerz, kein Erbrechen, Verband mit seröser Flüssigkeit stark durchtränkt.

29. September. Augenspiegelbefund: Beiderseits normal, keine Hyperämie, Puls 70.

Die Wundheilung ist im April 1899 vollendet, im Mai 1899 wird Patientin entlassen, doch sind nicht alle nervösen Erscheinungen geschwunden. Die

Digitized by Google

Kranke kann nicht allein gehen, wird schwindlig und fällt nach links, Sensibilität der rechten Seite herabgesetzt; Sensorium frei, Augenhintergrund normal.

Müller[1]), der den Fall veröffentlichte, nahm als Ursache der bedrohlichen, cerebralen Erscheinungen eine Meningitis serosa an, wofür außer dem sofortigen Verschwinden derselben post operationem der gewiß abnorm reichliche Abfluß von Liquor cerebrospinalis spricht. Die halbseitigen Lähmungserscheinungen erklärt er durch eine partielle akut aufgetretene Encephalitis serosa sinistra. Bezüglich des Verhaltens des Augenhintergrundes wurde bei der Aufnahme beiderseits eine starke Hyperämie der Papille und Netzhaut constatiert, die nach der Operation abklingt, um 2 Wochen später zu verschwinden und bis zum Schlusse normal zu bleiben.

2. Frau G., 31 Jahre alt, vom 21. November 1898 bis 15. März 1899.

Seit dem 12. Lebensjahre im Anschluß an Diphtherie Ohrenlaufen. Ende Oktober 1898 Auftreten von Kopfschmerzen, Schwindel, Erbrechen öfters am Tage; wurde am 21. November in die innere Station aufgenommen, wegen der linksseitigen Ohreiterung auf die Ohrenklinik verlegt.

Aufnahmebefund vom 28. November 1898: Klagen über hochgradige Mattigkeit, Kopfschmerzen, Schwindel, Erbrechen, Gedächtnisschwäche. Gang unsicher, bei Romberg Schwanken, Sensorium nicht ganz frei. Lähmungen, aphasische und ataktische Störungen nicht vorhanden. Temperatur normal, Puls 66, Pupillen weit, reaktionslos, Schläfenbeingegend links perkussionsempfindlich.

Ohrbefund: Rechts: Narbig verändertes Trommelfell; links: fötider Eiter im Gehörgang, Trommelfell gerötet, Perforation über dem Proc. brevis.

Augenspiegelbefund: Rechts: Papille blaßrot, ödematös, Arterien nicht zu sehen, Venen prall gefüllt; links derselbe Befund, nicht so intensiv; kleine Hämorrhagien (Stabsarzt Brecht).

3. Dezember (nach 5 Tagen) Radicaloperation links und Eröffnung des linken Schläfenlappens. Cholesteatom im Antrum, Recessus epitympanicus; Dura des Schläfenhirns nicht pulsierend, stülpt sich prall nach außen; Einschnitt ins Gehirn und Erweiterung mit der Kornzange ergibt keinen Eiter.

6. Dezember. Puls 66, Schwindel, beiderseits ausgeprägte Stauungspapille. Incision des Kleinhirns links ergibt keinen Eiter; unmittelbar nach der Operation keine Besserung.

11. Dezember. Stauungspapille zugenommen (6—7 Dioptr.).

16. Dezember. Stauungspapille noch weiter zugenommen (9 Dioptr.).

Ende Dezember Befinden schlechter, Benommenheit. Erbrechen, Temperatur abends 38°. Schläfenlappen- und Kleinhirnprolaps.

2. Januar. Stauungspapille beiderseits zurückgegangen.

13. Januar. Verband stark durchfeuchtet mit seröser Flüssigkeit.

16. Januar. Augenspiegelbefund: Schwellung der Papille gering, Grenzen stark verwaschen, Venen stark gefüllt und geschlängelt.

18. Januar. Wohlbefinden. 14. März. Augenspiegelbefund: Papille beiderseits noch gerötet, Grenzen undeutlich (Stabsarzt Brecht).

18. März entlassen, Patientin fühlt keine Beschwerden.

3. Arnold F., 20 Jahre alt, vom 22. Mai bis 13. Juni 1903.

Patienten wurde wegen einer zu einer beiderseitigen Mittelohrentzündung hinzugetretenen Mastoiditis dextra der rechte Warzenfortsatz aufgemeißelt (6. Januar 1903). Am 24. Januar sollen rasch vorübergehende meningitische Symptome aufgetreten sein. Am 22. Mai wird folgender Befund er-

1) Müller, Deutsche med. Wochenschr. Nr. 45. 1899. S. 736.

Digitized by Google

hoben. Kräftiger, etwas blasser junger Mann mit gesunden inneren Organen ohne Störungen seitens des Gehirns und Nervensystems. Temperatur 37°, Puls 76. Ohrbefund: Rechter Gehörgang etwas verengt, Trommelfell getrübt; hinter der Ohrmuschel im Bereich der alten Operationsnarbe eine Fistel, aus der sich reichlich Eiter entleert.

Augenspiegelbefund: Links Pupillengrenzen verwaschen.

22. Mai. Operation. Aus der alten Operationshöhle werden die Granulationen entfernt, Sinus liegt frei, die Wand mit Granulationen überdeckt, etwas verdickt; Granulationsgewebe in der Umgebung enthält Eiter; freigelegte Dura der mittleren Schädelgrube normal.

23. Mai. Patient fühlt sich nach der Operation wohl.

25. Mai. Augenspiegelbefund: Links Papillengrenzen verwaschen (v. Haselberg). Nystagmus nach links, Allgemeinbefinden gut.

26. Mai. Linke Pupille reagiert träger, als die rechte, Puls 61.

Lumbalpunktion ergibt klaren, unter erhöhtem Druck abfließenden Liquor cerebrospinalis, enthält weder Bakterien noch Leukocyten.

27. Mai. Wiederholtes Erbrechen, Puls 58, Pupillen gleich, reagieren prompt, Klagen über Stirnkopfschmerzen.

28. Mai. Augenspiegelbefund: Rechts ohne abnormen Befund. Links: Deutliche Neuritis optica (v. Haselberg), Puls 60, keine Klopfempfindlichkeit des behaarten Kopfes, Kopfbewegungen nach allen Seiten frei.

29. Mai. Puls zwischen 45 und 50; kein Erbrechen, kein Schwindel, Bewußtsein klar, keine nervösen Störungen.

7. Juni. Augenspiegelbefund: Links: Mediale Grenze der Papille verwaschen, temporale gesund.

13. Juni. Rechtes Mittelohr trocken, Patient wird bei vollkommenem Wohlbefinden entlassen.

Augenspiegelbefund: Links: Papillengrenze noch immer undeutlich, temporalwärts schärfer.

4. Hermann K., 20 Jahre alt, vom 11. April bis 6. Juni 1900.

Seit der Kindheit bestehende rechtsseitige Ohreiterung; seit 8 Tagen Schmerzhaftigkeit hinter der rechten Ohrmuschel, heftige Kopfschmerzen. Aufnahmebefund vom 12. April ergibt eine Schwellung der Gegend über dem rechten Warzenfortsatz und Druckempfindlichkeit derselben; aus dem rechten Gehörgang entleert sich fötider Eiter, derselbe ist so verengt, daß man die Tiefe nicht überblicken kann. Pupillen gleich weit, reagieren prompt, besondere nervöse Störungen nicht zu constatieren.

Augenspiegelbefund: Beiderseits beginnende Stauungspapille.

14. April. Radikaloperation rechts; Zellen des Warzenfortsatzes, Antrum, Mittelohr, zum Teil die knöcherne Gehörgangswand ersetzt durch Cholesteatom, Knochen teilweise cariös; Punktion des Kleinhirns befördert seröse Flüssigkeit nach außen.

15. April. Wohlbefinden. 19. April. Kopfschmerzen im Hinterhaupt.

20. April. Temperatur 39,2°. Beiderseits Stauungspapille.

21. April. Rechte Pupille größer als die linke. 23. April. Beiderseits Stauungspapille, frische Hämorrhagien.

25. April. Pupillendifferenz deutlich, Stauungspapille beiderseits geringer.

9. Mai. Geringes Ödem der Papillen.

6. Juni. Rechte Papille nasalwärts undeutlich, linke Papille trübe, gebessert entlassen.

5. Hermann P., 11 Jahre alt, vom 13. Dez. 1901 bis 11. Febr. 1900.

Seit August 1901 eitriger Ausfluß aus dem rechten Ohr, am 2. November Schwindel, Erbrechen, seit 14 Tagen erhöhte Temperatur, Delirien. Aufnahmebefund vom 13. Dezember 1901.

Zarter Knabe mit vorspringenden Tubera parietalia als Zeichen überstandener Rhachitis; innere Organe gesund. Temperatur normal, Puls 96, linke Pupille kleiner als die rechte.

Ohrbefund: Links getrübtes Trommelfell; rechts: Senkung der hinteren Gehörgangswand, Tiefe nicht deutlich zu sehen.

Digitized by Google

Augenspiegelbefund: Beiderseits deutliche Neuritis optica, Papillengrenzen verwaschen, Venen geschlängelt (Augenstation).

19. Dezember. Operation; an Stelle der Spina supra meatum eine gelblichweiße, haselnußgroße Geschwulst, aus dem Warzenfortsatz nach außen durchgebrochenes Cholesteatom; Antrum, Recessus epitympanicus erfüllt von Cholesteatom; Sinus an einer Stelle frei liegend, Tegmen intakt.

20. Dezember. Temperatur normal, Puls 96, Wohlbefinden.

21. Dezember. Papillengrenzen beiderseits viel schärfer.

24. Dezember. Rechts Hyperämie der Papille, links normal.

27. Dezember. Augenhintergrud beiderseits nomal.

4. Januar. Beiderseits leichte Hyperämie der Papille (v. Haselberg). Temperatur normal, Puls 96.

8. Januar. Papillen heben sich vom roten Augenhintergrund nicht ab, nicht prominent; Wohlbefinden.

29. Januar. Da die Hyperämie der Papillen nicht schwindet, Lumbalpunktion; niedriger Druck, Kultur steril, keine Tuberkelbazillen.

30. und 31. Januar. Brechreiz, unregelmäßiger Puls. 3. Februar. Klagen über dumpfes Gefühl im Kopf, Puls 68.

10. Februar. Augenhintergrund fast normal (v. Haselberg).

11. Februar entlassen. Wurde am 30. September 1902 zum Zweck des Verschlusses der retroauriculären Öffnung wieder aufgenommen und zeigt in jeder Beziehung normales Verhalten.

6. Hermann E., 56 Jahre alt, vom 19. Mai bis 3. Juli 1896.

Patient leidet schon seit Jahren an Erkrankung des Mittelohres auf beiden Seiten; er sucht die Klinik auf mit Klagen über Schwerhörigkeit, Schmerzen im linken Ohr und im Hinterkopf, dumpfes Gefühl im Kopf. Aufnahmebefund vom 19. Mai ergibt ein normales Verhalten aller Organe, Puls 72; Ohruntersuchung ergibt narbige Veränderungen im Mittelohr beiderseits, links geringe eitrige Sekretion.

23. Mai. Kopfschmerzen, öfters erbrochen, Temperatur 37°, Puls 80. Patient eigentümlich schläfrig. 26. Mai früh erbrochen, Bewußtsein frei. 28. Mai. Linke Pupille reagiert träge, rechte erweitert, reagiert nicht auf Lichteinfall.

Augenspiegelbefund: Links: Leichte Prominenz der Papille, Grenzen etwas verwischt, Venen stärker geschlängelt als normal. Rechts: Papillengrenzen verdeckt, Venen geschlängelt, keine Blutungen, Neuritis optica.

29. Mai. Temperatur 37°, Kopfschmerzen. 4. Juni. Patient klagt über zeitweises Doppeltsehen; Ohrbehandlung lokal.

15. Juni. Augenspiegelbefund: Links: Kein Refraktionsunterschied zwischen Papille und Netzhaut, untere Venen noch etwas geschlängelt, sonst nichts Abnormes. 3. Juli entlassen.

7. Emil H., 14 Jahre alt.

Wurde am 30. Oktober 1903 mit beiderseitiger akuter Mittelohrentzündung aufgenommen; nach wiederholten Paracentesen des Trommelfells bestand reichlicher Eiterausfluß aus beiden Ohren; dieser sistierte bald, so daß Patient am 20. November entlassen werden konnte. Wenige Tage stellten sich zeitweise Temperatursteigerungen leichten Grades und Schmerzen im rechten Warzenfortsatz ein. Während des jetzigen Aufenthalts zeigte Patient Erscheinungen von Schwindel, mäßigen Nystagmus bei Augenbewegungen nach rechts, Kopfschmerzen, stark ausgeprägtes Rombergsches Phänomen. Die am 4. Dezember vorgenommene Aufmeißelung des rechten Warzenfortsatzes ergab nur Hyperämie des Knochens, etwas schleimiges Sekret im Antrum, keine Granulationen; bei der Punktion der Dura der hinteren Schädelgrube entleerte sich reichlicher klarer Liquor cerebrospinalis unter hohem Druck; der Verband zeigte sich nachträglich stark serös durchfeuchtet. Die öfters ausgeführte Lumbalpunktion ergab ebenfalls unter starkem Druck entströmenden klaren Liquor cerebrospinalis, der bakterienfrei befunden wurde. Die oftmals vorgenommene Augenspiegeluntersuchung ergab jedesmal vollkommen normalen Augenhintergrund.

Die Beschwerden besserten sich allmählich, so daß Patient entlassen werden konnte.

Digitized by Google

Unter den sieben Fällen dieser Gruppe mit den klinischen Erscheinungen einer intracraniellen Erkrankung ohne nachweisbaren pathologisch-anatomischen Befund finden wir nur in einem Falle (Fall 7) den Augenhintergrund frei von Veränderungen. In den übrigen sechs Fällen bestanden fünfmal hochgradig ausgebildete Augenhintergrundsveränderungen (Neuritis optica oder Stauungspapille), einmal (Fall 1) bloß Hyperämie der Papille und der Netzhaut, allerdings stark ausgeprägt.

Die Veränderungen finden sich in beiden Augen entweder in gleicher Stärke oder nur mit geringen Entwicklungsunterschieden. Fall 3 bietet das Merkwürdige, daß die Opticusveränderung nur auf einer Seite besteht, und zwar auf der, wo die Mittelohrerkrankung längst zum Stillstand gekommen war und der Warzenfortsatz gesund ist, während sich die Eiterungsprozesse im Mittelohr und Warzenfortsatz der anderen Seite abspielen. (In diesem Falle wurde die Augenspiegeluntersuchung vom Assistenten der Augenklinik, Dr. v. Haselberg, wiederholt vorgenommen und der Fundus der ohrkranken Seite stets normal befunden. Überhaupt geschah die Kontrolle der Augenhintergrundsbefunde fast durchweg von spezialärztlicher Seite, eine Maßnahme, die durch den innigen Zusammenhang der Kliniken innerhalb der Charité besonders erleichtert ist.)

Was die Entwicklung und den Verlauf der Veränderungen im Auge betrifft, so verliefen dieselben bisweilen den übrigen Erscheinungen des intracraniellen Prozesses parallel, klangen nach der Operation ab und verschwanden nach einigen Wochen wie im Fall 1; im Fall 2 entwickeln sich die Stauungserscheinungen erst nach der Operation stärker; nach 13 Tagen post operationem wird noch ein Zunehmen der Stauungspapille beobachtet, allerdings bei noch anderen trotz der Operation bestehenden Hirndrucksymptomen, nach 1 Monat erfolgt endgiltige Zurückbildung; im Fall 3 steht die Opticusaffektion 6 Tage nach der Operation noch auf voller Höhe und ist noch bei der nach 3 Wochen erfolgenden Entlassung der Patientin zu finden. Fall 4 zeigt dasselbe Verhalten; bei Fall 6 tritt mit den Hirnerscheinungen beiderseitige Neuritis optica auf, die nach 15 Tagen zurückgeht.

Jene Fälle, bei denen zur Ohrerkrankung hinzugetretene intracranielle Komplikationen durch den Operationsbefund oder die Sektion festgestellt wurden, sind in folgender Tabelle zusammengestellt.

Digitized by Google

Nr.	Personalia, Anamnese	Befund und Verlauf	Operationsdiagnose oder Sektionsbefund	Augenhintergrund
1	Richard D, 34 J., 5. bis 12. Febr. 1894. Chron. Mittelohreiterung r. Unmittelbar vor der Aufnahme Fieber, Schüttelfrost.	Seitenbewegungen des Kopfes schmerzhaft, Kopfschmerzen, Bewußtsein nicht ganz frei, Temp. 40,5°, Puls 108, Zuckungen der Gesichtsmuskeln, rechts leichte Schwellung und Rötung der Weichteile über dem Warzenfortsatz bis herab zum Halse. 9. Febr Operation rechts, keine Eiterretention im Antrum, perisin. Eiterung, Sinus scheinbar gesund. 11. Febr. Temp. 39,5°, benommen. 12. Febr. Tod.	Sektionsbefund: Eitrige Thrombose des rechten Sinus transversus, circumscripte eitrige Arachnitis; durch die Operation festgestellter perisinuöser Abszeß.	9. Febr. Beiderseits normal.
2	Herm. S., 20 J., 26. Juni bis 24. Sept. 1894. Chron. Mittelohreiterung r. 14 Tage vor der Aufnahme Kopfschmerzen, Erbrechen, Schwindel.	Innere Organe gesund, normale Temperatur, Puls 60, Gang schwankend, Kopfschmerz, beim Aufrichten Schwindel, rechte hintere Gehörgangswand vorgewölbt, Trommelfelddefekt, Eiterung, l. Ohr gesund 29. Juni. Operation rechts. Granulationen im Warzenfortsatz, Mittelohr, Kleinhirndura von außen freigelegt, normal gefärbt, nicht pulsierend. 2. Juli. Beim Verbandwechsel erscheint die Kleinhirndura durchbrochen, Incision, Hirnmasse nekrotisch, Sonde stößt erst in einer Tiefe von 1½ cm auf festen Grund; kein Eiter. 5. Juli. Wohlbefinden, Puls 72, Gang noch schwankend. 8. Aug. Keine Kopfschmerzen, Gang vollkommen sicher, Wunden fast verheilt. 24 Sept geheilt entlassen.	Kleinhirnabszeß (?) rechts	26. Juni. Beiders. Stauungspapille. 29. Juni. Beiderseits deutliche Stauungspapille, rechts Venen stärker geschwollen u. geschlängelt als links. 30. Juni. Stauungspapille unverändert. 3. Juli. Stauungspapille bildet sich zurück. 8. Juli. Status idem. 14. Juli. Rechts wird die Papillengrenze deutlicher. 27. Juli. Stauungserscheinungen bedeutend zurückgegangen, Papillen deutlich begrenzt, Venen noch geschlängelt. 10. Aug. Beiderseits noch geringe Schwellung der Papille und der Netzhaut in der Umgebung bis auf die temporale Grenze. Venen verbreitert. 3. Sept. Augenhintergrund normal.

Digitized by Google

Nr.	Personalia, Anamnese	Befund und Verlauf	Operationsdiagnose oder Sektionsbefund	Augenhintergrund
3	Karl K., 20 J., 16. Febr. bis 14. März 1895. Chron. Mittelohrentzündung rechts. Einige Tage vor der Aufnahme Mattigkeit, Kopfschmerzen, Erbrechen, Frösteln.	Graciler Mann, Temp. 38,8°, Puls 64, apathisch, leichte Nackensteifigkeit, fötider Ausfluß aus dem r. Ohr. 20. Febr. Genickstarre deutlicher, heftige Kopfschmerzen, Hyperästhesie der unteren Extremitäten. Radikaloperation rechts. Cholesteatom, cariöse Zerstörungen. 21. Febr. Erhöhte Temperatur, Kopfschmerzen, Nackensteifigkeit, Puls 46—60. 27. Febr. Bis jetzt relatives Wohlbefinden. Temperaturen über 38°, freies Bewußtsein; Zuckungen der Gesichtsmuskeln. 7. März. Lumbalpunktion ergibt Leukocyten enthaltende Flüssigkeit. 11. März. Temperatur normal, Puls 72, relatives Wohlbefinden. 14. März. Tod.	Sektionsbefund: Abscessus cerebelli dextri; Arachnitis purulenta adhaesiva cerebellaris. Pachymeningitis petrosa. Hydrocephalus internus. Walnußgroßer Abszeß der rechten Kleinhirnhälfte.	16. Febr. Keine Veränderungen. 17. Febr. Status idem. 23. Febr. Papille zeigt auf beiden Seiten undeutliche Grenzen. 24. Febr. Beiders. beginnende Neuritis optica, Grenzen verwaschen, Venen stark gefüllt; links Veränderungen stärker. 1. März Beiders. deutliche Neuritis opt. 3. März. Neuritis opt. rechts stärker. 11. März. Rechte Papillengrenzen unsichtbar, links angedeutet.
4	August L., 25 J., 21. Aug. bis 27. Okt. 1894. Chron. Mittelohrentzündung rechts. Seit 8 Tagen Kopfschmerzen, Schwindel, Gliederschmerzen.	Temp. 39,8°, Puls 88, heftige Kopfschmerzen, rechter Warzenfortsatz schmerzhaft; keine nervösen Störungen. 22. Aug. Schüttelfröste, rechter Warzenfortsatz druckempfindlich, Kopfschmerzen, fötider Eiter im rechten Gehörgang; Trommelfelldefekt, in der Tiefe Granulationen. 22. Aug. Operation. Granulationen und Eiter in den Zellen des Warzenfortsatzes, im Antrum, Mittelohr. 23. Aug. Temperatur erhöht, Kopfschmerzen. Operation. Perisinuöser Abszeß, 1 Teelöffel fötider Eiter; aus dem Sinus kommt Eiter und dickflüssiges Blut. 24. Aug. Temperatur noch erhöht, im Sinus Eiter. 29. Aug. Temperatur normal; Verlauf ohne Besonderheiten, wird am 27. Okt. der poliklin. Behandlung zugewiesen.	Eitrige Thrombose des rechten Sinus transversus. Perisinuöser Abszeß rechts.	21. Aug. Normal.
5	Georg S., 16 J., 28. Febr. bis 14. März 1895. Chron. Mittelohreiterung beiders. Im Anschluß an Influenza [illegible] Mitte Febr. 1895 Ver-	Etwas apathisch, passive Kopfbewegungen schmerzhaft, keine nervösen Störungen, linker Warzenfortsatz schmerzhaft, fötide Eiterung aus beiden Ohren, linke hintere Gehörgangswand vorgewölbt, Trommelfelldefekte beidergeits. 2. März. Temp. 40°, Schüttel-	Sektionsbefund: Caries ossis petrosi utriusque; thrombosis sinus petrosi utriusque. Pachymeningitis interna purulenta, Encepha-	1. März. Links; Papillengrenze nach außen scharf, nach innen undeutlich, keine Schwellung, keine Venenschlangelung, klare Netz-

Digitized by Google

	in der letzten Zeit etwas apathisch.	fortsatz von Eiter, Sinus von Granulationen durchwachsen, anscheinend gesund, Probepunktion entleert Blut. 5. und 6. März. Temperaturanstieg bis 40° unter Schüttelfrost. 7. März. Incision des Sinus, enthält fötiden Eiter. 9. März. Aufmeißelung des recht. Warzenfortsatzes, Sinus und Dura gesund. 11. März. Erbrechen, Puls 68, linke Pupille weiter als die rechte, ohne Reaktion, links Ptosis und Abducenslähmung. 12. März. Benommen. 14. März. Tod. Fieber während des ganzen Verlaufs typisch pyämisch.	pitallappen u. oberer Hälfte des linken Kleinhirns reichlich Eiter.	ungapapille, rechts geringer. 13. März. Links Stauungspapille 5 D., rechts Papille geschwollen, Grenzen verdeckt, nur temporalwärts sichtbar.
6	Karl B., 17 J., 22. Mai bis 6. Juni 1895. Chron. Mittelohrentzündung rechts. Seit Mitte Mai Schmerzen im rechten Ohr, seit 2 Tagen Schüttelfrost u. Erbrechen.	Kräftig, freies Sensorium, keine Störungen seitens des Nervensystems, innere Organe gesund, keine Druckempfindlichkeit der Warzenfortsätze, rechte hintere Gehörgangswand geschwollen, Trommelfell zeigt oben erbsengroßen Defekt, aus dem Epithelmassen kommen; Temp. 39°. 24. Mai. Operation rechts. Cholesteatom, cariöse Prozesse, Sinuswand im unteren Drittel gangränös, aus dem Sinus kein Eiter. 25. Mai Leichter Nystagmus, Drehungen des Kopfes schmerzhaft, beim Verbandwechsel Eiter aus dem Sinus entleert, Unterbindung der Vena jugul. 27. Mai. Temp 39°, Schüttelfrost. 30. Mai. Schüttelfrost, Temp. 40°. 6. Juni. Tod, während des ganzen Verlaufs pyämisches Fieber.	Sektionsbefund: Thrombophlebitis petrosa et venae jugularis dextrae, Arachnitis purulenta Pachymeningitis externa. Arachnoidea an der Basis trübe, infiltriert.	22. Mai. Beiderseits vollkommen normal (Prof. Burchardt).
7	Max B., 5 J., 22.—27. Juli 1895. Chron. Mittelohrentzündung beiderseits. Seit einigen Tagen Fieber, Erbrechen.	Kräftiger Knabe, mit gesunden inneren Organen, linker Warzenfortsatz schmerzhaft, somnolent, hochfiebernd, beiderseitige Mittelohreiterung, links verengter Gehörgang, hinten oben Granulationen. 24. Juli. Operation links; Warzenfortsatz, Antrum, Mittelohr voll Granulationen, Sinus umspült von Eiter, nicht thrombosiert; nach der Operation klares Bewußtsein. 26. Juli. Temperatur zwischen 39 und 40°. Deutliche Nackenstarre, Pupillen weit, reaktionslos, benommen, Convulsionen, Tod.	Sektionsbefund: Meningitis purulenta basil., Hydrocephalus, keine Sinusthrombose, durch die Operation konstatierter perisinuöser Abszeß.	22. Juli. Normal. 26. Juli. Normal.
8	Hermann H., 27 J., 17. bis 19. Mai 1895. Chron. Mittelohreiterung links. Vor einigen Tagen Schüttelfrost.	Temp. 40,2°, Puls 96, benommen, bei Kopfbewegungen und Druck auf den l. Warzenfortsatz Schmerz, im l. Ohr fötide Eiterung, Pupillen gleich, reagierend. 18. Mai. Operation links. Knochen sklero-	Sektionsbefund: Eitrige Sinusthrombose links, eitrige Pachymeningitis interna u. Arachnitis. Innenseite der	17. Mai. Beiderseits normal.

Digitized by Google

Nr.	Personalia, Anamnese	Befund und Verlauf	Operationsdiagnose oder Sektionsbefund	Augenhintergrund
		tisch, Höhle wenig Eiter, Sinus freigelegt, Wand nekrotisch, Thrombenmassen ausgeräumt, 19. Mai. Benommen, Nackenstarre, Tod.	Dura in der Umgebung des Sinus transv. mit Eiter bedeckt, Sinuswand an einer Stelle verjaucht, Ödem der Arachnoidea an d. Hirnbasis.	
9	Frau G., 23 J., 29. Jan. bis 15. Febr. 1896. Chron. Mittelohreiterung links. 1 Woche vor Aufnahme wegen Schmerzen u. Ausfluß des linken Ohres poliklinisch behandelt.	Große Mattigkeit, leicht somnolent, links fötide Ohreiterung. Gehörgang enge, in der Tiefe pulsierender Lichtreflex. 31. Jan. Operation links. Cholesteatom und eitrige Granulationen im Warzenfortsatz und Mittelohr. 1. und 2. Febr. Schwer besinnlich. 2. Febr. Taubeneigroße Abszeßhöhle des linken Schläfenlappens eröffnet. 6. Febr. Amnestische Aphasie. 15. Febr. Tod.	Sektionsbefund: Schläfenlappenabszeß links.	31. Jan. Beiderseits Papillengrenze scharf (Prof. Burchardt).
10	Max B., 40 J., 14.—27. Okt. 1895. Chron. Mittelohreiterung rechts. Seit Ende Sept. Kopfschmerzen, Schwindel, schwankender Gang.	Etwas benommen, rechts leichte Ptosis und Facialisparese, Gang schwankend, Rombergsches Phänomen vorhanden, rechter Gehörgang verengt, fötide Eiterung. 15. Okt. Operation rechts. Eiter und Granulationen im Warzenfortsatz, Dura freigelegt, gesund. 24. Okt. Symptome unverändert, erhöhte Temperatur, Kopfschmerz. Operation: Freilegung und Incision des Schläfenlappens und Kleinhirns, kein Eiter; post operationem Temp. 39°. Erbrechen, Somnolenz. Tod am 27. Okt.	Sektionsbefund: Eitrige Infiltration d. weichen Hirnhaut an der Basis, rechte Kleinhirnhemisphäre zeigt in der Umgebung des Sinus mißfarbige Infiltration, rechter Sinus transv. enthält an einzelnen Stellen eitrige Thromben.	14. Okt. Normal.
11	Heinrich J., 28 J., 14. bis 24. April 1896. Chron. Mittelohreiterung links. Seit einigen Wochen Schmerzen der linken Kopfhälfte.	Etwas benommen, Nystagmus, linke Kopfhälfte klopfempfindlich; aus dem l. Ohr eitrige Sekretion, hinten oben Granulationen, Puls 65, links Facialisparese. 15. April. Temperatur normal, Puls 58, somnolent, Erbrechen. 17. April. Operation links. Granulationen im Warzenfortsatz, Caries des horizontal. Bogengangs, wegen Sinusverletzung Operation unterbrochen. 19. April. Benommen. 21. April. Kleinhirn incidiert, kein Eiter. 24. April. Tod.	Sektionsbefund: Linke Kleinhirnhälfte verklebt mit dem Felsenbein; nach Ablösung von der Dura eröffnet sich ein walnußgroßer Abszeß des Kleinhirns; Hydrocephalus intern. Kleinhirnabszeß durch Vermittlung des Aquäductus vestibuli.	14. April. Normal, Papillengrenzen scharf, Farbe u. Verhalten der Gefäße normal (Prof. Burchardt).
12	Alwin L., 34 J., 6.—27.	Dumpfer Kopfschmerz in Stirn und Schläfe, kein	Sektionsbefund: Weiche	6. Okt. Augenhintergrund

Digitized by Google

	ohreiterung links. Starker Ohrenfluß links.	eiterung, Trommelfelldefekt; Paukenschleimhaut schmierig belegt. 7. Okt. Operation links. Tegmen tympani et antri cariös, Caries des Labyrinths, freigelegte Dura gesund. 11. Okt. Erbrechen, Kopfschmerz, Schwindel, Temp. 37°, Puls 54. 13. Okt. Puls 52, linke Pupille reagiert träger als die rechte, Bewußtsein klar. 19. Okt. Linke Pupille >, rechte. 26. Okt. Puls 58, Bewußtseinstrübung. 27. Okt. Ptosis links, Zuckungen des linken Facialis, Sensorium benommen. Operation: Freilegung und Incision des linken Schläfenlappens, Dura nicht pulsierend, nicht gefärbt, kein Eiter; einige Stunden post operationem Tod.	infiltriert, in den Ventrikeln getrübte Flüssigkeit.	Normal. 22. Okt. Normal. 26. Okt. Normal.
13	Franz L., 47 J., 15.—17. Febr. 1898. Chron. Mittelohreiterung rechts. Vor 2 Tagen plötzlich Kopf- und Nackenschmerzen, wird in somnolentem Zustand auf die Klinik gebracht.	Somnolent, Kopfbewegung nach vorne behindert, Pupillen reagieren träge, kein Nystagmus, keine Lähmungen. Temp. 39°, Puls 72, hinter dem r. Ohr eiternde Knochenfistel. 15. Febr. Operation rechts. Sinus freigelegt, Wand sehr verdickt, bei Punktion wenig blutend, gespalten, kein Eiter, an der Umbiegungsstelle stenosiert. 16. Febr. Benommen. Temp. 38°, Puls 140. 17. Febr. Tod.	Sektionsbefund: Rechter Sinus transversus bis zum Confluens sinuum mit eitrigen Thromben erfüllt, Vena jugul. frei, Arachnoidea, der Basis und Konvexität eitrig infiltriert.	16. Febr. **Augenhintergrund blaß, Papillengrenzen scharf.**
14	Franz S., 48 J., 19. Sept. 1898. Chron. Mittelohreiterung rechts.	Benommen, Pupillen gleich, Facialislähmung links; Tod.	Sektionsbefund: Am rechten Tegmen tympani Dura mißfarbig u. durchbrochen, Abszeß des rechten Schläfenlappens.	19. Sept. **Normal.**
15	Herm. M., 16 J., 16. Sept. bis 6. Okt. 1898. Chron. Mittelohreiterung links. Vor 3 Wochen Ohreiterung stärker, Kopfschmerzen.	Apathisch, Gang unsicher, Kopfschmerzen, besonders links, Schwindel, amnestische Aphasie, Puls 48, aus dem linken Ohr starke Eiterung. 17. Sept. Operation links. Warzenfortsatz voll Granulationen und Eiter, Tegmen antri fehlt, Dura verdickt, Punktion derselben ergibt Eiter, Eröffnung eines Schläfenlappenabszesses von außen; nach der Operation klares Bewußtsein, Puls 60. 20. Sept. Sensorium frei, Aphasie noch bestehend. 2. Okt Somnolent, Puls verlangsamt, Entleerung von 3 Esslöffel Eiter. 6. Okt. Tod.	Sektionsbefund: Dura der Oberfläche der linken Pyramide adhärent, über dem Tegmen Hirnsubstanz zerfallen; man kommt in einen Abszeß, der die ganze linke Hirnhemisphäre einnimmt, sodaß nur ein 3 cm dicker Hirnmantel übrig bleibt; keine Sinusthrombose.	16. Sept. **Rechts, Papille** balß links, **Schlängelung der** Venen, Papille **blaß. 20. Sept.** Beiderseits **normal.**

Digitized by Google

Nr.	Personalia, Anamnese	Befund und Verlauf	Operationsdiagnose oder Sektionsbefund	Augenhintergrund
16	Marie M., 18 J., 6.—30. Aug. 1899. Chron. Mittelohreiterung rechts.	Temp. 38,7°, Puls 130, etwas apathisch, heftige Kopfschmerzen, ganze Kopf klopfempfindlich, rechter Warzenfortsatz druckempfindlich, Pupillen gleich, reagieren, Nystagmus, rechts fötide Ohreiterung, Totaldefekt des Trommelfells. 10. Sept. Temp. 38,8°, Puls 120, hinfällig, Pupillen rechts > links. Bulbus venae jugul. rechts druckempfindlich, Romberg positiv. 10. Aug. Operation rechts. Cholesteatom im Mittelohr. Recessus und Antrum, Punktion der Kleinhirndura entleert fötiden Eiter, Freilegung des Kleinhirns von außen ergibt 2 Eßlöffel Eiter; nach der Operation Temp 37,2°. 13. Aug. Rechte Pupille > linke, lebhafter Nystagmus, apathisch; Verbandwechsel; reichlich Eiter aus dem Kleinhirnabszeß, Sinuswand z. T. verfärbt, keine Thrombose. 16. Aug. Schüttelfröste, Erbrechen; unter typisch pyämischem Fieber bei bald stärker, bald schwächer ausgeprägter Benommenheit, unter stets neu ersetzender Eiterentleerung aus dem Kleinhirn Tod am 30. Aug.	Sektionsbefund: Nebendem durch die Operation eröffneten Abszeß der rechten Kleinhirnhälfte befindet sich noch ein zweiter kirschengroßer; rechte Kleinhirnhälfte mit der Gegend des Sinus transv. verklebt, letzterer thrombosiert.	10. Aug. Rechte Papille trüb, Grenzen undeutlich, Venen stark gefüllt. 11. Aug. Papille hat scharfe Ränder. 21. Aug. Rechte Papille trübe, nasale Grenze undeutlich, Venen stark gefüllt.
17	Carl B., 22 J., 4. April bis 8. Mai 1899. Chron. Mittelohreiterung rechts Seit 30. März Kopfschmerzen, Schwindel, Erbrechen.	Temp. 39°, Puls 100, Kopfschmerzen, schwerkrankes Aussehen, Nystagmus nach rechts, rechts starke Ohreiterung, rechtes Trommelfell vorgewölbt, unten pulsierender Lichtreflex. 5. April. Temp. 40,4°, Schüttelfrost, Nystagmus nach rechts. 6. April. Operation rechts. Cholesteatom, Freilegung des Sinus, ausgefüllt mit zerfallenen Thromben; nach der Operation Temp. 37,3°. 17. April. Temp. 37°, Puls 70, Wohlbefinden. 26. April. Matt, Kopfschmerzen, Puls 60, Sensorium frei. 28. April. Eröffnung des Kleinhirns von der hinteren Schädelgrube, 2 Eßlöffel Eiter. 29. April. Puls, Temperatur normal. Sensorium frei. 3. Mai. Apathisch. 8. Mai. Benommen, Puls 96. Temp. 37°. Verbandwechsel, kein Eiter, starke Spannung des Gehirns, Freilegung und Incision des Klein-	Sektionsbefund: Eitrige Sinusthrombose und Kleinhirnabszeß rechts.	5. April. Normal. 26. April. Vollkommen normal. 6. Mai. Rechte Papille hyperämisch. 8. Mai. Rechts Neuritis optica.

Digitized by Google

18	Ella H., 15 J., 2.—25. Aug. 1899. Chron. Mittelohreiterung rechts. In der Nacht vom 1. zum 2. Aug. Erbrechen, Schüttelfrost.	Anämisches Mädchen, hoch neberna, aus dem I. Ohr fötider Eiter, hintere Gehörgangswand gesenkt. 4. Aug. Schüttelfröste, Mattigkeit. 5. Aug. Matt. Nystagmus nach links. Operation rechts. Eiter und Granulationen im Warzenfortsatz, freigelegter Sinus normal; nach der Operation Temp. 36,7°. 7. Aug. Sinus nach hinten freigelegt, mißfarbig, wegen Blutung Tamponade. 8. Aug. Leichter Ikterus. Nystagmus, Schüttelfröste. 16. Aug. Verbandwechsel, Gegend des Bulbus schmierig belegt, rechte Pupille größer als die linke. 21. Aug. Benommen, Unterbindung der Vena jugul. 22. Aug. Verband eitrig. Facialisparese, Coma, aus dem Bulbus entleert sich Eiter. 25. Aug. Tod.	Sektionsbefund: Arachnoidea im Bereich der Basis und des rechten Schläfenlappens eitrig infiltriert; jauchige Thrombose des rechten Sinus transversus bis in den Bulbus venae jugularis; Innenseite der Dura im Bereich der hinteren Schädelgrube eitrig infiltriert.	3. Aug. Normal. 11. Aug. Venen stark gefüllt und geschlängelt, Papillengrenzen scharf. 21. Aug. Augenhintergrund normal.
19	Frieda Sch., 10 J., 12. Nov. 1898 bis 4. März 1899. Acute Mittelohreiterung links. Seit 14 Tagen Ohrlaufen links.	Temp. 37,7°, Puls 72, etwas benommen, Gang unsicher, Romberg positiv, leichter Nystagmus, Beweglichkeit des Kopfes beschränkt, Schwindel. Eiter im l. Gehörgang, Trommelfell rot, vorgewölbt. 16 Nov. Temp. 38,0°, Hinterhauptschmerzen, deliriert. Operation links. Entleerung von Eiter durch Punktion des Kleinhirns von der hinteren Schädelgrube, Eröffnung des Kleinhirns von außen, Entleerung von 2 Eßlöffel Eiter, post oper. Sensorium freier. 3. Dez. Hinter der Gaze kommt beim Verbandwechsel 1 Teelöffel Eiter vor, Temperatur normal. 3. Jan. Außer Bett. 5. April. Geheilt entlassen.	Kleinhirnabszeß links.	14. Nov. Rechte Papillengrenze verwaschen, Venen geschlängelt; links: Venen geschlängelt. 27. Nov. Beiderseits hyperämischer Fundus. 3. Dez. Beiderseits normaler Augenhintergrund. 29. Jan. Status idem. 8. Juli. Anläßlich der Visitierung der Operationswunde Untersuch. des Augenhintergrundes: beiderseits normal.
20	Otto D., 15 J., 13.—27. Juni 1899. Chron. Mittelohreiterung rechts. Einige Tage vor der Aufnahme Schüttelfrost, Schmerz bei Kopfbewegung.	Kopf nach rechts geneigt gehalten, Bewegung nach links schmerzhaft, rechts Totaldefekt des Trommelfells, eitriges Sekret. 19. Juni. Unsicherer Gang. Operation rechts. Cariöse Zerstörung des Tegmen tympani. Sinuswand verfärbt, beim Eröffnen Blut mit Eiter. 21. Juni. Nystagmus. 22. Juni. Geringes Ödem beider Lider. 24. Juni. Apathisch, Temp. 37,5°, leichte Abducenslähmung rechts. 25. Juni. Benommen, Ptosis links, beide Lider ödematös. 27. Juni. Tod.	Sektionsbefund: Eitrige Thrombose d. rechten Sinus transversus, sich fortsetzend in den rechten Sinus cavernosus und in die Vena jugularis, Arachnitis purulenta circumscripta.	17. Juni. Beiderseits Neuritis optica.

Digitized by Google

Nr.	Personalia, Anamnese	Befund und Verlauf	Operationsdiagnose oder Sektionsbefund	Augenhintergrund
21	Eduard W., 39 J., 20. Sept. bis 2. Okt. 1899. Chron. Mittelohreiterung links. Seit 4 Tagen Schmerzen der linken Kopfhälfte, Fieber, unverständliche Sprache.	Apathie, aphasische Störungen, Paraphrasie, keine Lähmungen, linke Schädelhälfte druckempfindlich, heftige Kopfschmerzen, linker Gehörgang enthält fötiden Eiter, hintere obere Wand vorgewölbt, Trommelfelldefekt. 21. Sept. Operation links. Granulationen und Eiter im Warzenfortsatz und Mittelohr, Tegmen cariös, die freigelegte Dura mißfarbig. Freilegen des linken Schläfenlappens und Incision, 1 Teelöffel Eiter. 21. Sept. Hohe Temperaturen, Aphasie unverändert. 23. Sept. Zuckungen der rechten Gesichtsmuskeln und rechtsseitigen Extremitäten, benommen. 24. September. Wiederholte Krampfanfälle. 2. Okt. Tod.	Sektionsbefund: Abscessus lobi occipitotemporalis.	20. Sept. Beiders. starke Füllung der Venen, sonst nichts Besonderes. 26. Sept. Rechte Papille zeigt verwaschene Grenzen, Venen geschlängelt.
22	Casimir Z., 30 J., 23. Sept. bis 14. Okt. 1899. Chron. Mittelohreiterung links. Seit August 1898 ohrkrank, seit einigen Wochen Schwindel, Erbrechen, Fieber, ist stark abgemagert.	Hochgradig abgemagerter Mann, Lungentuberkulose, Temperatur normal, Romberg positiv, Neigung nach hinten zu fallen, keine Druckempfindlichkeit des Kopfes, im linken Gehörgang stinkender Eiter, Totaldefekt, Labyrinthwand mit schmierigen Massen bedeckt. 30. Sept. Facialislähmung links, Nystagmus nach rechts, Sprache undeutlich. 6. Okt. Schluckbeschwerden. 10. Okt. Geschmackslähmung der linken Seite, Hypalgesie links. 13. Okt. Somnolent. 14. Okt. Tod.	Sektionsbefund: Abscessus cerebelli sinistri, Arachnitis purulenta partialis regionis ossis petrosi sinistri et chiasmat. nervorum II. Phtisis pulmonum. Große tuberkulöse Ulceration der hinteren Fläche des Gaumensegels. Caries der Labyrinthwand und des Facialkanales. Im Ohreiter nie Tuberkelbacillen gefunden.	28. Sept. Beiderseits normal. 14. Okt. Normal.
23	Wilhelm D., 25 J., 20. bis 21. Dez. 1899. Chron. Mittelohreiterung links. Seit 4 Wochen Schwellung hinter dem linken Ohr, seit 3 Tagen Erbrechen.	Schwerkrankes Aussehen, apathisch, hinter dem l. Ohre diffuse Schwellung, daselbst eine Fistel. Temperatur normal, Puls 60, aus dem verengten linken Gehörgang fötider Eiter, Pupillenreaktion träge. 21. Febr. Operation links. Freilegung des Kleinhirns von außen, Dura gespannt, nicht pulsierend, Incision, kein Eiter.	Linker Kleinhirnabszeß, Pachymeningitis externa in der Gegend des linken Felsenbeins. Operationsschnitt ½ cm vor dem Abszeß.	20. Dez. Normal.
24	Heinr. M., 18 J., 30. Dez. 1898 bis 3. Jan. 1899. Chron. Mittelohreiterung rechts	Seitwärtsbewegen des Kopfes schmerzhaft, Erbrechen, rechts Trommelfelldefekt, fötide Eiterung. 31. Dez. Operation rechts. Eiter im Warzenfortsatz	Sektionsbefund: Eitrige Infiltration d. weichen Hirnhaut an der Basis. Pacher	30. Dez. Rechte Papille trüb, Grenzen undeutlich, Gefäße stark gefüllt, links

	eiterung, Kopf- u. Nackenschmerzen.	farbig. Durch 2 Tage Schüttelfrost mit Temperaturanstieg bis 40°, rechte Pupille größer als die linke, reaktionslos. 3. Jan. Tod.	gend des rechten Felsenbeins. Perisinuöse Eiterung rechts.	Beiderseits venöse Hyperämie (Breche).
25	Paul H., 38 J., 20. Sept. bis 5. Okt. 1900. Acute Mittelohreiterung links. Seit 4 Wochen Ohrschmerzen links, seit 6 Tagen Fieber, Kopfschmerzen, Mattigkeit, 3 mal Paracentese	Schwerkrankes Aussehen, Temp. 39,2°, heftige Kopfschmerzen, Gegend hinter dem linken Warzenfortsatz druckempfindlich, kein Romberg, kein Nystagmus, keine Lähmungen, Pupillen gleich, reagieren. 26. Sept. Erbrechen. 1. Okt. Kopfschmerzen, keine suspekten Symptome. 3. Okt Temp. 39,6°, leichte Somnolenz, Puls 120. 4. Okt. Operation links. Aus dem freigelegten und eröffneten Sinus Eiter entleert; Abszeß im linken Schultergelenk. 5. Okt. Tod.	Sektionsbefund: Linker Sinus transversus bis zur Einmündung in den Sinus longit. mit eitrigen Thromben gefüllt, in den Maschen der Arachnoidea der medialen Hemisphärenfläche Eiter.	23. Sept. Normal. 1. Okt. Normal.
26	Wilh. Sch., 19 J., 29. Nov. bis 23. Dez. 1900. Chron. Mittelohreiterung links. Seit 3 Wochen Kopfschmerzen, Übelkeit, Erbrechen, Schwindel.	Schwerkrank, Klopfempfindlichkeit des linken Hinterhaupts, leichte Schwellung und Schmerzhaftigkeit des linken Warzenfortsatzes, im linken Gehörgang fötider Eiter. Temp. 37,8°, Puls 90. 30. Nov. Operation links. Cholesteatom, Eiter, perisinuöser Abszeß, Sinuswand gelb verfärbt. 2. Dez. Schüttelfrost 4. Dez. Eitrige Thromben aus dem Sinus entfernt. Bis 21. Dez. hohe Temperaturen, Schüttelfröste. 21. Dez. Entleerung eines perisinuösen Abszesses. 23. Dez. Tod.	Sektionsbefund: Eitrige Thrombose des linken Sinus transversus, metastatische Lungenabszesse. Durch die Operation aufgedeckter Extraduralabszeß der hinteren Schädelgrube.	29. Nov. Normal.
27	Clara G., 21 J., 10.—29. Nov. 1900. Chron. Mittelohreiterung links. Seit einigen Tagen Fieber, stärkere Eiterung.	Linke Ohrmuschel abstehend, Schwellung auch im Bereich der Schläfenschuppe, im linken Gehörgang fötider Eiter, hintere obere Wand vorgewölbt. 14. Nov. Operation links. Granulationen, cariöse Zerstörungen. 21.—26. Nov. Hohe Temperaturen, Schüttelfröste. 26. Nov. Ausräumung von eitrigen Thromben aus dem linken Sinus transversus; in benommenem Zustand Tod am 29. Nov.	Sektionsbefund: Eitrige Thrombose des linken Sinus transversus.	10. Nov. Normal. 26. Nov. Normal.
28	Else E., 14 J., 11.—13. Sept. 1900. Chron. Mittelohreiterung rechts. Seit einer Woche Kopfschmerzen, Schwindel, Fieber, Schüttelfrost.	Apathisch, leise stöhnend, Temp. 38,5°, Puls 80, rechte Pupille > linke, Parese des rechten M. rectus int., ganzer Kopf druckempfindlich, Kopfschmerzen. 12. Sept. Temp. 41,3°, apathisch, rechte Pupille ohne Reaktion, Ptosis rechts, rechter M. rectus int. gelähmt. Operation rechts. Cholesteatom, Tegmen cariös. Incision des Schläfenlappens, 1½ Eßlöffel Eiter, nach der Operation freieres Bewußtsein. 13. Sept. Tod.	Sektionsbefund: Abszeß im rechten Schläfenlappen von Walnußgröße, rechts zwischen Dura und Arachnoidea der ganzen Hemisphäre Eiter, Arachnoidea eitrig infiltriert.	12. Sept. Beiderseits Neuritis optica.

Digitized by Google

Nr.	Personalia, Anamnese	Befund und Verlauf	Operationsdiagnose oder Sektionsbefund	Augenhintergrund
29	Frau Mank, 33 J., 20. Aug. bis 18. Sept. 1900. Acute Mittelohrentzündung links. Seit 3 Wochen links Ohrenfluß, seit einigen Tagen Erbrechen, Kopfschmerzen.	Ödem der Gegend des linken Warzenfortsatzes, Gehörgang links geschwollen, hintere, obere Wand vorgedrängt, eitrige Sekretion, Trommelfell rot, vorgewölbt. 22. Aug. Operation links. Granulationen und Eiter im Warzenfortsatz, Antrum, freiliegender Sinus nicht verfärbt. 29. Aug. Sinus incidiert, eitrig thrombosiert. 18. Sept. Gebessert entlassen.	Operationsbefund: Eitrige Sinusthrombose links.	29. Aug. Myopischer Augenhintergrund, Papillen grauweiß, nicht geschwollen, heben sich scharf von der Umgebung ab.
30	Margar. S., 22 J., 6. März bis 15. Juni 1900. Chron Mittelohreiterung links.	Schmerzen der linken Kopfhälfte, Schwindelgefühl, bei Prüfung auf Romberg starkes Schwanken, kein Nystagmus, Sensorium frei, Temp. 37,4°, Puls 96. 8. und 10. März. Allgemeine Krämpfe (Pat. leidet an Epilepsie). 29. März. Operation links. Granulation, Caries in der Gegend des Facialisspornes, nach der Operation Kopfschmerzen. 30. April, 7. und 10. Mai allgemeine Krämpfe. 14. Mai. Andauernde Klagen über linksseitge Kopfschmerzen, freies Bewußtsein. 15. Mai. Ausgeprägte Klopfempfindlichkeit der linken Kopfhälfte, beginnende amnestische Aphasie, etwas benommen. 16. Mai. Operation links. Incision des Schläfenlappens, kein Eiter. 23. Mai. Andauernde, mehr oder minder ausgesprochene Somnolenz. 25. Mai. Erhöhte Temperatur, Delirien, beim Verbandwechsel entleert sich Eiter aus dem Schläfenlappen. 29. Mai Sensorium freier, deutliche amnestische Aphasie 2. Juni. Bewußtsein freier, Aphasie geringer, aus der Hirnwunde seröse Flüssigkeit, Temperatur normal, Puls 72. 9. Juni. Rechts Facialisparese, Puls 56. 13. Juni. Neuerliche Incision in den linken Schläfenlappen, 1 Eßlöffel Eiter. 15. Juni Tod.	Sektionsbefund: Apfelgroßer Abszeß im linken Schläfenlappen; Sinus, Dura, Tegmen tympani et antri, Labyrinth ganz intakt.	6. März. Normal. 23. April. Normal. 15. Mai. Normal. 23. Mai. Beginnende Neuritis optica. 30. Mai. Beiderseits Papillen trübe, Ränder verwaschen, geringe Schwellung, Venen geschlängelt, keine Blutungen, Neuritis optica.
31	Wilhelm M., 30 J., 11. bis 21. Juli 1900. Chron. Mittelohreiterung beiderseits. Seit 8 Tagen Kopfschmerzen, seit gestern bewußtlos.	Temp. 38,9°, Puls 116, somnolent, Hyperästhesie, Kopfbewegungen schmerzhaft, beiderseits starker Ohrenfluß, linker Warzenfortsatz druckempfindlich; deutl. Nackenstarre, Hautreflexe gesteigert. 13. Juli. Benommen, Nackenstarre. 17. Juli. Rechtsseitige Extremitäten paretisch. Operation links. Abnorme	Sektionsbefund: Apfelgroßer Abszeß des linken Schläfenlappens, im linken Sinus transversus Thromben.	14. Juli. Beiderseits Papillen gerötet, Grenzen verwaschen, Venen stark gefüllt.

Digitized by Google

		fortsatzes, Tegmen cariös, Eröffnung eines Schläfenlappensabszesses; nach der Operation Steigen des Pulses von 60 auf 90; seit der Operation Bewußtsein nicht wiedergekehrt, Tod am 21. Juli.		
32	**Elisab. N., 23 J., 16. Juni bis 10. Juli 1900. Acute Mittelohreiterung links.** Seit 8 Tagen Eiterung aus dem linken Ohr, Kopfschmerzen.	Aus dem linken Gehörgang fötide Eiterung, hintere Wand vorgewölbt. 22. Juni. Temp. 39,8°, Schüttelfrost, Kopfschmerzen, Erbrechen, Warzenfortsatz druckempfindlich. 26. Juni. Operation links. Cholesteatom, Granulationen, Eiter, äußere Sinuswand zerstört, es entleert sich aus demselben Eiter. 30. Juni. Beim Verbandwechsel Sinus voll Eiter. 1. Juli. Eiter aus dem Bulbus venae jug., Temp. 39°. 10. Juli. Tod.	Sektionsbefund: Eitrige Thrombose des linken Sinus transversus vom Bulbus bis zum Confluens sinuum, Eiterherd links zwischen Kleinhirn und Arachnoidea.	24. Juni. **Normal.**
33	Helene B., 23 J., 21. Jan. bis 4. April 1900. Chron. Mittelohreiterung rechts. Seit einigen Tagen Fieber mit Schüttelfrösten, Erbrechen, Schwindel.	Spitze des r. Warzenfortsatzes druckempfindlich, fötide Eiterung rechts, in der Tiefe weißliche Massen. 22 Jan. Schüttelfrost, Druckschmerz der Hals- und Nackenmuskulatur auf beiden Seiten. 26. Jan. Täglich Schüttelfröste, kein Nystagmus. Operation rechts. Cholesteatom, Sinus incidiert, ein nicht eitriger Thrombus entfernt, perisinuöser Abszeß. 31. Jan Temperatur seit der Operation normal, Ikterus, linksseitige Pleuritis. 1. Febr. Aus dem Bulbus venae jugul. kommt Eiter, die rechte Vena jugul. findet sich bis zum Schildknorpel thrombosiert, unterbunden und gespalten; nach 2 Monaten ist die Wunde verheilt, Patientin wird am 4. April entlassen.	Operationsbefund: Eitrige Thrombose des Sinus transversus und des Bulbus der Vena jugularis links, linksseitiger perisinuöser Abszeß.	22. Jan. **Normal.** 26. Jan. Normal. **19. Febr. Normal.**
34	Wilhelm J., 24 J., 16. bis 27. Juni 1900. Chron. Mittelohrentzündung links. Seit 3 Wochen Ohrschmerzen links, Schmerzen im Nacken bei Bewegungen.	Mäßig kräftig, Kopf nach links geneigt, Bewegungen desselben schmerzhaft, aus dem l. Ohr fötide Eiterung, Trommelfelddefekt, kein Erbrechen, kein Schwindel, kein Kopfschmerz, keine Störung des Nervensystems. 19. Juni. Operation links. Höhle des Warzenfortsatzes, Antrum, erfüllt von Cholesteatom, Granulationen und Eiter, freiliegende Dura der mittleren Schädelgrube unverändert, extraduraler Eiter der mittleren Schädelgrube. 24. Juni. Schläfrig, Romberg positiv, Gang unsicher, Nystagmus. 25. Juni Benommen. Operation links. Sinus bis zum Foramen jugul. gespalten, Eiter aus demselben entleert, nach der Operation keine Besserung. 27. Juni. Tod.	Sektionsbefund: Weiche Hirnhaut der ganzen rechten Hemisphäre, der Hirnbasis eitrig infiltriert, linksseitige Sinusthrombose, linksseitiger Extraduralabszeß.	19. Juni. **Normal.**

Digitized by Google

Nr.	Personalia, Anamnese	Befund und Verlauf	Operationsdiagnose oder Sektionsbefund	Augenhintergrund
35	Paul R., 47 J., 18.—25. März 1901. Chron. Mittelohreiterung beiderseits.	Kräftig, innere Organe gesund, Kopfschmerz, beide Warzenfortsätze etwas druckempfindlich, beiderseits profuse Ohreiterung, nicht fötid, kein Schwindel, kein Erbrechen, Temperatur zwischen 37,5 und 38°, Puls 80. 20. März. Operation links. Cholesteatom, Tegmen cariös. Bis zum 24. März normale Temperaturen, keine Beschwerden; am 24. März Temp. 40,4°, Puls 60, Verbandwechsel ergibt normale Dura im Bereich des Tegmen, abends somnolent, Erbrechen. 25. März. Tod.	Sektionsbefund: Taubeneigroßer Abszeß im linken Schläfenlappen, eitriger Erguß in den linken Seitenventrikel und 4. Ventrikel, eitrige Infiltration der Arachnoidea cerebelli, Dura über dem linken Felsenbein eitrig infiltriert, letzteres cariös zerstört.	20. März. Normal.
36	Margarethe Sch., 12 J., 3. Dez. 1900 bis 30. Jan. 1901. Acute Mittelohreiterung beiderseits. Seit 3 Tagen Schwellung hinter dem linken Ohr.	Linke Ohrmuschel abstehend, aus dem rechten und linken Ohre profuse Eiterung, fötide, in der Tiefe Granulationen, kein Kopfschmerz, keine nervösen Störungen, innere Organe gesund. 10. Dez. Operation links. Cholesteatom, Tegmen durchbrochen, Dura freiliegend, auch Dura der hinteren Schädelgrube freiliegend. 20. Dez. Normale Temperaturen, keine Beschwerden, Operationswunde gut aussehend, Ohreiterung rechts. 16 Jan. Operation rechts. Höhle mit Granulationen gefüllt. 25. Jan. Temperaturanstieg, Nystagmus, Nackenschmerzen bei Kopfbewegungen. 27. Jan. Andauerndes Erbrechen, Nackensteifigkeit, Kopfschmerzen, Hyperästhesie, Bewußtsein klar. Lumbalpunktion: Trüber, flockiger Liquor enthält Streptokokken. 30. Jan. Tod.	Sektionsbefund: Arachnoidea der Hirnbasis eitrig infiltriert, besonders im Bereich der N. optici und der Medulla oblongata, in den Ventrikeln trübe Flüssigkeit, Sinus ohne Thromben, linkes Felsenbein am Übergang von der Pyramide zur Schuppe mißfarbig.	16. Jan. Normal.
37	Karl G., 20 J., 1.—3. Febr. 1901. Chron. Mittelohreiterung beiderseits. Seit Mitte Januar Kopfschmerzen, Schwindelgefühl.	Apathisch, Kopfschmerzen, geringe Nackensteifigkeit, Kopfbewegungen, schmerzhaft, fötide Eiterung aus dem l. Ohr, rechts radikal operiert. 3. Febr. Tod.	Sektionsbefund: Eitrige Basilarmeningitis, leichter Hydrocephalus.	1 Febr. Beiderseits starke Gefäßfüllung, keine entzündlichen Veränderungen.
38	Arthur J., 4 ½ J., 5. Febr. bis 1. Mai 1901. Acute Mittelohrentzündung links. Vor 12 Tagen unter Fieber und	Linke Ohrmuschel abstehend, profuse Eiterung aus dem linken Gehörgang, Trommelfell vorgewölbt 6. Febr. Operation links. Granulationen im Antrum. Entleerung eines Abszesses zwischen Knochen und	Operationsbefund: Extraduralabszeß der hinteren Schädelgrube links.	8. Febr. Rechts: Papillengrenze verwaschen, Hyperämie; links: Hyperämie

Digitized by Google

	dem linken Ohr.	der Krankheit eine linksseitige Pneumonie. 1. Mal. Entlassen.		
39	**Albert T., 35 J., 17.—20. Juli 1901. Chron. Mittelohreiterung beiderseits. Einige Tage vor der Aufnahme schmerzhafte Schwellung in der Umgebung des linken Ohres, sich erstreckend auf die linke Halsseite, öfter Erbrechen, Fieber u. Schüttelfrost.**	**Schwerkrankes Aussehen, Temp. 39,9°, Puls 98. Sensorium frei, Klopfempfindlichkeit des Kopfes, linker Kieferwinkel und Halsseite schmerzhaft, auf beiden Ohren Trommelfelldefekt, links fötide Eiterung. 18. Juli. Nackensteifigkeit, Schwellung der linken Halsseite, Temp. 41,1°. Operation links. Cholesteatom, Sinuswand verdickt, aus dem Sinus ein nicht eitriger, aber erweichter Thrombus entfernt, nach der Operation Wohlbefinden. 19. Juli. Kopfschmerzen, links Ödem des Lids, leichter Exophthalmus beiderseits, links stärker. 20. Juli. Lidödem und Exophthalmus links stärker, benommen, Tod.**	**Sektionsbefund: Thrombose des linken Sinus transversus und Sinus cavernosus, Arachnitis purulenta.**	**17. Juli. Normal.**
40	Bernhard Sch., 40 J., 10. bis 13 Aug. 1901. Chron. Mittelohreiterung rechts Seit einigen Wochen Kopfschmerz und Schwindel	Schwerkrank, Temp. 38,7, Puls 120, recht. Kieferwinkel u. Halsseite schmerzhaft, ebenso Bewegungen des Kopfes, aus dem r. Ohr fötide Eiterung. 11. Aug. Operation rechts, im Antrum Granulationen, Tegmen cariös, freiliegende Dura verdickt, eitrig infiltriert, Punktion und Incision des Schläfenlappens entleert Eiter. 13. Aug. Tod.	Sektionsbefund: Abszeß des rechten Schläfenlappens, Dura der mittleren Schädelgrube an der Außenseite eitrig belegt.	10. Aug. Normal.
41	Frau L., 50 J., 25. Nov. 1901 bis 14. Febr. 1902 Wird auf die interne Klinik aufgenommen mit Klagen über Kopfschmerzen, Erbrechen, aphasische Störungen, Puls 48, auf die Ohrenklinik verlegt.	Patientin desorientiert, Puls 56, linkes Trommelfell vorgewölbt, oben Defekt, aus dem weiße Massen ragen. 26. Nov. Operation links. Cholesteatom, Tegmen durchbrochen, Punktion durch die Dura entleert fötiden Eiter, Incision des Schläfenlappens, ½ Eßlöffel Eiter. 27. Nov. Aphasie gebessert. 10. Dez. Aphas. Störungen. 20. Dez. Beim Verbandwechsel Eiter entleert, Puls 60, Paraphrasie. 29. Dez. Paraphrasie. 20 Jan. Erster Ausgang aus dem Zimmer. 14. Febr. Geheilt entlassen.	Operationsbefund: Linker Schläfenlappenabszeß	23. Nov. Normal. 30. Nov. Links leicht verwischte Papillengrenzen. 24. Dez. Links deutliche Stauungspapille, Venen stark geschlängelt, in der Nähe der Papille Blutaustritte, rechts fast normal. 27. Dez. Links Stauungspapille geringer, Blutung noch vorhanden, rechts normal. 5. Jan. Links Blutung zugenommen, rechts an der Papillengrenze spindelförmige Blutung. 27. Jan. Links Blutungen geringer, rechts unverändert. 14. Febr. Links Papillengrenzen unscharf, keine Schwellung, rechts normal.

Digitized by Google

Nr.	Personalia, Anamnese	Befund und Verlauf	Operationsdiagnose oder Sektionsbefund	Augenhintergrund
42	Frieda E., 9½ J., 8. Sept. bis 9. Nov. 1903. Chron Mittelohreiterung beiders. Vor einigen Tagen Krämpfe der rechten Körperhälfte.	Bewußtlos eingeliefert, Nystagmus, aus dem verengten linken Gehörgang fötider Eiter, Trommelfell gerötet, geschwollen. 10. Sept. Amnestische Aphasie, Parese des rechten Facialis und rechten Armes, Romberg +. 11. Sept. Operation links. Granulationen und Eiter, Sinus, Dura der mittleren und hinteren Schädelgrube freiliegend, verdickt, Schläfenlappen incidiert, 100 ccm Eiter, nach der Operation Aphasie und Parese des Armes zurückgegangen. 24. Sept. Temp. 38,5°, Kopfschmerz, Nystagmus. 25. Sept. Kopfschmerzen, aus der Gegend hinter der ersten Abszeßhöhle ebenfalls Eiter entleert. 8. Okt. Entleerung einer neuen Eiterverhaltung im Schläfenlappen. 11. Okt. Intelligenz ungestört, Aphasie bedeutend. 19. Okt. Entleerung bedeutender Eitermenge aus der Abszeßhöhle. 24. Okt. Median von der ersten eine zweite walnußgroße Abszeßhöhle. 29. Okt. Temp. 40°. Puls 90, somnolent. 30. Okt. Rechts Mydriasis, Facialisparese. 8. Nov. Tod.	Sektionsbefund: Abszeß im linken Schläfenlappen, in den Maschen der Pia reichlich trübe Flüssigkeit, in der hinteren Schädelgrube 1½ Eßlöffel einer trüben Flüssigkeit.	10. Sept. Papillengrenzen scharf, Venen stark gefüllt, geschlängelt, verbreitert. 12. Sept. Rechts normal, links Füllung und Schlängelung der Venen. 24. Sept. Links mäßige Stauungspapille, Gefäße geknickt, geschlängelt, stark gefüllt. 11. Okt. Links Stauungserscheinungen zugenommen, rechts Papillengrenze scharf, nach unten ziehende Venen geschlängelt. 19. Okt. Links Stauungspapille stärker, rechts sich entwickelnde Stauungspapille. 31. Okt. Beiderseits Stauungspapille. 2. Nov. Beiders. Stauungspapille, links stärker.
43	Frau Mathias, 36 J., 7. bis 12. Sept. 1903. Chron Mittelohreiterung rechts.	Bei Kopfbewegungen Schmerzen im Nacken, Temp. 39,9°, im rechten Gehörgang dicker Eiter. 7. Sept. Operation rechts. Großes Cholesteatom, das den lateralen und hinteren Bogengang usuriert hat, Dura der mittleren und hinteren Schädelgrube normal, Sinus normal, Punktion der Dura ergibt keinen Eiter. Lumbalpunktion, im Liquor Gerinnsel, Leukocyten und Diplokokken. 11. Sept. Lumbalpunktion, fast reiner Eiter. 12. Sept. Tod.	Sektionsbefund: Meningitis purulenta.	7. Sept. Normal. 8. Sept. Normale Grenzen, keine Hyperämie.
44	Richard K., 29. Januar. Chron. Mittelohreiterung rechts. Einige Tage vor der Aufnahme Schmerzen im rechten Ohr, Schwellung hinter demselben, Schwindel	Rechte Ohrmuschel abgedrängt, Ödem über der rechten Schläfenschuppe, rechter Unterkieferwinkel und Warzenfortsatz schmerzhaft. 29. Jan. Operation rechts. Eröffnung eines großen extraduralen Abszesses der mittleren Schädelgrube, Punktion des Schläfenlappens ergibt keinen Eiter. 30. Jan. Schwindel beim	Operationsbefund: Extraduralabszeß der mittleren Schädelgrube rechts.	29. Jan. Normal.

Digitized by Google

	18. Febr. 1904. Chron. Mittelohreiterung rechts. Kurz vor der Aufnahme Schüttelfrost.	hinter der rechten Ohrmuschel. 11. Febr. Operation rechts. Knochen sklerotisch, hyperämisch, Entfernung eitriger Thromben aus dem Sinus nach vorausgehender Unterbindung der Vena jugul. 13. Febr. Schmerzen im linken Knie und Schultergelenk. 16. Febr. Benommen. 18. Febr. Tod. Temperatur während des ganzen Verlaufs fieberhaft, Continua mit Spitzen bis 40°.	Sinusthrombose rechts, über dem Velum medullare ant. eitrige Infiltration der Pia, Pia an der Konvexität diffus getrübt, Flüssigkeit in den Seitenventrikeln, im rechten Sinus petrosus superf. gutartiger Thrombus.	(v. Haselberg)
46	Frau B., 19. Dez. 1903 bis 26. Jan. 1904. Chron. Mittelohreiterung rechts. Seit einigen Tagen Erbrechen, Kopfschmerzen, Schüttelfrost.	Elend aussehend, Schmerzen der rechten Halsseite, Kopfschmerz, Schwindel, Romberg +. Weichteile über dem rechten Warzenfortsatz infiltriert, Strangbildung der rechten Halsseite. 19. Dez. Operation rechts. Eiter im Warzenfortsatz, Sinuswand gelb verfärbt, nekrotisch, nach Unterbindung der Vena jug. Entfernung zerfallener Thromben aus dem Sinus; perisinuöse Eiterung. 24. Dez. Wohlbefinden. 26. Jan. Entlassen.	Operationsbefund: Eitrige Sinusthrombose rechts. Perisinuöser Abszeß.	19. Dez. Normal (vor der Operation). 24. Febr. Normal.
47	Mathilde B., 48 J., 13. Jan. bis 21. Febr. 1904. Acute Mittelohreiterung rechts. Vor 8 Tagen Schmerzen im rechten Ohr nach Nasenoperation, seit gestern Schwindel.	Druckempfindlichkeit des rechten Warzenfortsatzes, im Gehörgang der rechten Seite nicht fötides, eitriges Sekret, Trommelfell geschwollen, undeutlich, Paracentese. 25. Jan. Operation rechts. Knochen blutreich, Eiter und Granulationen nach d. Aufmeißelung sichtbar, Sinus hinten blau durchschimmernd, wird beim Ausräumen der Granulationen verletzt, starke Blutung, Dura der mittleren Schädelgrube gesund. 30. Jan Normale Temperatur. 4. Febr. Kopfschmerzen, Temp 39°; beim Verbandwechsel zeigt sich Sinus an einer Stelle verfärbt. 5. Febr. Aus der Gegend des Bulbus venae jugul. kommt Eiter, Vena jugul. unterbunden. 20. Febr. Coma. Lumbalpunktion ergibt unter erhöhtem Druck abfließenden klaren Liquor, Punktion des Kleinhirns und Schläfenlappens fördert reichlich Liquor cerebrospinalis zu Tage. 21. Febr. Tod.	Sektionsbefund: Eitrige Thrombose im Bulbus venae jugul. und obersten Stück der Vena jugularis, zwischen den Maschen der Pia reichliche, klare Flüssigkeit. Ödem der Pia, Milzschwellung mit eitrigen Metastasen	14. Jan. Beide Papillen hyperämisch, Grenze temporalwärts undeutlich (v. Haselberg) 2. Febr. Beiderseits beginnende Neuritis optica. 6. Febr. Beiderseits Neuritis optica. 19. Febr. Beiderseits Neuritis optica (rechts stärker).
48	Wilhelm R., 28 J., 28. Dez 1903 bis 15. Jan. 1904. Chron. Mittelohreiterung r.	Tuberkulose des Larynx, auch die Mittelohreiterung wahrscheinlich tuberkulöser Natur, im rechten Trommelfell zwei Perforationen. 29. Dez. Eröffnung des Warzenfortsatzes, Freilegung des Antrums; wegen Schüttelfrost am 30. Dez. Freilegung des Sinus, ohne Befund. 5. Jan. Nach Unterbind. d. Vena jugul. Incis. d. Sinus, der gegen den Bulbus zu thrombosiert ist; wird auf die interne Klinik verlegt.	Operationsbefund: Sinusthrombose rechts.	15. Jan. Beiderseits normal (v. Haselberg)

Digitized by Google

Nr.	Personalia, Anamnese	Befund und Verlauf	Operationsdiagnose oder Sektionsbefund	Augenhintergrund
49	Auguste P., 10 J., 10. Jan. bis 7. März 1903. Acute Mittelohrentzündung links. Vor 3 Wochen Schmerzen im linken Ohr nach Halsentzündung.	Anämisch, Venengeräusche, linker Warzenfortsatz druckempfindlich, Pupillen gleich, reagieren, keine Störung der Nervenfunktionen, kein Nystagmus, Paracentese entleert links dicken Eiter, Temperatur normal, Puls 80, keine Nackenstarre. 11. Jan. Wohlbefinden. Lumbalpunktion, Liquor klar unter nicht erhöhtem Druck. 12. Jan. Temp. 37°, Puls 70, Wohlbefinden. 13. Jan. Status idem, Paracentese. 14. Jan. Brechreiz, mäßiger Schwindel, Puls 54. Operation links. Während der Narkose Puls 48 bis 56, nachher 60, torpide Granulationen, freier Eiter, Sinuswand nicht cariös, durch Punktion Thrombose festgestellt, nach Unterbindung der V. jug. Thromben entfernt. 17. Jan. Puls normal. 1. März. Wohlbefinden, Wunde fast verheilt. 7. März. Gebessert entlassen.	Operationsbefund: Sinusthrombose links.	11. Jan. Beiderseits deutliche Stauungspapille, Venen verbreitert, geschlängelt, am Rande des Sehnervenhügels zeitweise verschwindend (v. Haselberg). 12. Jan. Status id. 14. Jan. Beiders. Stauungspapille stärker, Schleier über d. Venen, keine Blutungen. 17. Jan. Stat. id. 2. Febr. L. stecknadelkopfgr. Hämorrh. am Rande d. geschwoll. Sehnerven, beiders. streif. Zeichng. d. Retina um die Papille. 7. März. Beiders. Stauungspap. Prominenz d. Papille. r. 1—2 D., l. 2—3 D.
50	Ferdinand N., 25. Jan bis 22. Febr. 1903. Chron. Mittelohreiterung links.	Ödem und Druckempfindlichkeit des linken Warzenfortsatzes, links profuse, nicht fötide Eiterung, Defekt im Trommelfell. 26. Jan. Operation links. Granulationen, Eiter, aus der freigelegten hint. Schädelgrube Eiter, Sinus nicht verändert. 27. Jan. bis 5. Febr. Erysipel des recht. Oberschenkels. 5. Febr. Operation links. Sinus an einzelnen Stellen mißfarbig, mit Granulationen besetzt, wegen Blutung Operation sistiert. 8. Febr. Beim Verbandwechsel Sinus gut aussehend. 19. Febr. Temp. 38,7°. Ödem der linken Schläfenschuppe, kein Kernig, Trousseau, keine Nackenstarre. Operation links, mißfarbige Thromben im Sinus entfernt. 20. Febr. Paraphasie. 22. Febr. Matt, Ikterus, positiver Kernig. 23. Febr. Tod.	Sektionsbefund: Eitrige Sinusthrombose links, an der linken Hemisphäre eitrige Infiltration der Pia, Innenfläche der Dura reichliche Auflagerungen zeigend. Bei der Operation gefunden: extraduraler Abszeß der hinteren Schädelgrube.	25. Jan. Normal. 20. Febr Normal.
51	Ernst A., 25 J., 22. Jan. bis 8. Febr. 1903. Chron.	Temp. 39°, Schüttelfrost. 24. Jan. Operation links. Granulationen im Warzenfortsatz. 1. Febr. Amne-	Sektionsbefund: Hühnereigroßer Abszeß des linken	22. Jan. Normal. 2. Febr. Beiderseits normal (v. Ha-

Digitized by Google

		Knochen und Dura Eiter, Punktion der mißfarbig erweichten Dura ergibt fötiden Eiter, Eröffnung eines Schläfenlappenabsesses. 6. Febr. Somnolenz. 7. Febr. Parese des rechten Facialis, recht. Arme und Beines. 8. Febr. Tod.	Schädelgrube.	Normal.
52	Wilhelm B., 14 J., 4. Nov. 1902 bis 4. Jan 1903. Chron. Mittelohreiterung beiders. Vor 14 Tagen wegen Schwellung hinter dem rechten Ohr Eröffnung des Warzenfortsatzes dieser Seite.	Rechts Totaldefekt des Trommelfells, Kopfbewegungen frei. 6. Nov. Operation rechts. Cholesteatom, schmierige Granulationen, Sinus incidiert, zum Teil zerfallener Thrombus entfernt, Unterbindung der V. jug. 14. Nov. Kein Kernig, keine Nackenstarre. 8. Dez. Unter erhöhtem Druck stehender, diffus getrübter Liquor durch Lumbalpunktion entleert, enthält Leukocyten. 16. Dez. Schläfrig, Kopfschmerzen, kein Kernig, keine Nackenstarre. 30. Dez. Benommen, Kernig positiv, Nackenstarre deutlich. 3. Jan. Tod.	Sektionsbefund: Meningitis purulenta, Pyocephalus.	5. Nov. Links beginnende Neuritis optica, rechts erweiterte Venen. 12. u. 14. Nov. Beiderseits Neuritis optica, rechts stärker (v. Haselberg). 19. Nov. Links Papille geschwollen, Grenzen vollständig verwaschen, Gefäße geschlängelt; rechts temporale Papillengrenze ziemlich deutlich, die übrigen verwaschen. 8. Dez. Beiderseits Neuritis optica. 16. Dez. Beiderseits Neuritis optica. 30. Dez. Status idem.
53	Wilhelm K., 44 J., 5. Mai bis 23. Juli 1903. Acute Mittelohrentzündung rechts. Seit 3 Wochen Ohrlaufen rechts, seit 3 Tagen Kopfschmerzen, Schwellung der rechten Schläfenschuppen.	Rechte Kopfhälfte druckempfindlich, ödematös, rechtes Trommelfell gerötet, verdickt. 6. Mai. Operation rechts. Eiter im Bereich der mittleren und hinteren Schädelgrube, Dura an diesen Stellen mit Granulationen besetzt, Eiter in der Umgebung des Sinus, Sinus ausgefüllt mit Thromben. 23. Juli Entlassen.	Operationsbefund: Ausgedehnter extraduraler Abszeß der mittleren und hinteren Schädelgrube, nicht eitrige Sinusthrombose.	5. Mai Links scharfe Papille, rechts nasale Grenze leicht verwaschen.
54	Amande S., 13 J., 4. Juni bis 1. Juli 1903. Chron Mittelohreiterung rechts.	5. Juni. Operation rechts. Sinuswand und Kleinhirndura stellenweise verfärbt, aus dem Sinus ein diesen nicht ganz verschließender Thrombus entfernt. 1. Juli. Entlassen.	Operationsbefund: Sinusthrombose rechts.	4. Juni. Beiderseits normal.
55	Reinhold H., 15 J., 5. Juni bis 21. Juli 1903. Acute Mittelobrentzündung links Seit einigen Tagen Kopfschmerzen.	Blasser Knabe, linksseitige Kopfschmerzen, Klopfempfindlichkeit der linken Kopfhälfte, linker Warzenfortsatz druckempfindlich, Pupillen gleich, reagieren, keine nervösen Störungen, Temp. 40°, Puls 102 6. Juni. Operation links. Eiter in der hint. Schädelgrube, Sinuswand mit Granulationen besetzt, Sinus bis zum Confluens sinuum von Thromben erfüllt. 7. Juni. Temp. 38,0, Puls 108 11. Juni. Temp. 39,0°, Wundverlauf gut. 22. Juli. Entlassen.	Operationsbefund: Sinusthrombose links. Extraduralabszeß der hinteren Schädelgrube. (v. Haselberg). 16. Juli.	5. Juni. Beiderseits starke Hyperämie der Papillen, Grenzen verwasch. 10. Juni. Status idem. 23. Juni. Beiderseits leichte Neuritis opt. Rechts Papillengrenze verwaschen, links nasale Grenze verwaschen. Derselbe Befund beim Abgang am 22. Juli.

Digitized by Google

Nr.	Personalia, Anamnese	Befund und Verlauf	Operationsdiagnose oder Sektionsbefund	Augenhintergrund
56	Ernst F., 24 J., 28. April bis 26. Mai 1903. Chron. Mittelohreiterung beiders.	Temp. 39°, Puls 56, recht. Warzenfortsatz druckempfindlich. 29. April. Operation rechts, nach Unterbindung der V. jug. Sinus incidiert, schmutziggelbe Thromben entfernt. 1. Mai. Apathisch, Puls 52. 2. Mai. Puls zwischen 50 und 60. 16. Mai. Puls 80. Patient zum ersten Mal aufgestanden. 26. Mai. Entlassen.	Operationsbefund: Sinusthrombose rechts.	29. April. Beiderseits normal (vor der Operation). 2. Mai normal.
57	Emil M., 28 J., 1. Sept bis 16. Okt. 1903. Acute Mittelohreiterung rechts. Seit 5 Tagen Fieber, Schwellung der Gegend hinter dem rechten Ohr.	Ödem der Gegend über dem rechten Warzenfortsatz und der Schläfenschuppe, Kopfbewegungen frei, kein Kernig, kein Romberg, aus dem r. Ohr massenhaft Eiter. 2. Sept. Operation rechts Granulationen, Sinuswand verdickt, nach Unterbindung der V. jug. zerfallene Thromben aus dem Sinus entfernt. 16. Okt Entlassen.	Operationsbefund: Sinusthrombose rechts.	1. Sept Vollkommen normal. 5. Sept. Normal.
58	Carl H., 48 J., 19. Mai bis 9. Juli 1903. Acute Mittelohrentzündung rechts. Seit 14 Tagen Schwindelgefühl	Schwerkrankes Aussehen, leichter Nystagmus, rechter Gehörgang verengt, nicht fötide Eiterung. 20. Mai. Operation rechts. Granulationen, Sinus, Dura der mittleren und hinteren Schädelgrube freigelegt, gesund. Punktion der Dura entleert Liquor cerebrospinalis. Nach der Operation Puls 44. 25. Mai. Wohlbefinden, Puls 64. 1. Juni. Puls 64. 2. Juni Temp. 38,2°, Puls 120, apathisch 3. Juni. Operation rechts. Thromben im Sinus, Bulbus venae jugul. und Anfang der V. jugul. 9. Juli. Entlassen.	Operationsbefund: Sinusthrombose rechts.	22. Mai. Normal.
59	Frau T., 31 J., 24. Jan. bis 20. Mai 1903. Chron. Mittelohreiterung beiders.	25. Jan. Operation rechts. Unterbindung der V. jug. Ausräumung eines Thrombus aus dem Sinus. 31. Jan. Nachoperation, Entfernung vereiterter Thromben aus dem Bulbus. 3. Febr. Pyämisches Fieber. 16. Febr. Freilegung des Sinus in seiner ganzen Ausdehnung, Ausräumung der Thromben. 20. Mai. Entlassen.	Operationsbefund: Eitrige Sinusthrombose rechts.	2. März. Normal.
60	Paul W., 15 J., 18. Febr bis 15. März 1903. Chron. Mittelohreiterung links. Vor	Temp. 39,6°, Puls 120, Druckschmerzhaftigkeit des linken Warzenfortsatzes und der Gegend der linken Vena jugularis. Kernig angedeutet., eitriges Sekret	Sektionsbefund: Eitrige Sinusthrombose links, eitrige Meningitis der Hirnbasis	18. Febr. Normal. 22. Febr. Normal. 26 Febr. Normal.

BOSTON MEDICAL LIBRARY. MAY 9 1908

Digitized by Google

	Ohrentzündung.	freies Sensorium. 18. Febr. Operation links, wenig Eiter im Warzenfortsatz, Sinus mit mißfarbenen Granulationen bedeckt, nach Unterbindung der V. jug. Ausräumung eitriger Thromben aus dem Sinus. 22. Febr. Temp. 40°. Lumbalpunktion, unter erhöhtem Druck getrübter Liquor, enthält Streptokokken, starker Ikterus, Milzvergrößerung, leichte Nackenstarre. 26. Febr. Nackenstarre. 5. März. Tod.		
61	Max H., 27 J., 12. bis 15. März 1903. Chron. Mittelohreiterung rechts.	Nystagmus, Romberg positiv, Schwindel, Erbrechen, Kopfschmerzen, rechter Gehörgang verengt, hint. Wand vorgewölbt. 13. März. Operation rechts. Cholesteatom, Granulationen, lateraler und hinterer Bogengang zum Teil sequestriert, freigelegter Sinus nicht verändert, an der Dura des Kleinhirns Granulationen, Punktion derselben ergibt keinen Eiter. 15. März. Punktion des Kleinhirns ergibt Eiter, Eröffnung des Abscesses. Tod am selben Tage.	Sektionsbefund: Abszeß der rechten Kleinhirnhälfte. Arachnoidea der rechten Kleinhirnhälfte verwachsen mit der Dura, Hirnwindungen abgeflacht, keine Thrombose.	12. März. Papillengrenzen nasalwärts verwaschen, Venen verbreitert, rechts geschlängelt. 14. März. Nasale Papillengrenze beiders. undeutlich (v. Haselberg).
62	Johann T., 24 J., 22. Sept. 1902 bis 9. Jan. 1903. Chron. Mittelohreiterung links. Seit 3 Tagen Kopfschmerzen.	Temp. 38,7°, links fötide Eiterung, obere Gehörgangswand herabhängend. 24. Sept. Temp. 39°, linker Warzenfortsatz druckempfindlich, Schmerzen im Nacken bei Kopfbewegungen, etwas benommen, Puls 60. 25. Sept. Temp. 38,2°, Kopfschmerzen, Nackenschmerz stärker. Lumbalpunktion: Druck erhöht, diffus wolkig getrübte Flüssigkeit. 25. Sept. Operation links. Antrum und Mittelohr voll Granulationen, Tegmen nicht cariös, Dura der mittleren Schädelgrube freigelegt, nicht pulsierend, sonst normal, Punktion des Schläfenlappens, kein Eiter. 26. Sept. Kopfschmerz, Nackenstarre und Kernig deutlich. 4. Okt. Lumbalpunktion, diffus getrübte Flüssigkeit. 1. Nov. Lumbalpunktion, leicht getrübte Flüssigkeit, enthält zahlreiche Leukocyten, Kapseldiplokokken. 14 Nov. Deutliches Kernigsches Symptom, Trousseau vorhanden. 17. Dez. Kein Schwindel. 9. Jan. 1903 entlassen.	Meningitis purulenta (?).	22. Sept. Normal. 24. Sept. Venen stärker gefüllt als am 22. Sept. 26. Sept. Venen stark gefüllt. 28. Sept. Venen stark gefüllt, Papillen scharf. 17. Okt. Normal. 20. Okt. Normal. 14. Nov. Normal. (v. Haselberg.)
63	Herm. G., 26 J., 25. Febr. bis 11. März 1903. Acute Mittelohreiterung rechts. Mitte Februar Schmerzen im rechten Ohr und Warzenfortsatz, Paracentese.	Gegend des rechten Warzenfortsatzes geschwollen, druckempfindlich, Pupillen gleich, reagieren, im rechten Gehörgang Eiter, hintere obere Wand gesenkt, keine nervösen Störungen. 26. Febr. Operation rechts. Granulationen, freier Eiter, Eiter aus der hinteren Schädelgrube. 10. März. Entlassen.	Operationsbefund: Extraduralabszeß der hinteren Schädelgrube.	25. Febr. Beiders. scharfe Papillen.

Digitized by Google

Nr.	Personalia, Anamnese	Befund und Verlauf	Operationsdiagnose oder Sektionsbefund	Augenhintergrund
64	Anna W., 17 J., 24. bis 26. Jan. 1903. Chron. Mittelohreiterung beiderseits. In bewußtlosem Zustand auf die Klinik gebracht.	Temp. 40°, benommen, Kiefermuskeln gespannt, geringe Nackensteifigkeit, in beiden Gehörgängen Eiter, linkes Trommelfell stark entzündet. 26. Jan Tod.	Sektionsbefund: Konvexitätsmeningitis, Meningitis des Stirnhirns an der Basis, Hydrocephalus d. Ventrikel. Mehrfache Caries des Felsenbeins.	24. Jan. Beiderseits Stauungspapille, Papillen hyperämisch, Venen stark gefüllt und geknickt.
65	Fritz P., 3¼ J., 15. bis 18. April 1902. Chron. Mittelohreiterung beiders. In den letzten Tagen Erbrechen, faßt mit der Hand nach der rechten Kopfseite, Konvulsion der linken Körperhälfte.	Blasses Kind, comatös, Cheyne-Stokesches Atmen. Lumbalpunktion: klare Flüssigkeit mit Gerinnsel, enthält Eiterkörperchen. 15. April. Operation rechts. Sulzig eitrige Granulationen im Warzenfortsatz und Mittelohr, freigelegte Dura außen gesund, Punktion, blutige Flüssigkeit mit Flocken. 16. April. Klonische Krämpfe der linken Seite. 17. April. 2. Operation rechts, Hyperämie der Pia, Verdickung der Dura. 17. u. 18. April Krampfanfälle. 18. April Tod.	Sektionsbefund: Meningo-Encephalitis multiplex, Meningitis diffusa hemisphaer. dextr., Pachymeningitis interna haemorrhagica, purulenta, Caries ossis petrosi.	15. April. Normal. 16. April. Normal.
66	Hedwig O., 13 J., 3. Febr. 1900 bis 20. Jan. 1901 Chron. Mittelohreiterung links mit acutem Nachschub. Seit 8 Tagen Kopfschmerz, besonders der linken Kopfhälfte, schläfrig.	Graciles Mädchen, matt, Temp. 37,5°, Puls 78. Romberg negativ, l. Warzenfortsatz druckempfindlich, linke Ohrmuschel abstehend, im linken Gehörgang Eiter, hintere obere Wand herabgedrängt. 7. Febr. Operation links. Cholesteatom, Tegmen cariös. 10. Febr. Abendlicher Temperaturanstieg, apathisch. 13. Febr. Schläfrig, Erbrechen, Puls 54, aphasische Störungen. Operation links. Entleerung eines Schläfenlappenabszesses, Puls vor der Operation 52, nach dieser 80. 14. Febr. Aphasie geringer, apathisch. 20. Febr. Apathisch. 21. Febr. Eiterentleerung. 9. März. Patient freier, setzt sich im Bett auf. 12. März. Somnolent, blaß, leichte Ptosis beiderseits. Aphasie stärker. 9. April. Wohlbefinden. 16. Juli. Nervenbefund: Reizzustand des Gehirns, objektive Symptome einer lokalen Hirnerkrankung nicht vorhanden. Wundverlauf normal. 20. Jan. Entlassen	Operationsbefund: Schläfenlappenabszeß links.	13. Febr. Beiderseits Stauungspapille. 19. Febr. Beide Papillen trübe, Ränder verwaschen, Venen geschlängelt, dünnen Arterien durch das Ödem der Papille stellenweise verdeckt, links stärker, Netzhaut in der Umgebung der Papillen leicht getrübt. 9. März. Beiderseits Stauungspapille, links stärker. 14. März. Papillen gelbrot, Grenzen verwaschen, Venen geschlängelt, Papillenschwellung, 1½—2 Doptrien. 6. April. Status idem. 23. Mai. Stauungspapille im Rückgehen begriffen. 21. Juni. Keine Schwellung der Papillen, Hyperämie, leichtes Verwaschensein d. Grenzen. 3. Nov. Papillen noch trübe.

67	Eduard S., 23 J., 12. Febr. bis 3. Aug. 1898. Chron. Mittelohrentzündung links.	Klagen über Schwindel, stinkender Eiter im linken Gehörgang. 1. März. Operation links. Granulationen im Antrum und Mittelohr, Antrumwand cariös. 3. März. Normale Temperatur und Puls, Wohlbefinden. 6. März Temp. 39,5°, Kopf- u. Nackenschmerzen, Erbrechen. 7. März. Puls 68. 24., 25. März, 8. u. 9. April Schüttelfrost. 21. April. Kopfschmerz, Schwindel. 29. April. Erbrechen, Kopfschmerz. 1. Mai. Öfteres Erbrechen, Puls 58, 60, Kopfschmerzen, apathisch. 6. Mai. Somnolent. 7. Mai. Links Abducenslähmung, Delirien. 8. Mai. Operation links. Entleerung eines Kleinhirnabszesses, nach der Operation klares Bewußtsein. 9. Mai. Sensorium frei, Abducenslähmung etwas zurückgegangen. 11. Mai. Abducenslähmung geschwunden. 30. Mai. Außer Bett, Kleinhirnwunde in Heilung begriffen. 3. Aug. Geheilt entlassen.	Operationsbefund: Kleinhirnabszeß.	28. März. Normal. 28. April. Vollkommen normal, blasser Fundus. 6. Mai. Beiderseits Neuritis optica. Papille geschwollen, Grenzen verwaschen, Venen geschlängelt. 11. Mai. Neuritis links in derselben Stärke, rechts etwas zurückgegangen. 26. Mai. Rechts radiär streifige Trübung der Papille, Schwellung (2 D.), Netzhautödem, Venen stark geschlängelt, Arterien enge, stippchenförmige Blutungen links, geringere Veränderungen. 13. Juni. Beide Papillen röter als normal, Grenzen verwaschen, keine Schwellung, Gefäße von normaler Fullung.
68	Arthur L., 25 J., 8. Jan. bis 8. Febr. 1903. Chron. Mittelohreiterung links. Seit Ende des vorigen Monats Kopfschmerzen, Schwindelgefühl, Erbrechen, aphasische Störungen.	Schwerkrank, apathisch, deutliche amnestische Aphasie, Klopfempfindlichkeit der linken Kopfhälfte, aus dem l. Ohr fötider Eiter. Gehörgang verengt, sichtbares Trommelfell gerötet, geschwollen. Operation links. Cholesteatom, Sinus und Bogengänge einhüllend, Tegmen antri fistulös durchbrochen. Punktion des Schläfenlappens ergibt Eiter, Eröffnung eines Schläfenlappenabszesses von außen. 9. Jan. Erbrechen, Kernig positiv, apathisch. 10. Jan. Eiterentleerung, unruhig, erbricht, Puls 60. 12. Jan. Aphasie, schläfrig, Puls 60. 3. Febr. Benommen, Kernig positiv, Opisthotonus, Puls 60, Exophthalmus. 8. Febr. Tod.	Sektionsbefund. Abszeß des linken Schläfenlappens. Meningitis purulenta.	8. Jan. Beiders. normal (v. Haselberg). 10. Jan. Normal. 21. Jan. Normal. 3. Febr. Normal (v. Haselberg).
69	Wilh. N., 51 J., 30. Dez. 1902 bis 16. Jan. 1903. Chron. Mittelohreiterung l. Leukocyt. u. Kapseldiplokokk.	Kopfschmerzen, fötider Eiter aus dem l. Ohr. 7. Jan. Operation l. Granulationen, viel freier Eiter. 9. Jan. Temp. 38,0°, Puls 100, Kernig positiv, Nackenstarre, Trousseau, Lumbalpunkt., diffus getrübt. Liqu., enth. 10. Jan. Kernig u. Nackenstarre stärker. 16. Jan. Tod.	Sektionsbefund: Eitrige Infiltrat. d. Arachnoidea d. Gehirns u. Rückenmarks, in d. Ventrik. citr. Flüssigk., Gehirn ohne Herderkrankgn.	10. Jan. Normal (v. Haselberg). 11. Jan. Normal.

Digitized by Google

Nr.	Personalia, Anamnese	Befund und Verlauf	Operationsdiagnose oder Sektionsbefund	Augenhintergrund
70	Hedwig N., 13 J., 25. Febr bis 25. Juni 1903. Chron. Mittelohrentzündung rechts. Seit 14 Tagen Kopfschmerz, Erbrechen, Schwindel.	Somnolent, monotone Sprache, rechte Kopfhälfte klopfempfindlich, rechter Warzenfortsatz schmerzhaft. Temperatur normal, Puls 80. 27. Febr. Operation rechts. Verdickung der Schleimhaut, Sinus und Dura normal. 2. März. Lumbalpunktion, Liquor diffus hauchförmig getrübt. Sprache auffallend monoton, schläfrig, Kernig, Nackenstarre nicht vorhanden. 7. März. Operation. Punktion des Kleinhirns ergibt Eiter, Eröffnung eines Kleinhirnabscesses. 11. März. Sprache fast normal. 27. März. Zum ersten Mal das Bett verlassen. 26. April. Wohlbefinden. 25. Juni. Entlassen.	Operationsbefund: Kleinhirnabszeß.	26. Febr. Papillengrenzen links verwaschen, rechts starke Hyperämie, Füllung und Schlängelung der Venen; Veränderungen rechts schwächer. 2. März. Status idem. 10. März. Venen rechts stärker gefüllt, sonst Status idem. 13. März. Papillenränder etwas verwaschen, Venen verbreitert, nicht geschlängelt. 27. April. Über den Papillen eine hauchförmige Trübung.
71	Max Sch., 20 J., 18. Okt. 1898 bis 31. Jan. 1899 Chron. Mittelohreiterung rechts. Am 15. Okt. acuter Nachschub rechts mit Fieber, Frost, Erbrechen, Kopfschmerz.	Temp. 40°, Puls 80, schwerkrank, fötide Eiterung aus dem r. Ohr. 19. Okt. Operation rechts. Granulationen, Eiter, Sinuswand verdickt, mißfarbig. 20. Okt. Hohe Temperaturen, Erbrechen, Kopfschmerzen. 23. Okt. Schwellung des linken Handgelenks, beim Verbandwechsel zeigt sich perisinuöser Eiter, Wundverlauf eine Zeit hindurch unter pyämischem Fieber. 30. Jan. Entlassen.	Operationsbefund: Extraduralabszeß der hinteren Schädelgrube.	18. Okt. Normal. 23 Okt. Venen links mehr gefüllt als rechts.
72	Bruno Sch., 2½ J., 30. Jan. 1904. Acute Mittelohrentzündung links.	Anämisch, linke Ohrmuschel abstehend, linker Gehörgang verengt, hintere, obere Wand herabhängend. 1. Febr. Operation links. Höhle voll Granulationen, äußere Wand des absteigenden Sinusteils zerstört, Sinus mit eitrig zerfallenen Thromben erfüllt, Unterbindung der V. jugul. 2. Febr. Knieteil des Sinus voll Eiter, Sinus weit nach hinten freigelegt, Thromben ausgeräumt. 6. Febr. Normale, Temperatur 10. Febr. Setzt sich im Bett auf. 24. Febr. Lumbalpunktion, klare Flüssigkeit. 26. Febr, Wunde am Schädel normal granulierend, Wundverlauf normal; steht noch in Behandlung.	Operationsbefund: Eitrige Sinusthrombose links.	4. Febr. Normal (v. Haselberg). 26 Febr. Normal.

Digitized by Google

	1903 bis 19. Jan. 1904. Chron. Mittelohrentzündung links. Vor 14 Tagen heftige Schmerzen links, gleichzeitig Schwellung hinter dem linken Ohr.	Eiter aus dem linken Gehörgang, dieser spaltförmig verengt, in der Tiefe Granulationen, deutlicher Nystagmus nach links; Nervenbefund normal. 15. Dez. Operation. Granulationen, Cholesteatom, Sinus freigelegt, unverändert, extraduraler Eiter aus der hinteren Schädelgrube. 30. Dez. Befinden gut, Patient außer Bett. 19. Jan. Entlassen.	duraler Abszeß der hinteren Schädelgrube.	
74	Wilh. D., 41 J., 28. März bis 16. April 1901. Acute Mittelohreiterung rechts. Seit Ende Febr. Anschwellung hinter dem rechten Ohr.	Rechte Ohrmuschel abstehend, dumpfes Gefühl im Kopf, Temperatur normal. 29. März. Schmierige Granulationen und Eiter im Warzenfortsatz, Sinus freigelegt, verdickte Wand gespalten, nicht zerfallener Thrombus ausgeräumt, normale Temperaturen. 16. April. Entlassen.	Operationsbefund: Sinusthrombose rechts.	28. März. Normal.
75	Carl N., 19 J., 18. April bis 18. Mai 1903. Acute Mittelohrentzündung links.	Linke Ohrmuschel abstehend, hinter ihr diffuse Weichteilschwellung, keine Strangbildung, keine Druckempfindlichkeit der linken Halsgegend, Kopfbewegungen frei, aus dem linken Gehörgang reichlich Eiter, nicht fötid. 20. April. Operation links. Granulationen im Warzenfortsatz, perisinuöser Eiter, Sinus mit Granulationen bedeckt, stellenweise gelb verfärbt, Inhalt normal. 24 April. Außer Bett, Wundverlauf normal. 18. Mai. Entlassen.	Operationsbefund: Perisinuöser Abszeß links.	18. April. Normal.
76	Siegfr. G., 18. Dez. 1902 bis 15. Jan. 1903. Acute Mittelohreiterung links.	Über dem linken Warzenfortsatz Schwellung, dieser druckempfindlich, keine Strangbildung im Verlauf der V. jugul. Kopfbewegungen frei, im linken Gehörgang Eiter. 21. Dez Operation links. Granulationen, Sinus zum Teil freiliegend, extraduraler Eiter der mittleren Schädelgrube. 15. Jan. Entlassen.	Operationsbefund: Extraduralabszeß der mittleren Schädelgrube.	18. Dez. Normal.

Um eine Übersicht über die Häufigkeit des Vorkommens pathologischer Veränderungen am Augenhintergrund bei den otogenen Erkrankungen innerhalb des Schädels zu erlangen, will ich die Zahl der Fälle ohne Befund jener mit krankhaften Veränderungen des Fundus gegenüberstellen. Ich habe dabei die Fälle mit nur einer Erkrankung im Schädelinneren von der Gruppe jener getrennt, bei denen mehrere Organe innerhalb des Schädels erkrankt waren. Es ist klar, daß die ersteren ein schärferes Bild über den Zusammenhang zwischen intracranieller Erkrankung und Opticusveränderung geben werden. Bei der Zusammenstellung der Fälle mit mehreren Erkrankungen müßte natürlich die Erkrankung als Führungskrankheit gelten, die die Opticusaffektion verursacht hat.

Da es jedoch beim gleichzeitigen Bestehen mehrerer intracranieller Komplikationen schwierig sein dürfte zu entscheiden, welcher Anteil jeder einzelnen an der Entstehung von Veränderungen am Fundus zukommt, habe ich die Erkrankung an die Spitze gesetzt, die klinisch oder pathologisch-anatomisch im Vordergrunde stand und einen die Augenveränderung erzeugenden Einfluß annehmen ließ.

Fälle mit einer Erkrankung.

Erkrankung	Augenhintergrund	
	Normal	Verändert
Extraduralabszeß	5 (44, 63, 73, 75, 76)	2 (38, 71)
Leptomeningitis purulenta .	4 (12, 36, 43, 69)	4 (37, 52, 62, 64)
Sinusthrombose	10 (27, 29, 48, 54, 56, 57, 58, 59, 72, 74)	2 (47, 49)
Großhirnabszeß	4 (9, 14, 30, 40)	4 (15, 21, 41, 66)
Kleinhirnabszeß	1 (11)	4 (2, 19, 67, 70)
40	24	16

Fälle mit mehreren Erkrankungen.

Extraduralabszeß	—	1 (53)
Leptomeningitis purulenta .	2 (7, 65)	—
Sinusthrombose	16 (1, 4, 6, 8, 10, 13, 25, 26, 32, 33, 34, 39, 45, 46, 50, 60)	4 (5, 18, 20, 55)
Großhirnabszeß	3 (35, 51, 68)	3 (28, 31, 42)
Kleinhirnabszeß	2 (22, 23)	5 (3, 16, 17, 28, 61)
36	23	13
76	47	29

Wir sehen, daß Veränderungen des Augenhintergrundes bei jeder Art von intracranieller Erkrankung vorkommen, daß sie

Digitized by Google

aber in den Fällen unserer Liste öfters fehlen. Ein Überwiegen der normalen Befunde gegenüber den veränderten in einem ähnlichen Verhältnis fanden auch Hansen[1]) und Körner[2]) in ihren Untersuchungen. Letzterer fand ein öfteres Vorkommen pathologischer Befunde bei den combinirten intracraniellen Erkrankungen im Vergleich zu den einfach auftretenden, ein Befund, der sich aus unserer Zusammenstellung nicht ergibt. Wir finden Veränderungen bei den uncombinierten und combinierten ungefähr gleich häufig. Die Analyse der Augenhintergrundsbefunde bei den einzelnen Arten der intracraniellen Komplikation ergibt folgende Verhältnisse.

1. Extraduralabszeß.

Siebenmal fand er sich als einzige intracranielle Komplikation der Ohrerkrankung, und zwar 6 mal als Abszeß der hinteren, 1 mal der mittleren Schädelgrube; im Verein mit anderen Komplikationen bestand er 12 mal, und zwar 9 mal als perisinuöse Eiterung, 3 mal als Abszeß der mittleren Schädelgrube. Im ganzen fand sich er also 19 mal.

Unter diesen 19 Fällen war der Augenhintergrund 14 mal normal und 5 mal verändert. 2 mal bestanden Veränderungen bei einfachen Extraduralabszessen (Fall 38, 71), 3 mal bei combinierten (Fall 24, 53, 55). Die Veränderungen beschränkten sich in den beiden uncombinierten Fällen auf solche leichtester Art; in Fall 38 bestand beiderseits Hyperämie des Fundus, rechts Verwaschensein der Papillengrenze, in Fall 71 ist nur einmal eine Differenz in der Füllung der Venen angegeben. Im ersten Fall bestand die Veränderung 2 Tage nach Entleerung des Abszesses, leider ist der Befund vor der Operation nicht bekannt; jedenfalls schwanden die Veränderungen nicht unmittelbar nach der Operation. Von den 3 mit anderen intracraniellen Erkrankungen combinierten Extraduralabszessen ist der Fall 53 bemerkenswert; es war in diesem Fall eine extradurale Eiteransammlung von ungewöhnlicher Ausdehnung; sie erstreckte sich über die mittlere und hintere Schädelgrube der rechten Seite und stand, wie die Eröffnung lehrte, unter hohem Druck. Der Abszeß war mit einer nicht eitrigen Sinusthrombose combiniert, welch letztere wohl durch den Druck des Eiters in der hinteren

1) Hansen, dieses Archiv. Bd. LIII. 1901.

2) Körner, Deutsches Archiv f. klin. Medizin. Bd. 73. Fortsetzung durch seinen Schüler Takabatake, Zeitschr. f. Ohrenh. Bd. 45. 3. H. 1903.

Digitized by Google

Schädelgrube auf den Sinus entstanden war. Auch in diesem Fall (die Untersuchung wurde einen Tag vor der Operation vorgenommen) waren die Veränderungen am Augenhintergrund trotz des erhöhten Drucks im Schädel nur sehr gering. Auf der obrgesunden Seite war der Fundus normal, auf der Seite der Ohr- und Schädelaffektion die Sehnervenpapille in ihrem nasalen Teil verwaschen; der Befund nach der Operation fehlt. Im Fall 24 und 25 trat die extradurale Eiterung in ihren Erscheinungen gegen die anderen gleichzeitig bestehenden intracraniellen Erkrankungen zurück. In den Fällen unserer Tabelle finden sich also Augenhintergrundsveränderungen bei Extraduralabszessen nur sehr selten und von sehr geringem Grade. Hansen und Körner fanden das gleiche Verhalten.

2. Leptomeningitis purulenta.

Bei keiner anderen im Verlauf der Ohrerkrankung entstehenden intracraniellen Komplikation herrschen so von einander abweichende Anschauungen bezüglich des Verhaltens des Augenhintergrundes, als bei der otogenen eitrigen Meningitis.

Zaufal[1]) fand die Neuritis optica so konstant bei der otogenen Meningitis, daß er diese durch das Vorhandensein der Opticuserkrankung von anderen Formen der Meningitis unterscheiden wollte.

Kniess[2]) rechnet das Auftreten der Neuritis optica zu den mächtigsten Hilfsmitteln für die Diagnose der eitrigen Leptomeningitis. Diesen entgegen kam Pitt[3]) zu der Ansicht, daß Sehnervenveränderungen bei der unkomplizierten otogenen Leptomeningitis purulenta stets fehlten. Seiner Meinung nach führt diese Krankheit so rasch zum Tode, daß sich Veränderungen am Sehnerven in dieser Zeit nicht ausbilden können. Unter den Befunden Hansens überwiegt die Zahl der Fälle mit Sehnervenveränderungen jene ohne solche um ein Geringes; Körner fand in 6 unkomplizierten Fällen lauter normale Befunde, von 8 mit anderen Erkrankungen combinierten Fällen waren 2 bezüglich des Augenhintergrundes normal, 6 zeigten Veränderungen.

Unter unseren 76 Fällen war die eitrige Leptomeningitis im ganzen 31 mal vorhanden, entweder als einzige intracranielle

1) Zaufal, Prager med. Wochenschr. Nr. 45. 1881.
2) Kniess, Beziehungen des Sehorgans usw. S. 140.
3) Pitt, British medical Journal 1890. Vol. 1. p. 643, 771, 827.

Digitized by Google

Erkrankung, oder im Verein mit anderen bald als Haupterkrankung, bald als Erkrankung von untergeordneter Bedeutung in Erscheinung tretend. Unter diesen 31 Fällen waren in 11 Fällen, also etwa einem Drittel, Veränderungen des Augenhintergrundes vorhanden. Unter den 8 uncombinierten Fällen fanden sich 4 mal Veränderungen, also in der Hälfte der Fälle. In den beiden combinierten Fällen, in denen die Meningitis im Vordergrunde stand, war der Augenhintergrund normal (Fall 7, 65). Von den uncombinierten Fällen, deren Augenhintergrund normal blieb, stand Fall 12 drei Wochen hindurch in Beobachtung; die Augenspiegeluntersuchung wurde wiederholt vorgenommen, unter anderem am Tage der Ankunft und 20 Tage später, einen Tag vor dem Tode; stets normaler Befund. Fall 36 stand durch fast 2 Monate in Behandlung; die Augenspiegeluntersuchung wurde nach 1½ Monaten vorgenommen und ergab normalen Befund, 14 Tage später erfolgte unter typisch meningealen Erscheinungen der Tod. Bei Fall 43 verlief die Krankheit innerhalb 5 Tage tödlich; die zweimalige Augenspiegeluntersuchung zur Zeit der vollen Ausbildung der Meningitis ergab keine Augenhintergrundsveränderungen. Fall 69 endete nach 17 Tagen mit dem Tode, letzte ophthalmoskopische Untersuchung 5 Tage vor dem Tode ergab normalen Augenhintergrund. Fall 7 stand 4 Tage in Beobachtung, eine zweimalige Untersuchung zur Zeit der deutlichen Erscheinungen der Meningitis konnte nichts Abnormes am Augenhintergrund finden. Auch der Fall 65, in dem die Sektion eine Encephalitis und Pachymeningitis interna neben der Meningitis feststellte, verlief in 3 Tagen tödlich bei normalem Augenhintergrund.

Unter den 4 Fällen, die Veränderungen des Augenhintergrundes aufwiesen, fand sich 2 mal bloße Hyperämie beiderseits (Fall 37, 62); 2 mal bestanden schwere Veränderungen in Form von beiderseitiger Neuritis optica (Fall 52) und Stauungspapille (64). Gegen die Auffassung des Falles 62 als eitrige Meningitis könnte vielleicht der glückliche Ausgang in Heilung sprechen. Ich will jedoch bemerken, dass der genau verfolgte Krankheitsverlauf die deutlichen Symptome der eitrigen Meningitis bot; eine einfach seröse Meningitis war nach dem zwölfmaligen Ergebnis der Lumbalpunktion, die stets eine diffus getrübte Flüssigkeit mit zahlreichen Leukocyten und Kapseldiplokokken zutage förderte, mit Bestimmtheit auszuschließen. Bei Fall 52 sehen wir eine auf einer Seite entstehende Neuritis optica nach 7 Tagen bereits voll entwickelt und durch 1½ Monate bis zum Tode an-

Digitized by Google

dauern. Im Sektionsbefund ist in diesem Fall eitriger Erguß in die Ventrikel angegeben. Auch im Fall 64 mit der beiderseitigen Stauungspapille bestand Hydrocephalus.

3. Sinusthrombose.

Thrombose des Sinus fand sich unter 76 Fällen im ganzen 35 mal; 12 mal war sie ohne begleitende andere Krankheiten im Innern des Schädels, 23 mal combiniert mit anderen; in 3 von diesen Fällen trat sie in ihren Erscheinungen hinter die gleichzeitig bestehenden anderen Erkrankungen zurück (Fall 17, 31, 53). Unter diesen 35 Fällen war der Augenhintergrund nur 9 mal verändert, und zwar unter den 12 uncombinierten Fällen 2 mal, unter 23 combinierten 7 mal. Auffallend ist das seltene Auftreten der Augenhintergrundsveränderung als Symptom der Sinusthrombose. Ein geradezu entgegengesetztes Verhalten fand Pitt; für ihn ist die „optic neuritis more suggestive of sinus-thrombosis than of the other lesions" (Brit. med. Journ. 1890. Vol. 1. p. 643). Hansen fand unter 8 reinen Fällen drei Veränderungen, Körner unter 5 Fällen eine einzige. Jansen fand bei nicht combinierten Sinusthrombosen das Auftreten von Neuritis optica oder Stauungspapille nur selten (dieses Archiv. Bd. XXXVI. S. 9).

Betrachten wir zunächst die beiden uncombinierten Fälle, bei denen es zu Veränderungen am Augenhintergrund kam (Fall 47, 49). Beide Male finden wir hochgradige Veränderungen; in Fall 47 beiderseits Neuritis optica, in Fall 49 auf beiden Seiten Stauungspapille. Fall 47 stand vom 13. Januar bis 21. Februar, also über 1 Monat in Beobachtung. Am 2. Tage nach der Aufnahme wurde auf beiden Seiten Hyperämie der Papillen und stellenweises Verwaschensein konstatiert; nach 18 Tagen erst begann sich die Neuritis optica zu entwickeln, 4 Tage später war sie deutlich ausgeprägt; um diese Zeit wurde der Eiter aus dem Sinus entleert; auf die Fundusveränderung hatte das keinen Einfluß; die Neuritis optica entwickelte sich weiter bis zum Tode. Bemerkenswert bei diesem Fall war der Befund von reichlicher klarer Flüssigkeit in den Maschen der Pia, der bei der Sektion gefunden wurde. Das Gleiche konnte schon während des Lebens durch die Lumbalpunktion und die Punktion der Dura von dem Operationsfeld aus konstatiert werden. In diesem Fall ist die Entstehung der Neuritis optica vielleicht auf den erhöhten Druck zurückzuführen.

Digitized by Google

Fall 49, der am Augenhintergrund auf beiden Seiten die schwersten Veränderungen aufwies, ist in zweifacher Beziehung bemerkenswert. Erstens dadurch, daß durch 5 Tage die Stauungspapille das einzige Symptom der intracraniellen Erkrankung war. Durch 5 Tage bestanden außer den von der Ohrkrankheit abhängigen Lokalerscheinungen absolut keine klinischen Zeichen der cerebralen Affektion. Erst am 5. Tage, während die Stauungspapille immer stärker wurde, traten weitere Hirndruckerscheinungen, Brechreiz, Pulsverlangsamung usw. auf. Drei Tage nach der sofort vorgenommenen Operation bestand bereits Wohlbefinden und normaler Puls; die Stauungspapille beiderseits war unverändert. Nach 3 Monaten war noch eine Prominenz der Papille festzustellen. Das zweite bedeutsame Moment an diesem Falle ist der günstige Verlauf trotz der hochgradigen Augenhintergrundsveränderungen. Wir wollen später die Frage nach der Bedeutung der Opticusaffektionen für die Prognose noch berühren.

In den 4 Fällen combinierter Sinusthrombose mit Augenhintergrundsveränderungen (Fall 5, 18, 20, 55) bestand 1 mal bloße Hyperämie (Fall 18), 3 mal Neuritis optica oder Stauungspapille. In Fall 5 entwickelte sich eine Stauungspapille innerhalb 12 Tagen, stärker auf der ohrkranken Seite; die erste Augenspiegeluntersuchung nach etwa einwöchentlichem Bestehen der intracraniellen Erkrankung bei bereits ausgebildeten schweren Erscheinungen ergab nur ganz geringfügige Veränderungen auf einer Seite.

Fall 55 zeigt ein Stärkerwerden der Opticusveränderung nach der Operation und Entfernung des Eiterherdes; 17 Tage nach der Operation hat sich die vor derselben konstatierte Hyperämie der Papillen zur Neuritis optica entwickelt. In Fall 20, bei dem 10 Tage vor dem Tode beiderseitige Neuritis optica auftrat, wurde bei der Sektion eine Fortsetzung der Sinusthrombose in den gleichseitigen Sinus cavernosus gefunden. Bei Lebzeiten hatte sich die Mitbeteiligung des Sinus cavernosus durch Lidödem und Abducenslähmung geäußert. Dem Fall 20 steht der Fall 39 gegenüber. Auch hier enthüllte die Sektion ein Übergreifen der Thrombose vom Sinus sigmoideus auf den Sinus cavernosus, auch hier äußerte sich diese durch Auftreten von Lidödem und leichtem Exophthalmus; dagegen ergab die 3 Tage vor dem Tode vorgenommene einzige Augenspiegeluntersuchung normalen Augenhintergrund. Die Untersuchung wurde 1 Tag vor der Operation,

Digitized by Google

2 Tage vor dem in der Krankengeschichte notierten Auftreten des Lidödems vorgenommen; es fehlt also leider der Befund der beiden letzten Tage. Übrigens verlief die Krankheit innerhalb 3 Tage tödlich, so daß die Zeit für die Entwicklung von Veränderungen am Augenhintergrund zu kurz war.

Jansen hebt übrigens die Tatsache hervor, daß die 3 Fälle von Thrombose des Sinus cavernosus aus seiner Beobachtung selbst mit Vereiterung der Venae opht. sup. und des orbitalen Zellgewebes frei von ausgeprägten Veränderungen am Augenhintergrunde waren.

4. Hirnabszeß.

Unsere Tabelle enthält 14 Großhirn- und 12 Kleinhirnabszesse. Bei den Großhirnabszessen war der Augenhintergrund in 7 Fällen, also in der Hälfte verändert, und zwar wiesen die 8 uncombinierten Fälle 4, die 6 combinierten drei Veränderungen auf. Unter den 12 Kleinhirnabszessen befanden sich 9 Fälle mit Augenhintergrundsveränderungen, nur 3 Fälle mit normalem Fundus; diese Veränderungen bestanden unter 5 uncombinierten Fällen 4 mal, unter 7 combinierten 5 mal.

Es fanden sich also Opticusveränderungen bei den Großhirnabszessen in der Hälfte der Fälle, bei den Kleinhirnabszessen in der überwiegenden Mehrzahl; bei combinierten und nicht combinierten fast in demselben Verhältnis. Pitt sah gerade bei den Hirnabszessen die Neuritis optica nur selten, „neuritis is not common with Abscess". Hansen fand unter 12 Fällen von Großhirnabszeß in 6 Fällen, also ebenfalls in der Hälfte der Fälle Opticusveränderungen, dagegen unter 7 Fällen von Kleinhirnabszeß nur 2 mal Veränderungen.

Was die Art der Augenhintergrundsveränderung anbelangt, so fanden sich bei den uncombinierten Großhirnabszessen 2 mal leichte Gefäßveränderungen (Fall 15, 21), 2 mal ausgeprägte Stauungspapille (Fall 41, 60). In den beiden ersten Fällen, die nur leichte Veränderungen zeigten, bestanden Abszesse von ungewöhnlicher Ausdehnung. In Fall 15 war fast die ganze linke Hemisphäre in einen Abszeß umgewandelt; nur ein Hirnmantel von etwa 3 cm Dicke war erhalten. Die Untersuchung einen Tag vor der Operation ergab nur eine Schlängelung der Venen auf der Seite der Erkrankung; 3 Tage nach der Eröffnung des Abszesses beiderseits normaler Fundus. In Fall 21 erstreckte sich der Abszeß gleichfalls vom Schläfenlappen auf den Hinter-

Digitized by Google

hauptslappen; es wurde im Beginn nur starke Venenfüllung beobachtet, der sich nach der Operation ein Undeutlichwerden der Papillengrenzen zugesellte. Ein charakteristisches Beispiel für das Anwachsen der Veränderungen am Augenhintergrund nach erfolgreicher Operation bietet Fall 41.

Patientin wird zu einer Zeit ophthalmoskopiert, während der die ausgesprochensten Hirndrucksymptome bestehen; der Befund ergibt vollkommen normalen Augenhintergrund. Vier Tage nach Entleerung des linksseitigen Schläfenlappenabszesses zeigen sich an der Papille der Krankheitsseite leicht verwischte Grenzen; erst 1 Monat nach der Operation wird auf der ohrkranken Seite eine ausgeprägte Stauungspapille gefunden; 11 Tage später finden sich auch auf der anderen Seite stärkere Veränderungen; fast 3 Monate nach der ersten Untersuchung zeigten sich auf der Seite des Abszesses noch unscharfe Papillengrenzen, während die andere Seite zur Norm zurückgekehrt ist. Im Fall 66 ist die Stauungspapille erst 3 Monate nach der Eiterentleerung im Rückgehen begriffen.

In den 3 Fällen combinierter Großhirnabzesse bestanden folgende Veränderungen: In Fall 28 beiderseits Neuritis optica, in Fall 42 beiderseits Stauungspapille, in Fall 31 beiderseits starke Hyperämie der Papille und Netzhaut, Verwaschensein der Papillengrenzen. Es überwiegen also die schweren Veränderungen bei den Großhirnabszessen.

Die Kleinhirnabscesse zeigen bezüglich der Art der Veränderung folgende Verhältnisse.

Unter den uncombinierten Fällen fanden sich 2 mal Gefäßveränderung, partielles Verwaschensein der Papillengrenze (Fall 19, 70), 2 mal beiderseits Neuritis optica (Fall 67), beziehungsweise Stauungspapille (Fall 2).

Unter den combinierten Kleinhirnabszessen fanden sich 3 mal Neuritis optica, 2 mal auf beiden Seiten (Fall 3, 28), einmal auf der ohrkranken Seite (Fall 17), in 2 Fällen fanden sich Gefäßveränderungen und Verwaschensein der Papillengrenze (Fall 16, 61), in Fall 16 ziemlich stark entwickelt. Wir sehen auch hier wie bei den Großhirnabszessen ein Überwiegen der schweren Veränderungen am Augenhintergrunde.

Über die Bedeutung der Augenhintergrundsveränderungenbei Ohrkrankheiten ist auf Grund der mitgeteilten Befunde folgendes zu sagen. Es können intracranielle Erkrankungen jeder Art und jeder Aus-

Digitized by Google

dehnung die Ohrkrankheit begleiten, ohne daß es zur Entwicklung von Veränderungen am Augenhintergrunde kommt; normaler Augenhintergrund findet sich sogar häufiger. Andererseits ist das Vorhandensein von Opticusveränderungen bei der großen Seltenheit des Auftretens derselben bei reinen Mittelohr- oder Warzenfortsatzeiterungen ein bedeutsames Symptom für die Annahme eines Übergreifens des Krankheitsprozesses vom Mittelohr oder Warzenfortsatz auf die Organe des Schädels. Diese Annahme wird zur Gewißheit, wenn die zur Beobachtung gelangte Veränderung einen hohen Grad der Entwicklung zeigt, sei es in Form einer Neuritis optica oder Stauungspapille. Auf die Art der intracraniellen Erkrankung lassen sich aus den ophthalmoskopischen Befunden keine Rückschlüsse ziehen, es sei denn, daß man auf Grund der Häufigkeitsskala des Vorkommens von Fundusveränderungen bei den einzelnen Arten der innerhalb des Schädels verlaufenden Krankheiten gewisse Wahrscheinlichkeitsschlüsse zieht. Es wäre dann die Reihenfolge der auf Grund der konstatierten Augenhintergrundsveränderungen zu gewärtigenden intracraniellen Krankheiten folgende: 1. Kleinhirnabszeß, 2. Großhirnabszeß und Leptomeningitis purulenta, 3. Extraduralabszeß, 4. Sinusthrombose.

Was die Zeit des Auftretens der Augenhintergrundsveränderung betrifft, so folgt diese keiner Regel. Wir finden manchmal die ausgeprägte Veränderung als Frühsymptom der intracraniellen Affektion bisweilen bei noch fehlenden klinischen Erscheinungen wie im Fall 49; andererseits besteht oft das klinische Bild der Komplikation bereits in voller Deutlichkeit, während der Augenhintergrund normal ist. Die Operation entfernt den Eiterherd aus dem Körper, und nun beobachtet man erst eine Veränderung am Augenhintergrund, die sich bisweilen noch weiter entwickelt. Typen für ein solches Verhalten sind Fall 55, in dem die Neuritis optica sich 17 Tage nach der Operation entwickelt hat, und Fall 41.

Die Veränderungen entstehen meist in beiden Augen gleichzeitig, bisweilen bestehen sie längere Zeit nur auf der ohrkranken Seite und erreichen eine stärkere Entwicklung, ehe sie auch auf der anderen Seite in Erscheinung treten. Ein Beispiel dafür ist Fall 41, bei dem einseitig eine schwere Veränderung des Augenhintergrundes bereits 27 Tage bestand, ohne daß das andere Auge irgend welche Veränderungen bot; erst nach dieser Zeit kam es auch hier zu solchen.

In manchen Fällen bleibt die Opticusaffektion einseitig wäh-

Digitized by Google

rend der ganzen Krankheit; so bei dem in der 2. Gruppe (Fälle ohne pathologisch-anatomische Befunde) als dritten angeführten Fall, bei dem eine durch 3 Wochen hindurch fünfmal vorgenommene Untersuchung stets eine einseitig ausgebildete Neuritis optica bei normalem anderen Auge ergab. In diesem Fall spielte sich übrigens der Ohrprozeß auf der augengesunden Seite ab. Einseitige Entwicklung der Hintergrundsveränderung besteht auch in den Fällen 15, 16 und 17 stets auf der Seite der intracraniellen Affektion. Man wird also bei dem Vorfinden der Augenhintergrundsveränderung auf einer Seite wohl mit ziemlicher Sicherheit den Sitz der intracraniellen Affektion in die gleichseitige Schädelhälfte verlegen können. Das gilt aber nicht für die stärker veränderte Seite bei gleichzeitigem Bestehen der Augenhintergrundsaffektion auf beiden Seiten.

Zu erörtern wäre noch die Frage nach der Bedeutung der vorgefundenen Augenhintergrundsveränderung für die Prognose der das Ohrleiden komplicierenden intracraniellen Erkrankung. Eine Gegenüberstellung der geheilten und tödlich verlaufenen Fälle mit verändertem Augenhintergrund gibt darüber Aufschluß.

	Augenhintergrund	
Fälle mit tödlichem Ausgang	normal	verändert
47	29	18
Fälle mit Ausgang in Heilung	normal	verändert
29	17	12

Wir sehen, daß sich Augenhintergrundsveränderungen bei den Fällen mit günstigem Ausgang sogar noch um ein Geringes häufiger finden, als bei den tödlich endigenden. Das Auftreten einer Opticusveränderung im Verlauf einer intracraniellen Krankheit bedeutet also nicht unbedingt eine Wendung zum Bösen. Für die prognostische Bedeutung der Augenhintergrundsveränderungen ist vielleicht die Schwere derselben maßgebend. Eine vergleichende Zusammenstellung der günstig und ungünstig verlaufenen Fälle unseres Materials in Bezug auf die Art der Opticusaffektion ergibt folgendes Verhalten.

Fälle mit tödlichem Ausgang:

Unter 18 Veränderungen: 7 Gefäßveränderungen, 11 mal Neuritis optica oder Stauungspapille.

Digitized by Google

Fälle mit günstigem Ausgang:

Unter 12 Veränderungen: 5 Gefäßveränderungen, 7 mal Neuritis optica oder Stauungspapille.

Wir sehen, daß die Opticusveränderungen schwerer Art bei den Fällen mit ungünstigem Verlauf nicht öfter auftreten, als bei den in Genesung übergehenden. Eine Verschiebung dieser Zahlen bezüglich der Häufigkeit des Vorkommens hochgradig ausgebildeter Augenhintergrundsveränderungen zu gunsten der geheilten Fälle tritt ein, wenn man die Fälle der zweiten Gruppe (Ohrerkrankungen mit cerebralen Symptomen ohne pathologisch-anatomischen Befund) dazu rechnet. Die Schlüsse, die wir aus diesem Verhalten ziehen dürfen, gehen dahin, daß die Augenhintergrundsveränderungen über den Verlauf und Ausgang der intracraniellen Erkrankung keinen Aufschluß geben. Das Auftreten selbst der schwersten Veränderungen im Fundus oculi schließt einen günstigen Verlauf der Krankheit nicht aus.

Es sei mir am Schlusse gestattet, Herrn Geheimrat Professor Dr. Passow für die freundliche Überlassung des Materials meinen besten Dank auszudrücken.

Digitized by Google

V.

Bericht über den VI. Kongreſs der italienischen Gesellschaft für Otologie, Laryngologie und Rhinologie,

gehalten in Rom (25.—27. Oktober 1902). — Napoli, Pietrocola 1903

besprochen
von
Dr. E. Morpurgo (Triest).

Prof. Dionisio (Turin). Vorschlag einer neuen Behandlungsmethode gegen Ozaena und chronische Mittelohreiterungen mittelst verschiedener Lichtquellen. — Sonnenlicht, elektrisches Bogen- und Glühlicht, Acetylen- und Auersche Flammen kamen in Anwendung, und zwar auf verschiedene Weise, je nach der zu behandelnden Gegend geleitet und verstärkt. In 14 Fällen von Ozaena verschwanden nach 2—3monatlicher Behandlung Foetor und Krustenbildung; in einigen hielt die Heilung nach 6 Monaten an. — Von 5 Fällen von chronischer Mittelohreiterung, die den üblichen Behandlungsmethoden widerstanden hatten, wurden drei dauernd geheilt.

Prof. Egidi (Rom). Die nasale Chirurgie gegen die verschiedenen Formen der Stenosen. Redner beschreibt die befolgte Methode bei der Entfernung von Muscheln, Stacheln u. s. f. Er tamponiert nach dem Eingriffe und ließ selbst bis 8 Tage lang die Tampons liegen, ohne daß darauf Infektionen gefolgt wären. Auf diese Weise kommen sehr selten sekundäre Blutungen zur Beobachtung.

Bosio (Mailand). Die Zerstückelungsmethode beim hypertrophischem Nasenkatarrh, Entfernung der Muscheln, Cristae, Spinae und Polypen unter Anwendung von Cocain und Suprarenalextrakt.

Als Hauptvorteile der Methode werden die Hinweglassung der Nasentampons, Verhütung von Infektionen, postoperativen

Digitized by Google

Beschwerden und sekundären Blutungen hervorgehoben. Redner schildert weiter die Einzelheiten des Verfahrens. —

In der darauf folgenden

Discussion:

Poli hat seit zwei Jahren keine Tamponade angewendet. Nach der Operation kommen die Operierten auf 24 Stunden ins Bett. Nur in zwei Fällen mußte hinterher tamponiert werden. Die Gefahr von sekundärer Blutung sei übrigens übertrieben worden.

Tommasi erklärt sich hingegen für die Tamponade, die keine üblen Folgen nach sich zieht und vor Nachblutung schützt.

Gradenigo hält das Morcellement für eine barbarische Methode, die allerdings vor Blutungen schützt. Beim Operieren mit üblichen Instrumenten sei die Tamponade am Platze.

Dionisio und D'Ajutolo sind ebenfalls dieser Meinung.

Arslan tamponiert nur bei ambulatorisch vorgenommenen Eingriffen.

Nuvoli hält die Tamponade für unerläßlich.

Rugani (Florenz): Beitrag zur experimentellen Physiopathologie der Nasenatmung.

Redner hat folgende Momente bei Beurteilung der behinderten Nasenatmung berücksichtigt: Einfluß auf: 1. Atmung; 2. Blutkreislauf; 3. hämatologische Formel; 4. morphologisches Verhalten.

Ad 1. a) Bei Nasenstenose entspricht der Respirationstypus einer langsam verlaufenden Asphyxie; b) die Mundatmung ersetzt nur unvollkommen die Nasenatmung.

Ad 2. a) Die Pulscurve entspricht bei freier sowie bei verlegter Nasenpassage dem Respirationsrhythmus; b) die Pulsfrequenz ist geringer bei den Hunden, denen die Nasenöffnungen suturiert worden sind; c) die Form der Pulscurve bietet keine Veränderung.

Ad 3. Man findet teils einen Zustand von Hypoxygenation der Blutbeschaffenheit (herabgesetzte Neigung der roten Blutkörperchen Farbstoffe zu fixieren, tiefe Veränderungen des morphologischen Verhaltens und verminderte Zahl derselben), teils die Erscheinungen einer langsam verlaufenden Asphyxie (Auftreibung der roten Blutzellen, verspätete Gerinnung u. s. f.).

Ad 4. Abgesehen von einigen Veränderungen, die nur dem Adenoidtypus beim Menschen eigentümlich sein können, ließen sich an den Versuchstieren manche Erscheinungen feststellen, die dem Adenoidismus entsprechen. —

Digitized by Google

Poli (Genua). Über den physiologischen Wert der Mund- und Nasenatmung.

Es wurde an einem tracheotomierten Patienten eine größere Versuchsreihe angestellt, aus welcher Redner folgende Schlüsse zieht: 1. der physiologische Wert der Mundatmung steht tiefer im Vergleiche zur normalen Nasenatmung; 2. die Mundatmung ist weniger tief, weniger häufig und rhythmisch als die Nasenatmung. Dadurch kommt es zu einer Herabsetzung der Lungenventilation in der Zeiteinheit, zu Erscheinungen von Stauung in dem großen und kleinen Blutkreislauf, hier und da zu krankhaften Reflexerscheinungen, die möglicherweise mit der Störung der normalen respiratorischen Selbststeuerung in dem Bulbärcentrum zusammenhängen.

Masini (Genua). Vorstellung eines Falles von congenitalem Mangel der Nasengruben, zugleich ein Beitrag zur Physiopathologie der Nasenmundatmung.

Redner betont die Tatsache, daß in diesem Falle trotz der unmöglichen Nasenatmung es doch nicht zur Ausbildung des adenoiden Typus kam, und findet darin eine Stütze für seine Annahme, daß wohl nicht das Atmungshindernis, sondern eine Alteration der inneren Sekretion der Rachenmandeln als Ursache der verschiedenen Adenoidsymptome anzusehen sei.

Discussion.

Ostino bekämpft die Annahme Masinis.

Gradenigo will der inneren Sekretion der Mandeln keinen besonderen Wert beimessen, da selbe doch nur gewöhnliche Lymphdrüsen sind. — Grazzi erklärt sich in demselben Sinne.

Ostino (Florenz): Nystagmus nasalen Ursprungs.

Vortragender unterscheidet drei Grade von Nystagmus, und zwar den spontanen, den durch Abduktion und Adduktion, den durch Abduktion und leichte Rotation der Bulbi nach oben hervorgerufenen Nystagmus. Wenn man darauf achtet, wird man Nystagmus bei Ohraffektionen häufiger, als angegeben wird, finden. Bei Nasenerkrankungen hat Vortragender 4 Fälle von Nystagmus beobachtet, und zwar 2 mal spontan, 2 mal bei forcierter Abduktion der Augäpfel entstehend. Die Nasenerkrankung bestand in der spontanen Form in starker Deviation des Septums infolge vorausgegangenen Knochenbruches; durch Cocainisierung verschwand der Nystagmus; im zweiten Falle handelte es sich um ein Angioma fibrosum der unteren Nasenmuschel,

Digitized by Google

durch dessen Berührung Nystagmus ausgelöst wurde. — In den zwei Fällen der anderen Form waren eine syphilitische Erkrankung, resp. Nasenpolypen vorhanden. — Diese Beobachtungen würden für die Annahme sprechen, daß die Wurzeln des Trigeminus mit dem Oculomotorius in Verbindung treten.

Nuvoli (Rom): Die Physiologie des Mittelohres mit Bezug auf die Chirurgie des trockenen Katarrhs.

Vortragender, die neueren Theorien von Kleinschmidt, Secchi und Zimmermann erwähnend, hält an der alten mechanischen Theorie von Helmholtz-Politzer fest. Die vermeintlichen Erfolge intratympanaler Eingriffe, insbesondere der Exenteratio c. t. mit Mobilisierung des Stapes hält er für geringfügig. Nach seinen physikalisch-akustischen Versuchen kommt der Hörakt nach jener Operation durch moleculäre Bewegung der Hörkapsel zustande, die er „Vibrazione per influenza" nennt, wie man an gleichgestimmten Stimmgabeln und Saiten beobachtet. Die dabei eintretende Drucksteigerung, resp. Verminderung im Labyrinthe und die dadurch hervorgerufenen Strömungen in der Labyrinthflüssigkeit führen zu wichtigen Druckänderungen (Bewegung) in der Richtung des runden Fensters. Hier und da wird durch die Exenteratio c. t. der Hörakt auf diese Weise günstig beeinflußt, ohne daß es jedoch möglich wäre, dies vorauszusagen. Noch weniger ersichtlich ist die Leistungsfähigkeit des stehen gebliebenen, wenn auch beweglich gemachten Steigbügels. Nach Vortragendem dürften die Bewegungen dieses Knöchelchens die Vibrazione per influenza stören, wenn die Verdichtungs- und Verdünnungsphasen nicht zusammentreffen. Mit Rücksicht auf die akustisch ungünstig gelegene Stapesplatte gegenüber den durch den Meatus ext. einfallenden Schallwellen wird es mitunter bei der Exenteratio geschehen, daß die Einfallsrichtung geändert wird und dadurch ein besseres Hören erfolgt. Alles in allem hält Vortragender die Gegend des runden Fensters für chirurgische Eingriffe mehr erfolgversprechend als die bisher betretenen Wege.

Mancioli (Rom): Die akuten Mittelohrentzündungen in Italien.

Vortragender hat seiner Arbeit die Fälle von akuter oder akut gewordener Mittelohrentzündung, die in der italienischen Armee aus den Jahren 1888—1899 beobachtet wurden, zusammengestellt und zieht daraus folgende Schlüsse: 1. Diese Entzündungsform zeigt sowohl auf die absolute Zeit verteilt als auch

Digitized by Google

innerhalb eines Jahres ein cyklisches Verhalten. 2. Der Cyklus zeigt ein Maximum alle 4 Jahre, die Exacerbationen während des Jahres fallen auf den Anfang des Frühlings und, wenn auch weniger markiert, auf den Herbstbeginn. 3. Die mehr belasteten Zonen befinden sich an den äußersten Grenzprovinzen Italiens und im Westen; die Gegenden von Mittelitalien (mit Ausnahme von Rom und Perugia) geben eine Zahl von Fällen, die unter dem Medium steht. 4. Die chronischen Formen kommen am häufigsten dort vor, wo die akuten weniger zahlreich sind.

Ferreri (Rom): Über das Hörvermögen nach chirurgischen Eingriffen am Schallleitungsapparate [1]).

Gavello (Turin): Fälle intratympanaler Chirurgie; neue Versuche von Excision des Trommelfells mit persistenter Perforation.

Verfasser hat an zwei Fällen von trockenem Mittelohrkatarrh und an zwei von abgelaufenen Mittelohreiterungen operative Eingriffe vorgenommen, und zwar an ersteren Hammer und Trommelfell entfernt, am dritten extrahierte er die M. tymp., Hammer und Amboß, am vierten wurde auf einem Ohre der Hammer entfernt, auf dem anderen nur paracentesiert. In allen Fällen kam es zu einer sofortigen Besserung des Gehörs. Mit der Regeneration der Membran verschwand jedoch letztere, und nur in einem Falle war der Erfolg andauernd. Verfasser meint, daß die bisherigen Mißerfolge darauf zurückzuführen sind, daß die Regeneration der Membran bis jetzt nicht verhindert werden kann, und daß die tieferen wichtigen Gegenden der Labyrinthfenster nicht leicht und ausgiebig zu erreichen sind.

Poli (Genua): Cystische Bildungen im äußeren Gehörgange. Aus den Resultaten der histologischen Untersuchung schließt Vortragender auf Entstehung derselben aus dem secernierenden Epithel der Ceruminaldrüsen, und hebt dabei die Unterscheidungsmerkmale von Cysten hervor, die aus Talgdrüsen hervorgehen.

Ostino (Florenz): Tuberkulöse Ulceration des äußeren Gehörganges.

An einem 27jährigen Patienten, aus tuberkulöser Familie stammend, seit Kindheit mit linksseitiger Otorrhoe behaftet, kam es in letzter Zeit zu blutigem Sekret und Schmerzen in der entsprechenden Kopfhälfte. Im linken Gehörgang obturierende kuglige, rotgefärbte Geschwulst mit glatter Oberfläche. Nach

1) In diesem Archiv, Bd. LIX, S. 148 schon berücksichtigt. Ref.

Digitized by Google

Entfernung derselben zeigt die hintere obere Wand, hart am Margo tymp. eine rundliche Ulceration mit zackigem Rande; der Knochen nicht bloßliegend.

Die bakteriologische Untersuchung ergibt fast eine Reinkultur von Tuberkelbacillen. Die Geschwulst selbst bietet den Charakter eines Fibroms, jedoch findet man daran eine Höhle mit lymphoiden Zellen. — Auf Kauterisation mit Trichloressigsäure Abheilung des Geschwüres. Nach 3 Wochen wieder Sekretion; ein Geschwür an der hinteren unteren Wand in der Nähe der äußeren Ohröffnung. Wieder massenhaft Tuberkelbacillen. Trichloressigsäure. Dauernde Heilung. — An Lunge, Nase, Rachen, auch Brust nirgends krankhafte Veränderungen nachweisbar. — Verfasser betont die große Seltenheit von primärem Auftreten tuberkulöser Geschwüre im äußeren Gehörgange.

Lunghini (Siena): Sarkom des äußeren Ohres. Der Fall kam bei einer 58jährigen Patientin vor. Die Geschwulst saß breit der unteren Wand der inneren Hälfte des äußeren Gehörganges des rechten Ohres auf, obturierte und secernierte aber nicht. Patientin wollte in den operativen Eingriff nicht einwilligen. Erst als Facialisparese auftrat, entschloß sie sich zu derselben. Die Radicaloperation räumte das sehr ausgebreitete Neoplasma aus. — Eigentliche Recidive waren noch nicht erfolgt, aber es bestand später totale Taubheit, Facialisparalyse, verminderte Empfindung von Seite des V. Paares, Parese des XII. Paares rechterseits mit Hemiatrophie der Zunge; häufig Speichelfluß. — Vortragender betont die Seltenheit des Sarkoms des Ohres und bringt aus der Literatur eine Zusammenstellung von 27 Fällen, und zwar 6 der Ohrmuschel, 7 des Gehörganges, 12 des Cav. tymp., 1 des inneren Gehörganges, 1 der Tuba.

Calamida und Bovero (Turin): Über die Emissaria petrosa und petrosquamosa. Es werden viele Schläfenbeine und Photographien demonstriert. Die Untersuchungen erstreckten sich auf 2200 Schläfenbeine der verschiedenen Säugetiere. Die Autoren klassifizieren die Kanäle nach ihrer Lage, und zwar unter dem Jochbein befindliche, über der Linea temporalis ausmündende, und im hinteren Teile der Fossa temporo-maxillaris liegende. Mit dem Alter nehmen dieselben an Zahl und Weite ab. Hervortretende Differenzen zwischen rechter und linker Seite wurden nicht beobachtet.

Tommasi (Lucca): Differentialdiagnose und Behandlung der Periostitis mastoidea.

Digitized by Google

Vortragender hebt die Schwierigkeit der Differentialdiagnostik hervor und rät zur Wiederaufnahme des Wildeschen Schnittes.

D'Ajutolo (Bologna): Akute fungöse Mastoiditis mit Spasmus des Orbicularis und Abducensparese derselben Seite. Nach der Operation verschwand der Spasmus bald, während die Parese des Abducens langsam zurückging.

Grazzi (Pisa): Beitrag zum Lupus des Ohres. Vortragender hebt die kolossale Größe der Geschwulst, besonders am Lobulus, hervor. Nach einem Jahre, Patient noch recidivfrei.

Garzia (Neapel): Epitheliom der Ohrmuschel. Der erste Fall, 53 Jahre alt, 5 Jahre nach der Operation ohne Recidiv; der zweite, 34 Jahre alt (für diese Erkrankungsform ungewöhnliches Alter), ist ebenfalls nach $1\frac{1}{2}$ Jahre gesund geblieben.

Gradenigo (Turin): Wie kann man in wirksamer Weise in der Praxis die Ausübung unserer Specialität regulieren? (Die interessanten Betrachtungen können nur in extenso gegeben zur Wirkung kommen und mußten hier ausbleiben; wir verweisen auf das Original. Ref.)

Anmerkung. Es sind hier fast alle otologischen und einige rhinologische Fälle berücksichtigt worden. Die vielen laryngologischen und andere rhinologische, die mit der Otologie nur lose zusammenhängen, mußten wegbleiben. Ref.

Digitized by Google

VI.

Zur Entstehung der Eiterung im Recessus hypotympanicus.[1]

Von
Kretschmann, Magdeburg.

Schon mehrfach[2]) habe ich Gelegenheit gehabt, in den Verhandlungen der otologischen Gesellschaft die Verhältnisse im unteren Paukenhöhlenraum, sowohl was die normale Anatomie, wie auch die pathologischen Veränderungen betrifft, zum Gegenstand einer Besprechung zu machen. Die Erkrankungen, über welche ich damals berichtete, — es waren mehrfach destruierende Prozesse dabei — hielt ich für ausgegangen von der Oberfläche nach der Tiefe dergestalt, daß zuerst die Schleimhaut ergriffen war, daß es zur Geschwürsbildung der Schleimhaut kam und daß daran sich das Knochengeschwür mit größerer oder geringerer Vernichtung von Knochensubstanz anschloß. Dieser Vorgang scheint auch von den Autoren, welche über pathologische Befunde im Rec. hypot. berichten, als der gewöhnliche angenommen zu werden. Nun haben mich aber einige Befunde gelehrt, daß die Erkrankung des unteren Paukenraumes erfolgen kann durch den Einbruch cariöser Prozesse, die in der unmittelbaren Nachbarschaft sich abspielen, in jenen Raum. Die Vorgänge lassen sich am einfachsten an der Hand von Krankengeschichten illustrieren, und deshalb gestatten Sie mir eine solche, welche die betreffenden Verhältnisse sehr klar veranschaulicht, mitzuteilen.

Otto Sch., 12 Jahre alt, leidet seit dem 6. Lebensjahre an linksseitiger Mittelohreiterung, die nach einer Erkältung entstan-

1) Als Vortrag bestimmt für die Verhandlungen der otologischen Gesellschaft zu Berlin. 1904.

2) Verhandlungen der otologischen Gesellschaft. 1895. S. 6. 1897. S. 175.

Digitized by Google

den sein soll. Anfangs eiterten beide Ohren, jedoch hörte nach Jahresfrist das rechte auf. Im linken zeigte sich in den letzten Monaten ein Gewächs, daß die Eltern veranlaßte, ärztliche Hilfe aufzusuchen. Schmerzen sind nicht vorhanden gewesen, ebensowenig hat er an irgend welchen schwereren Krankheiten gelitten. Auf dem rechten Ohre fanden sich die Anzeichen einer abgelaufenen Mittelohreiterung. Links war der Gehörgang von einem Polypen obturiert. Unter Anwendung von Cocain und Suprarenin wurde der Polyp abgetragen. Die durch das Nebennierenextrakt hervorgerufene Ischämie war so vollkommen, daß man einen Trommelfellrest mit dem Proc. brevis erkennen konnte.

Hinten unten waren die Reste des Polypen gelagert. Da in der nächsten Zeit die Massen nachwuchsen und da der Fötor nicht aufhörte, wurde die Radicaloperation vorgenommen, die gleichzeitig die Freilegung des Rec. hypotympanicus beabsichtigte. Nachdem die laterale Wand des Warzenfortsatzes entfernt war, präsentierte sich ein länglicher Hohlraum, der seine größte Ausdehnung in vertikaler Richtung aufwies und bis in die Spitze des Proc. mastoid. reichte. Seine Wandungen waren schwärzlich verfärbt, Eiter und Granulationen enthielt er nicht, wohl aber drei Knochensequester von der Größe einer Linse.

Mit dem Antrum war eine Verbindung nicht nachweisbar, dagegen führte an dem unteren Pole der Höhle ein Fistelgang nach vorn, und die Sonde drang durch ihn in den hinteren Abschnitt des erheblich vergrößerten Rec. hypotympanicus, wie sich mittelst einer zweiten durch den Gehörgang in den Recessus eingeführten Sonde nachweisen ließ. Es wurde nun das Antrum aufgedeckt, das weder frische noch alte Spuren einer Erkrankung zeigte, die hintere Gehörgangswand entfernt, die Pars ossea reseciert, die untere Gehörgangswand mit der Fraise abgetragen, bis der Recessus genügend frei lag und der Trommelfellrest nebst den beiden Gehörknöchelchen excidiert. Letztere erwiesen sich als nicht erkrankt.

Der Operationsbefund zeigte also hier eine Nekrose im Warzenfortsatze, deren Bett mit dem Rec. hypot. in Communication stand, dagegen mit dem Antrum keine Verbindung hatte. In letzterem und im Recessus hypotympanicus waren Spuren früherer Erkrankungen nicht zu ermitteln. Jedenfalls waren chronische Vorgänge dort, die ja doch wohl Spuren ihrer Tätigkeit hinterlassen haben würden, mit einiger Sicherheit auszuschließen. Es fragt sich nun, hat die Erkrankung des unteren

Digitized by Google

Paukenraumes zuerst stattgefunden und ist von hier aus die Nekrose in den pneumatischen Zellen des Warzenfortsatzes erfolgt, ist der Prozeß den umgekehrten Weg gegangen, oder sind die Erkrankungen beider Regionen gleichzeitig entstanden?

Berücksichtigen wir, daß die Höhle im Warzenfortsatz weder Granulationen noch Eiter, sondern nur mehrere wenig angenagte Sequester enthielt, daß ihre Wandungen braunschwärzlich verfärbt waren, so müssen wir daraus schließen, daß die Vorstadien, welche der Sequesterbildung voraufzugehen pflegen, das Wachsen von Granulationen und die Produktion von Eiter abgelaufen waren, daß eine Erschöpfung des lebenden Gewebes in dem Bestreben, sich des abgestorbenen zu entledigen, eingetreten war. Im unteren Paukenraum waren dagegen noch aktive Vorgänge zu konstatieren, wie die schnell wachsenden Granulationen bezeugten. Hiernach ist die Annahme gerechtfertigt, daß zuerst im Warzenfortsatz sich ein Krankheitsherd gebildet hat, der nach abwärts geschritten und in den unteren Paukenraum gelangt ist.

Ob der Krankheitsprozeß ursprünglich hier von der Schleimhaut auf dem Wege der Submucosa des Periostes und Knochens in das Innere des Warzenfortsatzes gelangt ist, ob er mit anderen Worten ein regionärer war, oder ob er gleich von Haus aus als ein ossaler auf dem Wege der Blutbahn entstandener aufzufassen ist, wofür die Art des Befundes, der sehr an einen osteomyelitischen Herd erinnert, sprechen könnte, das soll hier, als für unser Thema nicht in Betracht kommend, nicht diskutiert werden.

Es mag genügen, daß wir aus dem Bilde, welches der Operationsbefund darbot, ersehen, daß cariöse Prozesse des Recessus hypotympanicus nicht allein auf dem häufigsten Wege von der Schleimhaut aus, sondern auch auf retrogradem vom Knochen her stattfinden können.

Auf Grund dieser Erkenntnis wird es nun unsere Aufgabe sein, in Fällen, wo die Anzeichen auf einen destruierenden Prozeß im Rec. tympanicus weisen, der Nachbarschaft dieses Raumes die nötige Aufmerksamkeit zu teil werden zu lassen, da hier die Wurzel des Übels liegen kann und hier auch ausgerottet werden muß. In dem Gebiete der Mittelohrräume ist ja das Übergreifen von Erkrankungsprozessen von einer Region in die andere mit Durchbrechung knöcherner Scheidewände ein verhältnismäßig nicht seltener Vorgang. Am häufigsten findet sich dieser Vorgang zwischen Antrum und äußerem Gehörgang, und solche Fälle, in denen es zu einer breiten Communication zwischen

Digitized by Google

diesen beiden Räumen und zu einer schließlichen Spontanheilung gekommen war, sind die Veranlassung geworden, durch operative Entfernung der Knochenpartien zwischen Gehörgang und Antrum, wie sie jetzt bei der Radikaloperation geübt wird, den natürlichen Vorgang nachzuahmen und so eine sichere Heilung eitriger Prozesse im Antrum und dessen Umgebung zu erzielen. Ebenso finden sich Durchbrüche durch die Pars ossea der äußeren Paukenhöhlenwand in den Gehörgang, veranlaßt durch destruktive Prozesse im Recessus epitympanicus. Demnach kann es nicht verwundern, wenn auch vom Recessus hypotymp. aus Durchbrüche in die Nachbarschaft, oder wie es in unserem Falle mit größter Wahrscheinlichkeit der Fall war, von den benachbarten Zellen des Warzenfortsatzes in den Rec. hypotymp. stattfinden. Daß sich der letztere Vorgang in unmittelbarer Nähe des N. facialis abgespielt haben wird, ist in Berücksichtigung der anatomischen Verhältnisse kaum zu bezweifeln, und es ist ein besonders glücklicher Umstand, daß bei unserem Kranken eine Läsion des Nerven weder bei der Entwicklung der Erkrankung noch bei der Operation aufgetreten ist.

Digitized by Google

VII.

Experimentelle Untersuchungen zur Kenntnis der Wirkung des Natrium salicylicum und des Aspirins auf das Gehörorgan [1].

Von

Privatdocent Dr. **Heinrich Halke**, Berlin.

(Mit Tafel I.)

Die klinische Beobachtung der Nebenwirkungen der Salicylsäure auf das Gehörorgan führte frühzeitig zu experimentellen Untersuchungen über die Art ihrer Entstehung, weil die klinischen Untersuchungsmethoden einen genaueren Aufschluß hierüber nicht zu bringen vermochten, und anatomische Befunde zu erheben sich höchst selten Gelegenheit fand. Klinisch war bald nach der Einführung der Salicylsäure festgestellt worden, daß bei verschieden großen Dosen und verschiedener Dauer der Verabreichung die Salicylsäure und das Natrium salicylicum Ohrgeräusche, Schwerhörigkeit und Schwindel verursachen können, für die der otoskopische Befund keine Erklärung ergab, wohl aber die Untersuchung mittels Stimmgabeln, welche eine Verkürzung der Kopfknochenleitung, und damit im allgemeinen eine Alteration des nervösen Apparates anzeigte, ohne daß die Art derselben klinisch genauer hätte festgestellt werden können.

Unter diesen Umständen suchte man bald die klärende Ergänzung der klinischen Beobachtung durch das Tierexperiment zu erlangen.

Die ersten Untersuchungen nach dieser Richtung unternahm Kirchner (2) [2], dessen Methodik auch von den ihm nachfolgenden Untersuchern geübt wurde, und die deshalb ausführlicher

1) Nach einem in der Berliner otologischen Gesellschaft am 3. Mai 1904 gehaltenen Vortrage.

2) Die eingeklammerten Ziffern beziehen sich auf das Literaturverzeichnis am Schlusse dieser Arbeit.

Digitized by Google

hier angeführt werden muß, weil ihre Ergebnisse bis heute für die Anschauung über die Nebenwirkungen der Salicylsäure auf das Ohr maßgebend geblieben sind. Er brachte Kaninchen und Katzen 2 g, Hunden 3—5 g, Meerschweinchen und Mäusen 0,5 g Natrium salicylicum pro die durch Schlundsonde oder subkutan bei, und die Tiere gingen nach 1—2 Wochen gewöhnlich unter Krämpfen, Lähmungserscheinungen und starker Dyspnoe zugrunde. Die Sektion ergab folgendes: Die Gefäße der Dura und Pia waren stark gefüllt, in der Paukenhöhle fanden sich punktförmige Blutungen an den verschiedensten Stellen der Schleimhaut, nicht immer gleichzeitig beiderseits. Eine spätere Untersuchung Kirchners (3) ergänzte die erste durch mikroskopische Befunde; es fanden sich außer praller Füllung der Blutgefäße des Labyrinths Blutungen im perilymphatischen Gewebe der häutigen Bogengänge und im Ductus cochlearis der Schnecke.

Aus diesen Befunden schloß Kirchner, daß die Salicylsäure das Gehörorgan dadurch schädige, daß sie Hyperämien und Blutungen in demselben hervorrufe; die ersteren verursachten nach seiner Ansicht vorübergehende, die letzteren könnten dauernde Funktionsstörung zur Folge haben. Die Ohrgeräusche bei zu großen Salicylgaben und die Schwerhörigkeit schienen damit ebenso befriedigend erklärt wie dauernde Taubheit, welche, wenn auch sehr viel seltener, beobachtet wird.

Doch schon bei der ersten Besprechung der Kirchnerschen Arbeit durch Jacoby (4) wurden Zweifel erhoben, die später auch von Gradenigo, Moos und Politzer geteilt wurden, daß durch die Versuchsanordnung Kirchners nicht einwandfrei erwiesen sei, daß die Salicylsäure und nicht etwa die agonale Suffokation die post mortem festgestellten Blutungen im Gehörorgane verursache. Durch diese Controverse sah sich Grunert (5) veranlaßt, eine Klärung der Frage dadurch zu versuchen, daß er eine Maus und eine Taube durch Strangulation tötete. Er fand danach Blutungen in den perilymphatischen Räumen des Labyrinths, in der Scala tympani, am runden Fenster und im Meatus auditorius internus und schloß daraus, daß Erstickung zwar Blutungen im Gehörorgan hervorrufen könne, daß aber die von Kirchner nach Salicyl unter anderem auch im Ductus cochlearis beobachteten Blutungen bei der Erstickung seiner Tiere nicht gefunden worden seien; an dieser funktionswichtigsten Stelle aber riefen sie gerade die Hörstörungen hervor, während seine nach Strangulation gefundenen Blutungen an belanglosen

Digitized by Google

Stellen aufgetreten seien. Diesen Unterschied in der Lokalisation der Blutungen sah Grunert als möglicherweise charakteristisch für die Einwirkung von Erstickung und Salicylsäurevergiftung an und hielt deshalb sein Untersuchungsergebnis eher für eine Bestätigung der Kirchnerschen Anschauung. Indessen haben die Untersuchungen Alexanders (10) an Tieren, die mit Chloroform getötet waren, es höchst wahrscheinlich gemacht, daß auch Blutungen in den endolymphatischen Raum Folgeerscheinungen der Suffokation bezw. agonale Erscheinungen sein können. Doch wäre auch hierdurch die Kirchnersche Anschauung nicht widerlegt, zumal sie Wirkungen auf das Gehörorgan annahm von der Art, wie sie auch sonst im Körper durch die toxische Einwirkung der Salicylsäure — im Gegensatz zum Chinin — bekannt geworden sind, als Blutungen aus dem Magen, dem Darm, der Gebärmutter, der Blase, den Nieren und der Nase (Lewin [7]). Außerdem sind für Ohrgeräusche Hyperämien des Gehörorgans nach der heutigen Anschauung die sehr oft beobachtete Veranlassung.

So ist diese Lehre über die Ursachen der Nebenwirkungen der Salicylsäure bis heute ziemlich allgemein anerkannt geblieben.

Bei der Einführung des Aspirins nun wurde dessen geringere Giftigkeit gegenüber dem Natrium salicylicum betont, und dies legte mir seiner Zeit den Gedanken nahe, experimentell den Nachweis zu versuchen, ob entsprechende Dosen Aspirin auch am Gehörorgan weniger leicht Störungen verursachen, die sich ja nicht bloß durch die Möglichkeit eines dauernden Nachteils für das Organ, sondern auch dadurch unangenehm fühlbar machen, daß sie den Arzt zum Aussetzen des im Augenblick erwünschten Arzneimittels zwingen.

Die Ergebnisse meiner damaligen, nach der Methode Kirchners angestellten experimentellen Untersuchungen habe ich in einer unter meiner Leitung auf der Ohrenklinik der Königlichen Charité durch Kosteljanetz (6) gefertigten Arbeit kurz mitgeteilt. Ich fand zwar, daß die Tiere etwas länger Aspirin als Salicyl bis zum tödlichen Ende vertragen, aber in Bezug auf den endgiltigen Einfluß auf das Ohr, soweit er bei Tierexperimenten überhaupt festgestellt werden kann, da die klinischen Erscheinungen nicht zuverlässig zu beobachten sind, sah ich keinen Unterschied gegenüber der Salicylsäure: Hyperämien und kleine Blutungen in Paukenhöhle und Labyrinth blieben auch bei Aspirin nicht aus.

Digitized by Google

Diese Untersuchungen von neuem aufzunehmen im Zusammenhange mit Experimenten zur Klarstellung der Salicylsäurewirkung auf das Gehörorgan veranlaßte mich, die vortreffliche Arbeit von Wittmaack (8), auf die mich Herr Geh. Rat Schwabach freundlichst aufmerksam machte, der meine kurze Mitteilung über die früheren Aspirinversuche kannte. Wittmaack hatte die gleichen Zweifel an der Kirchnerschen Deutung von Blutbefunden am Gehörorgan mit Chinin vergifteter Tiere zum Anlaß experimenteller Untersuchungen genommen. Er suchte zunächst den Einwand, daß bei Tieren, die mit Chinin vergiftet waren, im Gehörorgan gefundene Blutungen durch Suffokation hervorgerufen seien, dadurch auf seine Berechtigung zu prüfen, daß er die Tiere vor dem Eintritt des Exitus zu einer Zeit aber, wo sichtlich schon die Giftwirkung sich geltend gemacht hatte, tötete. Zugleich machte er auf eine Tatsache aufmerksam, die leicht zur Mißdeutung der Blutbefunde post mortem Anlaß geben kann: Bei der Herausnahme des Schläfenbeins aus dem Schädel werden durch die Trennung des Acusticus vom Gehirn und durch die Eröffnung der Paukenhöhle zu Fixierungszwecken kleinere und größere Blutgefäße durchschnitten, welche am soeben eingegangenen Tier noch bluten; dabei kann es nicht ausbleiben, daß in der Pauke wie im Meatus auditorius internus und von hier ausgehend im Vestibulum, der Schnecke und den Bogengängen Blutungen gefunden werden, die man bei Nichtbeachtung dieser Entstehungsmöglichkeit leicht falsch deuten kann. Um dies zu verhindern, legte Wittmaack möglichst den ganzen Schädel so lange in die Fixierungsflüssigkeit, bis das nicht mehr flüssige Blut eine ungestörte Trennung des Schläfenbeins von seiner Umgebung zuließ.

Ich habe unter Beachtung dieser Fehlerquellen die gleiche Versuchsanordnung angewandt und sie für meine Zwecke nach mehreren Richtungen erweitert.

Erstens schien es mir notwendig, die Wirkung der Suffokation und der Krämpfe auf das Gehörorgan nicht bloß bei Salicyltieren auszuscheiden durch Tötung vor dem agonalen Stadium, sondern auch durch eine gesonderte Versuchsreihe die Erstickungs- und Krampfwirkungen an sich auf das Ohr rein zu studieren, andererseits bei den Salicyltieren die Dyspnoe der Agone auszuschalten durch künstliche Respiration bis zum Exitus, was ich mittelst eines Atmungsapparates, der, elektrisch betrieben, mit dem tracheotomierten Tier verbunden wurde, erreichen konnte

Digitized by Google

Ferner ergaben sich im Laufe der Versuche Befunde von Blutungen und Pigmentbildung in den verschiedensten Abschnitten des Ohres, deren Erklärung auf keine der genannten und bisher allein angenommenen Ursachen zurückzuführen war, so daß die Möglichkeit geprüft werden mußte, ob nicht auch ohne diese experimentellen Einwirkungen auf andere Weise beim gesunden Tiere Blutungen im Gehörorgan entstehen können, die eine Fehlerquelle bei der Deutung pathologischer Verhältnisse werden könnten. Deshalb tötete ich eine Anzahl gesunder Tiere, Kaninchen, Meerschweinchen und Hunde, ohne jede medikamentöse vorherige Beeinflussung und unter Vermeidung aller durch Dyspnoe und Krämpfe hervorgerufenen Schädigungen, durch Decapitation, und untersuchte so 16 Gehörorgane auf etwaige zu unserem Thema in Beziehung stehende Veränderungen, vor allem auf Blutungen und Pigmentbildungen.

Unter Berücksichtigung aller oben erörterter Erwägungen habe ich die Versuche unter der nachstehend ausgeführten Anordnung angestellt, um zu erweisen, ob das Salicyl durch Hyperämie und Blutungen die Störungen am Gehörorgan hervorrufe, eventuell wodurch es sonst seine schädigende Wirkung ausübe.

Zugleich habe ich durch Aspirinverabreichung meine früheren Versuchsergebnisse über dieses unter den angeführten Kautelen kontrolliert.

Die Versuche sind an Kaninchen, Meerschweinchen und Hunden, zusammen 40 Tieren, angestellt, von denen 3 infolge intercurrenter Erkrankungen ausgeschieden werden mußten, so daß 74 Gehörorgane von 37 Tieren zur Untersuchung kamen; dafür fiel eins für unsere Zwecke fort, weil sich in der Paukenhöhle eitriges Sekret infolge einer Otitis media fand (Reihe IV, 8). Es waren große Untersuchungsreihen notwendig, weil individuelle Verschiedenheiten und Zufälligkeiten nur so möglichst sicher erkennbar werden konnten, welche bei den bisherigen widersprechenden Resultaten wohl eine Rolle gespielt haben konnten.

Die Salicyltiere sind teils durch einmalige große Dosen vergiftet worden, teils nach Verabreichung kleinerer Dosen über längere Zeit. Sie wurden kurz vor dem voraussichtlich eintretenden Exitus durch Decapitation oder Durchschneidung der großen Halsgefäße getötet, wenn sie nicht unbeobachtet eingegangen waren (Reihe III). Als Mittel zur Untersuchung der Einwirkung von Krämpfen benutzte ich das Strychnin (Reihe II).

Digitized by Google

Möglichst sofort nach eingetretenem Tode wurde der Kopf, nachdem das Gehirn vom Foramen magnum aus vorsichtig freigelegt war, mehrere Stunden in 20proz. Formalin gelegt und erst danach das Schläfenbein herausgenommen; bei einer Anzahl von Tieren wurden die Paukenhöhle und Schnecke auf der einen Seite frisch eröffnet.[1])

Die Präparate wurden nach der Fixierung in Formalin, in Formalin-Salpetersäurelösung (2—5proz.) entkalkt und teils in Celloidin, teils in Paraffin eingebettet. Sie wurden in Serienschnitte zerlegt und in Hämatoxylin-Eosin oder in Carmin gefärbt.

Die Einzelheiten der Versuche ergeben folgende Protokolle.

Reihe I.

Durch Decapitation getötete gesunde Tiere.

Von 3 Kaninchen, 3 Meerschweinchen und 2 Hunden zeigte sich nur bei einem Kaninchen eine punktförmige Blutung am Boden der rechten Pauke, sonst war an diesen 16 gesunden Gehörorganen weder makroskopisch noch mikroskopisch in der Paukenhöhle oder im Labyrinth eine Blutung vorhanden. Pigment war in den Labyrinthen an allen Stellen, an denen es normalerweise gefunden wird (Nervus acusticus, Cristae acusticae, im perilymphatischen und subepithelialen Gewebe der Bogengänge, besonders der Ampullen, im Sacculus und Utriculus, sowie in der Stria vascularis) sichtbar, zuweilen in besonders großer Menge und an Stellen, an denen es bisher noch nicht beobachtet worden ist, nämlich im Ganglion spirale und im Cortischen Organ.

Reihe II.

Durch Erstickung und Strychnin getötete Tiere.

1. Kaninchen, 5 Wochen alt, 280 g, durch Umschnürung der freigelegten Trachea in 45 Sekunden getötet: Punktförmige Blutungen in der rechten Paukenhöhle, linke Paukenhöhle frei, kleine Blutungen aus Knochengefäßen des Modiolus der Schnecke.

2. Kaninchen, 1250 g, langsame Erstickung mittelst einer Hahnkanüle, welche nach der Tracheotomie eingelegt wurde. Tod in 20 Minuten. In der linken Paukenhöhle unterhalb des Promontoriums streifenförmige Blutung, rechte Paukenhöhle frei. Im Labyrinth keine Blutung.

3. Kaninchen, 1200 g, getötet durch Injektion von 2 mg Strychnin. Tod nach wenigen Sekunden ohne Eintritt von Krämpfen. Weder makroskopisch noch mikroskopisch Blutungen.

---

1) Im allgemeinen habe ich, als sich im Verlauf der Untersuchung auf Blutungen weitergehende Untersuchungen des nervösen Apparates nach anderer Richtung als notwendig herausstellten, je ein Schläfenbein der hierfür in Betracht kommenden Versuchstiere (Reihe III und IV) für die Zwecke des zweiten Teiles dieser Arbeit möglichst frisch nach dem Tode in seinem nervösen Apparat fixiert und dazu die Schnecke abtrennen und eröffnen müssen, sodaß diese Schläfenbeine zwar auch für die Blutuntersuchung, aber ohne den Bogengangsapparat verwertet werden konnten und unter Berücksichtigung der Blutungen, welche durch die Eröffnung in frischen Zustande eintreten können. Hierdurch wurden sie andererseits wertvolle Vergleichsobjekte mit den anders fixierten Gehörorganen.

Digitized by Google

4. Kaninchen, 1150 g, getötet durch Injektion von 1 mg Strychnin. Tod unter Krämpfen von wenigen Minuten Dauer. Rechte Paukenhöhle frisch eröffnet. In keiner der beiden Paukenhöhlen Blutung. Mikroskopisch: Blutungen rechts aus mehreren kleinen Knochengefäßen der Schnecke, links im Lumen der Bogengänge und im Meatus auditorius internus.

5. Kaninchen, 1000 g, getötet durch Injektion von $^1/_2$ mg Strychnin. Tod nach 15 Minuten unter sehr heftigen Krämpfen. In der linken Pauke unterhalb des Promontoriums punktförmige Blutung, rechte Pauke frei. Mikroskopisch Blutungen im Meatus auditorius internus, auf der Innenfläche der Membrana tympani und im Lumen einer Ampulle.

6. Kaninchen, 1150 g, getötet durch Injektion von $^1/_2$ mg Strychnin. Tod in 20 Minuten unter sehr heftigen Krämpfen. Beide Paukenhöhlen frei. Mikroskopisch beiderseits kleine Blutungen im perilymphatischen Gewebe der Bogengänge und der Stria vascularis der Schnecke.

Reihe III.

Durch Natrium salicylicum in großen Dosen eingegangene oder nach längerer Zufuhr kleiner Dosen getötete Tiere.

1. Kaninchen, 1200 g, 2 Tage je 2 g Natr. sal. subkutan, am 3. Versuchstage tot aufgefunden. Befund: Blutungen in der Pia, der Convexität und der Basis. In der rechten Pauke punktförmige Blutung, Gefäße der Schnecke prall gefüllt, Bogengänge frei.

2. Kaninchen, 1550 g, 3 Tage je 1 g Natr. sal. in 10 g Wasser subkutan, am 4. Tage tot aufgefunden. Befund: Gefäße der Dura und Pia stark injiciert, auf der Dura des Schläfenbeins Blutung. Ausgedehnte Blutung in der Schleimhaut der Paukenhöhle und in der Haut des Gehörgangs. Mikroskopisch Blutung im Meatus auditorius internus und in der Scala tympani.

3. Kaninchen, 1500 g, am 1. Tage subkutan 0,5 g Natr. sal., am 2. Tage 2 mal 0,5 g. Wegen Unlust zum Fressen am 3. und 4. Tage ausgesetzt: am 5. Versuchstage 2 mal 0,5 g, am 6. und 7. Tage je 1 g, am 8. Tage tot aufgefunden.

Befund: Blutungen in der Pia des Kleinhirns und auf der Dura der mittleren Schädelgrube; Paukenhöhlen und Labyrinth frei.

4. Kaninchen, 1400 g, 5 g Natr. sal. subkutan; nach 12 Minuten kurze Krämpfe, 3 Minuten später tot.

Befund: In den Paukenhöhlen keine Blutung. Mikroskopisch kleine Blutungen im perilymphatischen Gewebe der Ampullen und am Boden des Vestibulums rechts. Gleich nach eingetretenem Tode waren die mit dem anliegenden Hirnteile vom Schädel entfernten Schläfenbeine in 20 proz. Formalin gelegt worden nach Durchstoßung der Trommelfelle.

5. Kaninchen, 1100 g, subkutan 3 g Natr. sal. Nach vorgenommener Tracheotomie wird das Tier mittelst Kanüle und Atmungsapparat bis zum Exitus, der nach 1 Stunde 3 Minuten eintrat, unter künstlicher Atmung gehalten; keine Krämpfe.

Befund: Piagefäße mäßig stark injiciert. Mikroskopisch weder im Labyrinth, noch in der Paukenhöhle Blutung.

6. Kaninchen, 930 g, 3 g Natr. sal. subkutan; Tod nach 1 Stunde 13 Minuten unter Krämpfen und Dyspnoe.

Befund: Rechts punktförmige Blutung in der Paukenhöhle, linke Paukenhöhle frei, mikroskopisch links der häutige Gehörgang zeigt ziemlich ausgedehnte Blutungen.

7. Meerschweinchen, 1 g Natr. sal. subkutan; nach 4 Stunden sehr heftige Krämpfe, nach 5 Stunden tot.

Befund: Links Blutung auf der lateralen Wand der Paukenhöhle; die ganze Schneckenkapsel stark hyperämisch. Mikroskopisch kleine Blutungen aus den Knochengefäßen des rechten Modiolus.

8. Kaninchen, 1320 g, 3 g Natr. sal. per Schlundsonde, Tod nach 25 Stunden unter Krämpfen und Lähmungserscheinungen.

Befund: Mikroskopisch kleine Blutung in den Ductus cochlearis.

9. Kaninchen, 1000 g, 8 Tage täglich 1 g Natr. sal. subkutan, am 9. und 10. Tage je 2 g; am Abend des 10. Tages Krämpfe; durch Decapitation getötet.

Digitized by Google

Befund: Gehirngefäße wenig injiciert, kleine Blutungen in beiden Paukenhöhlen, mikroskopisch im Labyrinth keine Blutungen.

10. Hund, 2300 g, 7 Tage 2 mal 0,5 g Natr. sal., 2 Tage 2 mal 1 g, 2 Tage 2 mal 1½ g; 1 Tag 3 g. Da die Freßlust aufhört, wird die weitere Verfütterung des Mittels ausgesetzt und 8 Tage nach der letzten Verabreichung das Tier getötet.

Befund: Weder in den Paukenhöhlen, noch mikroskopisch in den Labyrinthen Blutung.

11. Kaninchen, 950 g, subkutan 3 g unter künstlicher Atmung, Tod nach 2½ Stunden unter heftigen Krämpfen.

Befund: Eröffnung der einen Pauke und Schnecke gleich nach dem Exitus. Stecknadelkopfgroße Blutungen in beiden Paukenhöhlen. Mikroskopisch Blutung im Meatus auditorius internus, auf der Membrana tympani secundaria und der Scala tympani des frisch eröffneten Schläfenbeins. Im anderen Labyrinth keine Blutung.

12. Kaninchen, 1150 g, 9 Tage subkutan je 1 g. 7 Tage je 2 g, am 17. Versuchstage durch Decapitation getötet.

Befund: Blutgefäße der Hirnhäute nicht injiciert, weder in den Paukenhöhlen, noch mikroskopisch in den Labyrinthen Blutungen.

13. Meerschweinchen, subkutan 4 Tage je 0,2 g Natr. sal., 3 Tage je 0,5, am 8. Versuchstage getötet

Befund: Weder in den Paukenhöhlen, noch mikroskopisch in den Labyrinthen Blutungen.

14. Meerschweinchen, subkutan 8 Tage je 0,2 g Natr. sal., 8 Tage je 0,3 g, am 17. Versuchstage decapitiert. Am linken Schläfenbein wird gleich nach dem Tode die Paukenhöhle und die Schneckenspindel durch Abtragung der Kapsel freigelegt

Befund: Linke Paukenhöhle frei, in der rechten Paukenhöhle punktförmige Blutung an der medialen Wand unterhalb der Schnecke. Mikroskopisch links in der Scala vestibuli und Scala tympani große Blutung, rechtes Labyrinth frei.

15 Kaninchen, 1050 g, 3 Tage je 2 g Natr. sal. per Schlundsonde, am 4. Versuchstage Krämpfe und Lähmungserscheinungen, getötet.

Befund: Kleine Blutung in Schnecke und Bogengängen.

Reihe IV.

Durch Aspirin in großer Dosis eingegangene oder nach längerer Verabreichung des Mittels getötete Tiere.

1. Kaninchen, 5 Wochen alt, 450 g, 2 Tage je 0,1 g Aspirin subkutan, erkrankt, am 3. Versuchstage getötet.

Befund: Weder in den Paukenhöhlen, noch mikroskopisch in den Labyrinthen Blutung.

2. Kaninchen, 5 Wochen alt, 370 g, 0,5 g Aspirin subkutan, nach einer Stunde Tod unter kurzer Dyspnoe.

Befund: Starke Injektion der Piagefäße an der Hirnbasis.

3. Kaninchen, 1100 g, 4 Tage je 2 g per Schlundsonde, nach der letzten Dosis Exitus unter heftigsten Krämpfen. Eröffnung der rechten Paukenhöhle und Schnecke gleich nach dem Tode.

Befund: Hirngefäße sehr stark injiciert, punktförmige Blutungen in beiden Paukenhöhlen. Mikroskopisch Blutung im rechten Vestibulum und in der linken Schnecke zwischen den Blättern der Lamina spiralis ossea

4. Kaninchen, 1300 g. Am 1. Tage 1 g, dann 3 Tage je 2 g, am 5. Versuchstage tot gefunden.

Befund: Mäßige Injektion der Piagefäße, streifenförmige Blutungen in beiden Paukenhöhlen, mikroskopisch in den Labyrinthen keine Blutung.

5. Kaninchen, 1450 g. 3 Tage je 2 g, am 4. Versuchstage tot gefunden.

Befund: Gefäße der Hirnhäute mäßig injiciert, punktförmige Blutungen in beiden Paukenhöhlen auf dem Promontorium. Mikroskopisch kleine Blutung im Vestibulum und im Utriculus.

6. Hund, 3000 g. 4 Tage je 2 mal 0,5 verfüttert, 8 Tage je eine einmalige Dosis von 1 g; 20 Tage 2 mal täglich 1 g, 4 Tage je 3 g. Befinden

Digitized by Google

gut, in den nächsten 7 Tagen wird das Aspirin ausgesetzt, am 44. Versuchstage wird der Hund getötet.

Befund: Keine Blutungen in den Paukenhöhlen und in den Labyrinthen.

7. Kaninchen, 800 g. 11 Tage je 1 g Aspirin, am 11. Tage Krämpfe, Lähmung der Extremitäten, getötet.

Befund: Gefäße der Hirnhäute injiciert, in beiden Paukenhöhlen unterhalb des Promontoriums streifenförmige Blutungen. Mikroskopisch kleine Blutungen in der rechten Scala tympani.

8. Kaninchen, 950 g. 9 Tage je 1 g, am 10. Versuchstage heftige Krämpfe. Getötet.

Befund: Gefäße der Hirnhäute wenig injiciert, in der linken Paukenhöhle eitriges Sekret, in der rechten punktförmige Blutungen. Mikroskopisch keine Blutungen in den Labyrinthen.

Wir ersehen zunächst aus dem Verlauf der Versuche die individuell verschiedene Widerstandsfähigkeit der Tiere gegen Salicylsäure. Die einen gehen schon nach 3 Tagen bei 1 g täglich ein, während andere von etwa gleichem Gewicht dieselbe Dosis bis zu 16 Tagen (III, 12) gut vertragen, eine Erscheinung, die mit den klinischen Erfahrungen am Menschen, soweit Vergiftungserscheinungen und Wirkungen auf das Gehörorgan in Betracht kommen, übereinstimmen. Während nach Lewin (7) vom Natr. sal. 5 g pro dosi und 15 g pro die gegeben werden dürfen, hat Schwabach (15) bei einem Patienten, der nur 1 g pro dosi und 3 g pro die, mit Unterbrechungen in 14 Tagen 30 g bekommen hat, eine dauernde Schädigung des Ohres, sehr heftige Ohrgeräusche zurückbleiben sehen, und ich selbst sah einen 10jährigen Knaben nach zweitägigem Gebrauch von zusammen 3 g Natr. sal., die sich auf 6 Dosen verteilten, völlig ertauben.

Im allgemeinen wirkte die subkutane Einverleibung des Salicyls viel intensiver: wir sehen bei 3 g Natr. sal. Kaninchen subkutan appliciert, den Tod nach 1—2 Stunden eintreten (III, 5, 6, 11), während die durch Schlundsonde zugeführte gleiche Dosis in dem einen Falle (III, 8) erst nach 23 Stunden tötete.

Für die weiteren Betrachtungen bemerkenswert sind die vor dem Exitus gewöhnlich auftretenden, zuweilen außerordentlich heftigen allgemeinen Krämpfe, sowohl bei den akut wie bei den chronisch vergifteten Tieren, während die Dyspnoe nicht in allen Fällen beobachtet wurde, mehr bei Meerschweinchen als bei Kaninchen.

Die mikroskopische Untersuchung der in Schnittserien zerlegten Schläfenbeine zeigte Veränderungen, die nach Art und Sitz sich folgendermaßen verhielten: Im Gehörgange wurde nur 2 mal eine Blutung neben hochgradiger Hyperämie bei den Versuchstieren III, 6 und III, 2 gefunden.

In der Schleimhaut der Paukenhöhle sahen wir meist nur

Digitized by Google

punktförmige oder streifenförmige Blutungen in geringer Menge; ein Mal eine größere Blutung auf die Oberfläche. Der Sitz der kleinen Blutaustritte war gewöhnlich die mediale Wand oder der Paukenhöhlenboden, nur in 2 Fällen die hintere Wand.

Die Blutungen im Labyrinth variierten von minimalen Blutaustritten, besonders aus den Knochengefäßen und kleinen Blutungen zwischen den Blättern der Lamina spiralis ossea, im perilymphatischen Gewebe der Bogengänge, besonders der Ampullen, unter den Nervenendstellen, sowie im Ductus cochlearis bis zu größeren Blutergüssen im Meatus auditorius internus, gewöhnlich zwischen Nerv und knöcherner Wand, seltener in dem Stamm des Nerven selbst, an der Durchtrittsstelle der Lamina cribrosa, ferner in der Scala tympani wie in der Scala vestibuli, im Vestibulum, auf der Membrana tympani secundaria, in den Bogengängen, sowohl in ihrem Lumen, wie im perilymphatischen Gewebe.

Die größeren Blutungen, auf deren irrtümliche Deutung bei Labyrinthbefunden schon Wittmaack (8) hingewiesen hat, haben sich auch bei mir in allen Fällen als Folge von Durchschneidung oder Verletzung der Arteria auditiva interna, bei der Trennung des Acusticus vom Gehirn oder kleinerer Gefäße bei Eröffnung der Schnecke vom Promontorium aus feststellen lassen; ein Verfolgen der Serie zeigte mir z. B. die große Blutung, welche in der Scala vestibuli und Scala tympani des Versuchstieres III, 13 zu sehen war, durch die Abtragung der Schneckenkapsel zur Freilegung und Fixierung der Spindel entstanden. Diese Blutung erwies sich wie andere Blutungen in das Lumen der Bogengänge an mehreren Gehörorganen auch dadurch als aufgelagert, daß die Blutmasse mitten im Lumen lag, die Wand gar nicht berührte und von dieser, wie es scheint, durch die geronnene Endolymphe getrennt ist (siehe Fig. 1). In diesem Präparat wird die Herkunft der Blutung besonders eklatant dadurch erwiesen, daß in der Mitte derselben ein Knochensplitterchen, das beim Abtragen der dünnen Schneckenkapsel offenbar mit hinein gespült worden ist, als Einschluß sichtbar ist (s. Fig. 1 k).

Solche größere Blutungen sind denn auch in keinem der Präparate zu finden, welche Versuchstieren entstammen, deren Kopf als Ganzes in 20 proz. Formalinlösung für mehrere Stunden gelegt worden war, ehe die Schläfenbeine herausgenommen und eröffnet wurden, zu einer Zeit, wo das Blut also nicht mehr flüssig war. Sie sind deshalb bei Präparaten aus den verschie-

Digitized by Google

denen Versuchsreihen anzutreffen, wenn das Blut nicht vor der weiteren Behandlung durch Einlegen in Formalin fixiert worden war, ganz unabhängig davon, ob es sich um Salicyltiere oder gesunde handelt, und scheiden demnach bei Beurteilung der Salicylwirkungen aus.

An den Salicyltieren nun sind die Befunde kleiner Blutaustritte gleichartig bei den akut vergifteten, den nach längerer Zuführung der Substanz eingegangenen und denjenigen Tieren, welche nach Eintreten von Krämpfen oder Dyspnoe getötet worden sind. Diese Befunde sind Injektion der Gefäße der Hirnhäute, auch Blutungen in dieselben, punkt- oder streifenförmige Blutungen in die Schleimhaut der Pauke und ins Labyrinth. Diese Befunde fehlen gänzlich bei den Tieren derselben Versuchsreihe, welche nach längerer Darreichung des Mittels ungefähr zu der Zeit, wo der Exitus bei den anderen einzutreten pflegte, vor Eintritt von Krämpfen, Dyspnoe- oder Lähmungserscheinungen, getötet wurden, mit Ausnahme eines einzigen Meerschweinchens (III, 14), welches 8 Tage 0,1 g, 3 Tage 0,2 g, 5 Tage 0,3 g Natr. sal. subkutan bekommen hatte und am 17. Versuchstage, damit es nicht unbeobachtet eingehen könne, bei bestem Befinden und ohne daß Krämpfe an ihm beobachtet worden waren, decapitiert wurde. Auf diesen Befund komme ich noch zurück. Ferner fehlte jede Blutung bei dem Kaninchen III, 5, welches akut vergiftet, unter künstlicher Atmung ohne Krämpfe und Dyspnoe eingegangen war.

Ein Vergleich dieser Befunde läßt uns zu folgenden Schlüssen kommen: Überall dort, wo das Gift bei einmaliger großer Dosis oder bei lange gereichten kleineren Mengen seine tödliche Wirkung übte, kam es zu Krämpfen oder Dyspnoe, und alle diese Tiere zeigen Blutungen am Gehörorgan, in Pauke und Labyrinth, wie in den Hirnhäuten oder an einer dieser Stellen, auch diejenigen, welche zwar vor dem Exitus getötet wurden, aber erst nachdem sich Krämpfe gezeigt hatten (III, 9, 14, 15). Daraus kann zunächst zweierlei gefolgert werden: entweder sind die Blutungen im Gehörorgan der Ausdruck der Giftwirkung an sich, die schließlich den Tod herbeiführt, oder sie sind die Folge von Dyspnoe und Krämpfen, welche die Agone gewöhnlich begleiten. Für die Richtigkeit des letzteren Schlusses sprechen zwei Tatsachen: erstens sind bei dem Tier III, 5, welches durch eine Dosis von 3 g Natr. sal. akut vergiftet, aber bis zum Exitus unter künstlicher Atmung gehalten worden ist, bei dem auch

Digitized by Google

Krämpfe ausblieben, während das Gift unbeeinflußt bis zu Ende wirken konnte, nirgends Blutungen gefunden worden, während das zweite unter ganz gleichen Verhältnissen (3 g Natr. sal., künstliche Atmung) getötete Tier III, 11 stecknadelkopfgroße Blutungen in beiden Paukenhöhlen zeigte, da es unter Krämpfen geendet hatte; zweitens sehen wir bei den Tieren, die ohne Salicylsäure durch Erstickung (II, 1, 2) oder durch Strychnin (II, 4, 5) getötet wurden, dieselben Blutungen am Gehörorgan oder an den Hirnhäuten, wodurch der Beweis erbracht ist, daß nicht das Natr. sal., sondern Dyspnoe und Krämpfe die Ursachen dieser am Ohr erhobenen Blutbefunde sind, ein Beweis, welcher des weiteren dadurch gestützt wird, daß das eine Strychnintier (II, 3) nirgends Blutungen zeigte, weil keine Krämpfe eingetreten waren, da es der sehr großen Dosis von 2 mg schon wenige Sekunden nach der Injektion erlag.

Das Natr. sal. wirkt also auch in vergiftenden Dosen nicht durch Hervorrufung von Blutungen auf das Gehörorgan; wo diese bei Versuchen mit jener Substanz gefunden worden sind, waren sie Wirkungen der agonal eintretenden Krämpfe und Dyspnoe, wenn sie nicht post mortem bei der Präparation artificiell zustande gekommen sind.

Eines Befundes muß ich noch Erwähnung tun, der nach dem bisher Ausgeführten keine genügende Erklärung findet. Bei einem Meerschweinchen (III, 14), das 8 Tage je 0,1 g, 3 Tage je 0,2 g, 5 Tage je 0,3 g Natr. sal. subkutan erhalten hatte und am 17. Versuchstage, ohne daß vorher Krämpfe eingetreten waren, decapitiert wurde, fand sich in der frisch eröffneten Paukenhöhle unterhalb der Schnecke eine punktförmige Blutung. Bei der Eröffnung der Bulla konnte ich diese Stelle unmöglich getroffen haben, da ich selbst bei weit offener Pauke die Spitze der Scherenbranche nicht an diesen Punkt bringen konnte, da die Schnecke des Meerschweinchens ja in ihrer ganzen Länge über die mediale Paukenwand herausragt. Für diesen Befund muß ich eine bestimmte Erklärung schuldig bleiben, doch daß er, wenn auch als einziger Fall in sehr geringem Maße, die bisherige Beweisführung irgendwie erschütterte, ist dadurch schon ausgeschlossen, daß auch unter den normalen ohne jegliche vorherige Beeinflussung getöteten Tieren (I) eins mit einer punktförmigen Blutung in der Paukenhöhle ohne nachweisbare Ursache sich fand.

Diese Befunde weisen nur auf die Möglichkeit hin, daß vielleicht auch bei geringfügigen Ursachen, z. B. einen Stoß gegen

Digitized by Google

den Schädel, oder sonstigen Schädigungen, denen die Tiere alltäglich ausgesetzt sind, Blutungen hervorgerufen werden können, eine Beobachtung, welche bei der noch schwebenden Frage nach der Herkunft des Labyrinthpigments wird beachtet werden müssen.

Ich habe zum Schlusse noch die Vergleichsversuche (Reihe IV) zu besprechen, welche dartun sollten, ob das Aspirin, die Acetylsalicylsäure, entsprechend der allgemein anerkannten geringeren Giftigkeit auch weniger unangenehme Nebenwirkungen als das Natr. sal. auf das Ohr entfalte. Meine früher daraufhin angestellten Versuche (s. bei Kosteljanetz [6]), die ich oben erwähnt habe, hatten die Richtigkeit der Kirchnerschen Anschauung über Blutungen als Wirkungen des Natr. sal. zur Voraussetzung, deren Befunde das Vergleichsmoment abgeben sollten. Nach den Ergebnissen der oben mitgeteilten Versuche aber ist ein solcher Vergleich zunächst gegenstandlos geworden, und kann erst im Anschluß an die Feststellung der wirklichen Ursachen der Störungen am Gehörorgan durch das Salicyl, von welchen der zweite Teil dieser Arbeit handeln soll, zur Erörterung kommen.

Nachdem nun durch die mitgeteilten Versuche bewiesen worden ist, daß die Salicylsäure nicht durch Hyperämie der Blutungen die klinisch beobachteten Erscheinungen am Gehörorgan hervorruft, ist die Frage zu beantworten, welcher Art denn die pathologischen Vorgänge sind, die jenen klinischen Symptomen, die wir in den nervösen Apparat verlegen müssen, zugrunde liegen.

Unsere Kenntnis von der Pathologie des inneren Ohres ist noch vielfach ungeklärt, besonders wo es sich nicht um dauernde schwere Veränderungen, welche durch die Sektion ihre anatomische Begründung erfahren können, sondern um vorübergehende leichtere Störungen handelt. Wir haben ferner noch keine hinreichenden Untersuchungsmethoden zur Feststellung der Differentialdiagnose zwischen einer Affektion des Nerven selbst und seiner Endausbreitungen im Labyrinth, und können deshalb auch rein klinisch die Nebenwirkungen des Salicyls nur allgemein als Störungen des nervösen Apparates im Gehörorgan erkennen.

Zur Beantwortung unserer Frage war deshalb eine Untersuchung nicht nur des Nervenendapparates, sondern auch des Acusticusstammes notwendig. So frische und voraussichtlich ge-

Digitized by Google

ringe Veränderungen, wie sie bei unseren Salicylversuchen zu erwarten waren, würden sich nun schwerlich an den letzten marklosen Nervenendfädchen im Cortischen Organ haben feststellen lassen, doch durften wir erwarten, am Stamm des Nerven wie an seinen Ganglien, dem Ganglion vestibulare und dem Ganglion spirale, Veränderungen nachweisen zu können. Besonders im Hinblick auf die oben schon erwähnten Untersuchungsergebnisse Wittmaacks nach Chinindarreichung.

Der Gang der Experimente war hier zunächst gleich dem der früheren.

Außerdem habe ich, um auch Analoga für die klinischen Vorgänge, in denen nach Aussetzen des Mittels die Gehörstörungen gewöhnlich zurückgehen, zu schaffen, bei einigen Tieren nach längerer Applikation des Mittels eine Erholungspause von mehreren Tagen bis zur Tötung eintreten lassen, um so das Gehörorgan auch auf eine mögliche Restitution der pathologischen Veränderungen untersuchen zu können.

Die Schläfenbeine wurden möglichst sogleich nach dem Tode der Tiere herausgenommen und die Schnecke vom Promontorium aus eröffnet, sodann für 1—2 Tage in 20proz. Formalinlösung gelegt. Erst nach dieser Fixation habe ich den Nervenstamm abgetrennt und zur Behandlung nach Marchi in Müllersche Flüssigkeit gebracht, damit nicht durch Quetschungen am frischen Nerven pathologische Veränderungen vorgetäuscht werden konnten. Da aber nach Schaffer (11) Markzerfall im allerersten Beginn durch die gewöhnliche Methode Marchis nicht erkennbar wird, habe ich nach seiner Vorschrift die Präparate vom Nervenstamm mehrere Wochen in Müllerscher Lösung gehärtet, ehe ich sie in Osmiumsäure brachte. Die isolierte Schneckenspindel wurde nach den bekannten Proceduren weiter behandelt bis zur Einbettung in Paraffin; die Schnitte wurden nach mehreren anderen Färbungsversuchen in Tolluidinblau gefärbt. Zur Kontrolle für mich selbst färbte ich zugleich Schnitte in Cresylviolett, das bekanntlich dem Tolluidinblau entsprechend allein die chromatische Substanz der Ganglienzellen tingiert, und konnte dadurch etwa durch die Dauer oder Intensität der Färbung, nicht durch pathologische Vorgänge bedingte Veränderungen der Äquivalentbilder der Ganglienzellen (Nissl) leichter erkennen[1]).

1) Die Beschreibung der Zellen im folgenden bezieht sich ausschließlich auf Tolluidinblaufärbung.

Digitized by Google

Für die Untersuchung des Nervenstammes konnten hier nur frische Degenerationserscheinungen in Betracht kommen, die nach Marchi mit der oben angeführten Modifikation von Schaffer zur Darstellung zu bringen waren.

Das Wesentliche der Versuche ergeben folgende Protokolle.

Reihe I.

Mit großen Dosen Natr. sal. akut vergiftete Tiere.

1. Kaninchen, 950 g, subkutan 3 g, Tod nach 2½ Stunden unter heftigen Krämpfen. Die Nisslkörperchen sind blaß gefärbt, haben aber ihre Lage und Form nicht verändert; Kern und Kernkörperchen haben die Farbe gut angenommen (siehe Fig. 8). Am Nervenstamm sind nach Marchi keine Veränderungen sichtbar.

2. Kaninchen, 1320 g, 3 g Natr. sal. per Schlundsonde, Tod nach 25 Stunden unter Krämpfen und Lähmungserscheinungen.

Befund: Form der Nisslkörperchen erhalten, Färbung, auch der Zwischensubstanz, bei vielen Zellen auffallend dunkel und sehr viel schwerer als bei den normalen durch die Differenzierungsflüssigkeit auszuziehen. Der nach Marchi gefärbte Nerv. acust. zeigt eine kleine Anzahl schwarz gefärbter Schollen.

3. Kaninchen, 1400 g, 3 g Natr. sal. subkutan; nach 12 Minuten kurze Krämpfe, 3 Minuten später tot.

Befund: Weder an den Ganglienzellen, noch an den Nerven sind pathologische Veränderungen nachweisbar.

4. Kaninchen, 1100 g, subkutan 3 g Natr. sal Tod nach 1 Stunde ohne nennenswerte Krämpfe.

Befund: Zellleib etwas diffus und dunkel gefärbt. Kern und Kernkörperchen normal wie der Nerv.

5. Kaninchen, 930 g, 3 g Natr. sal. subkutan. Tod nach 1 Stunde 13 Minuten unter Krämpfen und Dyspnoe.

Befund an den Ganglienzellen und am Nerven wie in Nr. 4.

6. Meerschweinchen, 1 g Natr. sal. subkutan. Nach 4 Stunden sehr heftige Krämpfe, nach 5 Stunden tot.

Befund: Zellleib diffus gefärbt, Nisslkörperchen nicht zu sehen, an ihrer Stelle gleichmäßig fein staubartig aussehende Masse. Kern geschrumpft, Kernkörperchen scheint in mehrere Teile zerfallen (s. Fig. 9). Am Acusticus schwarze Schollen.

Reihe II.

Durch längere Zeit verabreichte kleinere Dosen von Natr. sal. vergiftete oder vor dem Exitus getötete Tiere.

1. Kaninchen, 1200 g, 2 Tage je 2 g Natr. sal. subkutan, am 3. Versuchstage tot gefunden.

Befund: Nisslkörperchen nicht scharf begrenzt, Färbung wie normal. Am Nerv. acust. nichts Pathologisches festzustellen.

2. Kaninchen, 1550 g, 3 Tage je 1 g Natr. sal. in 10 g Wasser subkutan, am 4. Tage tot gefunden.

Befund: Die Ganglienzellen färben sich dunkler als in der Norm und geben die Farbe bei der Differenzierung schwerer als daneben liegende Zellen ab. Am Nerv. acust. nichts Pathologisches.

3. Kaninchen, 1500 g, am 1. Tage subkutan 0,5 g Natr sal., am 2. Tage 2 mal 0,5 g. Wegen Unlust zum Fressen am 3. und 4. Tage ausgesetzt, am 5. Versuchstage 2 mal 0,5 g, am 6. und 7. je 1 g, am 8. Tage tot gefunden.

Befund wie bei Nr. 2.

4. Kaninchen, 1000 g, 8 Tage täglich 1 g Natr. sal. subkutan, am 9. und 10. Tage je 2 g, am Abend des 10. Tages Krämpfe. Durch Decapitation getötet.

Digitized by Google

Befund: Diffuse Färbung des Zellleibs, in dem einzelne Nisslkörperchen nicht mehr erkennbar sind, sie scheinen in kleinste Körnchen zerfallen. Kern sehr dunkel. Am Nerv. acust. nach Marchi dunkle Schollen.

5. Hund, 2300 g, 7 Tage 2 mal 0,5g Natr. sal., 21 Tage 2 mal 1 g, 2 Tage 2 mal 1½ g, 1 Tag 3 g. Da die Freßlust aufhört, wird die weitere Verfütterung des Mittels ausgesetzt und 8 Tage nach der letzten Verabreichung das Tier getötet.

Befund: Neben normalen Zellbildern sieht man in vielen die Nisslkörperchen auffallend klein und rundlich, den Rand in größerer Ausdehnung als normal ungefärbt (s. Fig. 10). Nerv. acust. normal.

6. Kaninchen, 950 g, 9 Tage subkutan je 1 g, 7 Tage je 2 g, am 17. Versuchstage durch Decapitation getötet.

Befund: Zellleib diffus gefärbt, bei sehr starker Vergrößerung staubförmige Körnung sichtbar. Am Nerv. acust. nach Marchi schwarze kleine Schollen.

7. Meerschweinchen, subkutan 4 Tage je 0,2 g Natr. sal., 3 Tage je 0,5 g, am 8. Versuchstage getötet.

Befund wie bei Nr. 6.

8. Meerschweinchen, subkutan 8 Tage je 0,2 g Natr. sal., 8 Tage je 0,3 g, am 17. Versuchstage decapitiert.

Befund: Die Grenzen der Nisslkörperchen sind weniger scharf als normal. Am Nervenstamm nichts Pathologisches sichtbar.

9. Kaninchen, 1050 g, 3 Tage je 2 g Natr. sal. per Schlundsonde, am 4. Versuchstage Krämpfe und Lähmungserscheinungen, getötet.

Befund: Die Nisslkörperchen erscheinen an einem Teil der Zellen normal, in anderen sind die Grenzen abgerundet; die gesamte concentrische Anordnung ist nicht deutlich. Am Nerv. acust. nichts Pathologisches sichtbar.

Reihe III.

Durch Aspirin in großen Dosen eingegangene oder nach längerer Verabreichung des Mittels getötete Tiere.

1. Kaninchen, 5 Wochen alt, 450 g, 2 Tage je 0,1 g Aspirin subkutan, am 3. Versuchstage erkrankt und getötet.

Befund: An Ganglienzellen und Nerven keine pathologischen Veränderungen.

2. Kaninchen, 5 Wochen alt, 370 g, 0,5 g Aspirin subkutan, nach einer Stunde Tod unter kurzer Dyspnoe.

Befund: Keine pathologischen Veränderungen an den Ganglienzellen oder am Nerv. acust.

3. Kaninchen, 110 g, 4 Tage je 2 g per Schlundsonde. Nach der letzten Dosis Exitus unter heftigsten Krämpfen.

Befund: Die Nisslkörperchen zeigen eine besonders intensive Tinktionsfähigkeit, und auch die Zwischensubstanz erscheint gefärbt. Am Nerv. acust. nichts Pathologisches.

4. Kaninchen, 1300 g, am 1. Tage 1 g, dann 3 Tage je 2, am 5. Versuchstage tot gefunden.

Befund wie bei Nr. 3.

5. Kaninchen, 1450 g, 3 Tage je 2 g, am 4. Versuchstage tot gefunden.

Befund wie bei Nr. 3.

6. Hund, 3000 g, 4 Tage je 2 mal 0,5 g verfüttert, 8 Tage je eine einmalige Dosis von 1 g. 20 Tage 2 mal täglich 1 g, 4 Tage je 3 g. Befinden gut, in den nächsten 7 Tagen wird das Aspirin ausgesetzt, am 44. Versuchstage wird der Hund getötet.

Befund: Neben einzelnen normalen Ganglienzellen zeigen sich mannigfach veränderte:

a) Zellen, die sonst normal aussehen, an deren Rande aber die Nisslkörperchen in feine Körnchen zerfallen erscheinen (s. Fig. 2).

b) Zellen, in denen nur ein kleiner Rest der Nisslkörperchen in normaler Form und Farbe erhalten ist, während der übrige Teil des Zellleibes als feines Netzwerk erscheint (s. Taf. III, Fig. 4 und 5).

Digitized by Google

c) Zellen, die ganz blaß,
d) Zellen in demselben Präparat, die tief dunkel gefärbt sind.
Am Nerv. acust. sind nach Marchi viele kleine schwarze Schollen sichtbar.

7. Kaninchen, 800 g, 11 Tage je 1 g Aspirin, am 11. Tage Krämpfe, Lähmung der Extremitäten, getötet.

Befund: Diffuse Färbung des Zelleibes, in dem Nisslkörperchen nicht mehr erkennbar sind, Kerne sehr dunkel. Der Nerv. acust. zeigt nach Marchi eine große Menge kleiner schwarzer Schollen.

8. Kaninchen, 950 g, 9 Tage je 1 g, am 10. Versuchstage heftige Krämpfe.

Befund: Besonders intensive Tinktionsfähigkeit der Nisslkörperchen; auch die Zwischensubstanz ist etwas gefärbt. Am Nerv. acust. keine Veränderungen.

Die Veränderungen an den Ganglienzellen bei einem Teile unserer Versuchstiere betreffen zunächst den Zellleib, und hier vor allem die chromatische Substanz. Dieselbe Erscheinung haben alle anderen Vergiftungsversuche ergeben (Nissl, Goldscheider und Flatau u. a.), nur daß die Wirkungen heroischer Gifte, z. B. des Strychnins oder des Arsens sehr viel weiter greifende Veränderungen hervorrufen, als die Salicylsäure in unseren Versuchen, welche so weit als möglich die beim Menschen zu beobachtenden Verhältnisse wiederspiegeln sollten. Die experimentell herbeigeführte akute Vergiftung mit großen Dosen war nur dazu bestimmt, uns die ausgesprochenste Form derjenigen Veränderungen zu zeigen, auf welche zu achten sei, wenn sie bei schwächerer Einwirkung etwa nur angedeutet wären.

Die Art der Veränderungen betraf zunächst die Färbbarkeit der chromatischen Substanz, dann ihre Form und zuletzt ihre vollständige Auflösung; nur bei den schwersten Giftwirkungen wurde auch der Kern wesentlich alteriert.

Offenbar steht, wie wir schon im ersten Teil dieser Arbeit gesehen haben, nicht immer der Grad der pathologischen Veränderungen in direktem Verhältnis zur Dosis des Salicyls und zur Dauer der Verabreichung, sondern wie dort wurde dieses Verhältnis durch individuelle Eigentümlichkeit beeinflußt.

Auch nach sehr großen Dosen finden wir Nervenstamm und Ganglienzellen ohne jede Veränderung, wenn der Tod sehr schnell eintrat, in 15 Minuten bis zu einer Stunde bei den Kaninchen Reihe I, 3—5, und das Gift die Funktion der lebenswichtigen Centren aufhob, ehe es eine Einwirkung auf den nervösen Apparat des Gehörorgans ausüben konnte.

Die geringsten Veränderungen sehen wir bei der Verabreichung kleinerer Dosen auch bei langer Dauer. Wir finden danach einen Teil der Ganglienzellen völlig normal, während sich andere der Tolluidinblaufärbung gegenüber von der Norm abweichend verhalten. Das gibt sich in der Weise zu erkennen,

Digitized by Google

daß bei der gewöhnlichen Differenzierung ein Teil der Zellen in seiner chromatischen Substanz tief dunkel gefärbt bleibt. Setzen wir die Differenzierung fort, so blassen die normal gebliebenen Zellen völlig ab, während erst jetzt die pathologisch beeinflußten den normalen Färbungsgrad erreichen.

Eine solche gesteigerte Färbbarkeit der chromatischen Substanz hat Nissl (14) und nach ihm viele andere Autoren bei Reizung von Nervenzellen durch den elektrischen Strom gesehen. Danach dürfen wir in unseren Präparaten die erhöhte Tingierbarkeit wohl als Ausdruck eines Reizzustandes der Zelle, hervorgerufen durch die beginnende Giftwirkung, ansehen (siehe Reihe I, 2, II, 2, III, 3 und 8). In diesen Fällen ist am Nervenstamm eine Degeneration nach Marchi-Schaffer nicht nachzuweisen gewesen, außer bei einem Kaninchen (Reihe I, 2), dessen Acusticus eine kleine Zahl schwarzer Schollen erkennen ließ.

Der nächste Grad scheint die Veränderung der Form der Nisslkörperchen zu sein, die ihre oft eckige Umgrenzung verlieren, mehr rundlich werden und gegen die Umgebung nicht mehr scharf abgegrenzt sind, so daß sie die Vorstufe eines Zerfalls zu sein scheinen. Für diese Deutung spricht die Beobachtung an den Zellbildern, welche Fig. 4, 5 und 10 wiedergeben, die von zwei Hunden herrühren, die 39 resp. 44 Tage im Versuch gestanden haben (Reihe II, 5 und III, 6), und welche nach Darreichung mäßig großer ansteigender Dosen und einer siebentägigen Erholungspause getötet wurden. Hier finden wir den größeren Teil der chromatischen Substanz geschwunden, ein kleiner Rest besteht noch in Form von nicht mehr scharf begrenzten Schollen.

Als ein Zwischenstadium zwischen diesen beiden zuletzt genannten Veränderungen können wir vielleicht den durch Fig. 3 wiedergegebenen Zustand auffassen, in dem man den teilweisen Zerfall der Nisslkörperchen besonders nach der Peripherie zu beobachten kann. Diese Zelle stammt von demselben Hunde (Reihe III, 6), der verschiedene Grade von Veränderungen der Ganglienzellen nebeneinander und zugleich zahlreiche kleine Degenerationsherde am Nervenstamm zeigt.

Der schwerste Grad pathologischer Veränderungen, welche wir bei unseren Versuchstieren gefunden haben, scheint der vollständige Zerfall der gesamten chromatischen Substanz zu sein (s. Fig. 7 und 9). Das erste Bild zeigt uns die Ganglienzelle eines Kaninchens, das 8 Tage lang je 1 g, 2 Tage je 2 g Natr.

Digitized by Google

sal. erhielt (Reihe II, 4) und am Abend nach der letzten Dosis unter heftigsten Krämpfen getötet wurde; Fig. 10 gibt eine Zelle wieder von einem akut vergifteten Meerschweinchen (Reihe I, 6), das 5 Stunden nach der Injektion von 1 g Natr. sal. einging. Hier hatte im Gegensatz zu den früher erwähnten akuten Vergiftungen das Salicyl genügend Zeit zur Wirkung auf den nervösen Apparat des Ohres. Daß die hier vorhandene diffuse Färbung der Zelle nicht etwa ein zufälliges Ergebnis der Behandlung des Präparates ist, wie sie zuweilen bei langem Aufenthalt in Müllerscher Lösung beobachtet wird, sondern der Ausdruck hochgradiger pathologischer Veränderungen, dafür ist die gleichzeitige Schrumpfung des Kernes, der bei Meerschweinchen besonders groß zu sein pflegt (s. Fig. 7), und der Zerfall seines Kernkörperchens wohl ein hinreichender Beweis, ferner die ausgesprochenen Degenerationserscheinungen an den Acustici beider Tiere.

Daß ein Teil dieser beschriebenen Zellveränderungen einer Restitution fähig ist, geht aus dem Befunde an einem Hunde hervor (Reihe III, 6), der erst 7 Tage nach Aussetzen des 37 Tage in steigender Dosis gefütterten Aspirins getötet wurde. Wir finden in den Acusticusganglien dieses Tieres völlig normale Zellen (s. Fig. 4) neben den verschiedensten Graden pathologischer Alteration (Fig. 3, 5, 6), was wohl als Ausdruck einer teilweisen oder völligen Erholung von leichteren Veränderungen angesehen werden kann.

Wir müssen uns freilich hier, wie bei der ganzen Beurteilung der Nisslkörperchen und ihrer Veränderungen, des Hypothetischen ihrer Deutung bewußt bleiben und nach Möglichkeit eine Kontrolle für diese suchen. Neben anderen Kontrollbefunden, die ich schon mehrfach angeführt habe, sehe ich einen solchen auch darin, daß die Degenerationserscheinungen am Nervus acusticus fast immer gleichzeitig mit denjenigen Zellveränderungen aufgetreten sind, die wir als schwerere glaubten ansehen zu müssen, während bei den nach unserer Annahme leichteren der Nerv normal war, und es scheint danach, daß dieser nicht so leicht wie seine Ganglienzellen von der Salicylwirkung betroffen wird.

Die vergleichenden Untersuchungen mit Aspirin haben eine Verschiedenheit von der Wirkung des Natr. sal. nicht erkennen lassen; wenn eine solche vorhanden sein sollte, so ist sie zu gering, um bei dem individuell verschiedenen Verhalten der Tiere gegen

Digitized by Google

das Salicyl überhaupt an den pathologischen Vorgängen der Ganglienzellen nachgewiesen werden zu können.

Betrachten wir nun die experimentellen Untersuchungsergebnisse am nervösen Apparat des Gehörorgans im Hinblick auf die klinischen Beobachtungen von Salicylnebenwirkungen am Menschen, so haben wir einen der klinischen Diagnose der „Labyrinthaffektion" entsprechenden und diese ergänzenden anatomischen Befund an durch Salicylsäure vergifteten Tieren feststellen können. Wir dürfen auf Grund unserer Befunde der Anschauung Wittmaacks bei den analogen Befunden nach Chinindarreichung beipflichten, daß dem gewöhnlich als erstes Symptom auftretenden Ohrensausen ein Reizzustand der Zellen des Ganglion spirale zu entsprechen scheint, welcher bei fortschreitenden Veränderungen zur Schwerhörigkeit und durch Affektion des den Bogengangsapparat versorgenden Ganglion vestibulare zu Schwindel führt. Mit einer Restitution dieser Zustände in den Ganglien, die auf Grund unserer Versuche möglich erscheint, würde das Verschwinden der am Menschen beobachteten Symptome zusammenfallen, während eine nicht reparable Zerstörung in den Ganglienzellen wie im Nervus acusticus als anatomisches Substrat die nach Salicyl zuweilen beobachteten unheilbaren Ertaubungsfälle völlig zu erklären imstande ist.

Wenn die Deutung des ersten Stadiums als Reizzustand richtig ist, wäre ein therapeutischer Versuch mit Brompräparaten hier angezeigt, wodurch wir vielleicht das unerwünschte Aussetzen des Salicyls vermeiden könnten.

Über das für unsere Untersuchungen zunächst abgegrenzte Gebiet der Salicylwirkung hinaus scheinen mir die erhaltenen Resultate geeignet, in das dunkelste Gebiet der Labyrinthpathologie, nämlich das der entotischen Geräusche, einen Einblick zu gewähren.

Für die Ätiologie dieses in so mannigfacher Form auftretenden, aber den Patienten immer schwer quälenden Leidens haben wir bisher wenig sichere allgemeine und für den Einzelfall fast niemals bestimmte Anhaltspunkte. Wir wissen, daß bei starken Hyperämien, wie bei Anämien Ohrensausen entstehen kann, und nennen es oft, wo jeder ätiologische Anhalt fehlt, „nervös", aber den Sitz des Übels vermögen wir nur in den allerseltensten Fällen näher zu bestimmen. Nunmehr dürfen wir annehmen, daß ein Teil der entotischen Geräusche, wie das Sausen nach Salicylgebrauch, seine direkte Ursache in einem Reizzustand des Gan-

Digitized by Google

glion acusticum hat, und werden von dieser Erkenntnis aus vielleicht Aufschlüsse über ähnliche Erscheinungen im Ohre schaffen können.[1])

Literatur.

1) Mc Bride, Contrib. of the pat. of the ear. Journ. of Anat. an Phys. Vol. IV. Cit. bei Wittmaack, Beiträge zur Kenntnis der Wirkung des Chinins auf das Gehörorgan. Arch. f. d. ges. Physiologie. Bd. VC. S. 213.
2) Kirchner, Berliner klin. Wochenschr. 1881. Nr. 49.
3) Derselbe, Monatsschr. f. Ohrenheilk. Bd. V. 1883.
4) Jacoby, Arch. f. Ohrenheilk. Bd. XVIII. S. 305.
5) Grunert, Arch. f. Ohrenheilk. Bd. VL. S. 161.
6) Kosteljanetz, Über die Beziehungen der Erkrankungen des Ohres zu denen der Nase und des Nasenrachenraumes. St. Petersburger med. Wochenschr. 1903. Nr. 13.
7) Lewin, Nebenwirkungen der Arzneimittel. II. Aufl. S. 496.
8) Wittmaack, Beiträge zur Kenntnis der Wirkung des Chinins auf das Gehörorgan. Arch. f. d. ges. Physiologie. Bd. VC.
9) Moos, Zeitschrift f. Ohrenheilk. Bd. IX.
10) Alexander, Arch. f. Ohrenheilk. Bd. LIX. S. 13.
11) Schaffer, cit. von Schmorl, Die pathologisch-histologischen Untersuchungsmethoden. Leipzig 1901. S. 196.
12) Wittmaack, Beiträge zur Kenntnis der Wirkung des Chinins. Arch. f. d. ges. Physiologie. Bd. VC.
13) Schwalbe, Lehrbuch der Anatomie des Ohres. 1887. S. 329.
14) Nißl, Die Beziehungen der Nervenzellensubstanzen zu den tätigen, ruhenden und ermüdeten Zellzuständen. Neurol. Zentralbl. 1886. S. 59.
15) Schwabach, Über bleibende Störungen im Gehörorgan nach Chinin- und Salicylsäuregebrauch. D. med. Wochenschr. 1884. Nr. 11.

Erklärungen der Tafelabbildungen.

Fig. 1. Durchschnitt durch Meerschweinchenschnecke. Bt. = Blutung in der Scala tympani; Bv. = Blutung in der Scala vestibuli mit eingeschlossenem Knochensplitter (K). Vergr. Zeiß Obj. 16,0 mm, Comp.-Oc. 2.

Fig. 2. Normale Ganglienzelle aus dem Ganglion spirale eines Kaninchens. Vergr. Zeiß Immersion[2]) Comp.-Oc. 6.

Fg 3. Ganglienzelle von einem Hund, der nach mehrwöchentlicher Fütterung mit Aspirin und einer siebentägigen darauf folgenden Erholungspause getötet wurde; die Nißl-Körperchen sind in der Peripherie in feine Körner zerfallen. Vergr. Zeiß Immersion Comp.-Oc. 4.

Fig. 4. Normale Ganglienzelle aus dem Ganglion spirale desselben Hundes. Vergr. Zeiß Immersion Comp.-Oc. 6.

Fig. 5 und Fig. 6. Ganglienzellen von demselben Hunde, in denen nur ein kleiner Rest der Nißl-Körperchen erhalten ist, während der übrige Teil des Zelleibes als feines Netzwerk erscheint.

Fig. 7. Normale Ganglienzelle aus dem Ganglion spirale eines Meerschweinchens. Vergr. Zeiß Immersion. Comp.-Oc. 6.

Fig. 8. Ganglienzelle aus dem Ganglion spirale eines Kaninchens, welches nach zehntägiger Applikation von Natr. sal. in steigender Dosis getötet wurde. Diffuse Färbung des Zelleibes, in dem Nißl-Körperchen nicht mehr erkennbar sind. Vergr. Zeiß Immersion Comp.-Oc. 6.

1) Ein das gleiche Thema behandelnder Vortrag, den Blau auf der Versammlung der Naturforscher und Ärzte in Kassel 1903 gehalten hat, ist erst nach Fertigstellung dieser Arbeit zu meiner Kenntnis gekommen.

2) Apochromat. 2,0 mm, Apert. 1,30.

Digitized by Google

Fig. 1.

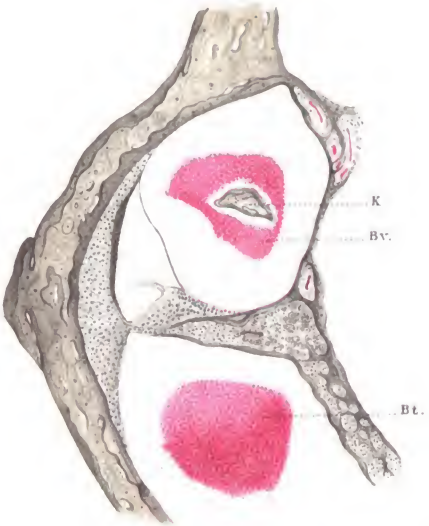

Fig. 2.



Fig. 3

Fig. 4

Fig. 5.

Fig. 6.

Fig. 7.

Fig. 8.

Fig. 9.

Fig. 10.

Fig. 11.

Digitized by Google

Fig. 9. Ganglienzelle von einem Kaninchen, das nach Injektion von 3 g Natr. sal. in 2½ Stunden eingegangen ist. Die Nißl-Körperchen sind nur blaß gefärbt, haben aber ihre Lage und Form nicht verändert. Vergr. Zeiß Immersion Comp.-Oc. 4.

Fig. 10. Ganglienzelle von einem Meerschweinchen, das nach Injektion von 1 g Natr. sal. nach 5 Stunden starb. Zellleib diffus gefärbt, Nißl-Körperchen nicht sichtbar, Kern geschrumpft, Kernkörperchen zerfallen. Vergr. Zeiß Immersion Comp.-Oc. 4.

Fig. 11. Ganglienzelle von einem Hund, welcher vier Wochen mit steigenden Dosen von Natr. sal. gefüttert und nach achttägigem Aussetzen des Mittels getötet wurde. Die Nißl Körperchen kleiner und abgerundet, der Rand in größerer Ausdehnung als normal ungefärbt. Vergr. Zeiß Immersion Comp.-Oc. 4.

Digitized by Google

VIII.

Zur Lehre der Ohrenerkrankungen infolge Kretinismus.

Von

Prof. J. Habermann in Graz.

(Vorgetragen in der VIII. Versammlung der Deutschen otologischen Gesellschaft am 20. Mai 1904 in Berlin.)

Ein häufiges und schweres Symptom des Kretinismus ist Schwerhörigkeit und selbst Taubheit und Taubstummheit. Alle Autoren, die über Kretinismus geschrieben haben, haben dieses Symptom betont. So behauptet Griesinger[1]), unter den Kretinen und Kropfigen finden sich eine Menge Taubstummer und Schwerhöriger. Bircher[2]), der besonders die Verbreitung des Kretinismus in der Schweiz genauer studierte, gibt an, das Gehör sei bei der Hälfte der Kretinen abgeschwächt, und statistische Erhebungen in der Schweiz ergaben, daß die größte Anzahl der Taubstummen dort vorkommt, wo auch die Kropfendemie ihre größte Ausdehnung erreicht, während größere Gebiete mit nur leichter Kropfendemie von der Taubstummheit verschont erscheinen. Die endemische Taubstummheit ist daher nach ihm keine zufällige Begleiterscheinung des Kropfes, sondern jene Form kretinischer Degeneration, bei welcher besonders die Centren der Sprache und des Gehörs betroffen sind. Kocher[3]) bestätigt gleichfalls die engen Beziehungen zwischen Kretinismus und Taubstummheit, wenn auch beide Affektionen durchaus nicht als identische anzusehen seien; es finden jedoch häufig Übergänge zwischen beiden statt. Alle Taubstummen, die er untersuchte, hatten auch einen großen Kropf. Es sei die Taubstummheit in diesen Fällen ein Rest kongenitaler Cachexia strumipriva, bei welcher die mangelhafte Tätigkeit der mütterlichen Schilddrüse

1) Griesinger, Pathologie und Therapie der Geisteskrankheiten. S. 398.

2) Bircher, Der endemische Kropf und seine Beziehungen zur Taubstummheit. Basel 1883.

3) Kocher, Deutsche Zeitschr. f. Chirurgie. Bd. XXXIV.

Digitized by Google

der bedingende Faktor war. v. Wagner[1]), der besonders den Kretinismus in den österreichischen Alpenländern studierte, fand hier die gleichen Verhältnisse, wie sie Bircher von der Schweiz erwähnt, nämlich daß da, wo die größte Anzahl von Kretinen sich findet, auch die größte Anzahl von Taubstummen gezählt wird. Es sind dies Kärnten, Salzburg und Steiermark, in denen unter 100000 Einwohnern je 257, 287 und 230 Kretins und je 231, 193 und 191 Taubstumme gezählt wurden, während in anderen Ländern, so z. B. in Dalmatien, bloß 26 Kretins und 72 Taubstumme auf 100000 Einwohner entfielen. v. Wagner[1]) fand auch bei seinen zahlreichen Untersuchungen, daß fast alle Kretins in größerem oder geringerem Grade schwerhörig sind, und daß bei einer Anzahl der sogenannten Taubstummen die verschiedenen Merkmale des Kretinismus mehr oder minder deutlich nachweisbar waren. v. Wagner betont das Hypothetische, das bisher die Erklärungen des Zusammenhangs der Hörstörungen mit dem Kretinismus an sich tragen, und verweist darauf daß neben angeborenen, dem Kretinismus eigenen Störungen im Knochenwachstum, die sich auch in der Felsenbeinpyramide äußern werden, auch periphere Erkrankungen, so insbesondere die von mir mehrmals gefundene Hypertrophie der Rachenmandel mit Ursache der Hörstörungen sein können. Erst eine größere Anzahl genauer Untersuchungen darüber kann uns weiteren Aufschluß bringen. Ewald[2]) neigt demgegenüber der Ansicht zu, daß die endemische Taubstummheit und mit ihr die Sprach- und Intellektstörung der Kretinen viel eher die Folge einer allgemeinen Degeneration seien, welche die Centren der Sprache und des Gehörs betrifft. Vorläufig verfügen wir nur über einen einzigen Fall von Moos und Steinbrügge[3]), die den Befund am Gehörorgan eines Kretin mittleren Alters unter dem Titel „Über das kombinierte Vorkommen von Entwicklungsstörungen und rhachitischen Veränderungen im Gehörorgan eines Kretinen“ mitteilten. Sie fanden neben Hyperostose des Schädels chronische Leptomeningitis und Hydrocephalus int. in der knöchernen Schneckenkapsel nahe dem Recessus hemisphaericus eine Stelle, die größtenteils aus Knorpelzellen bestand. Außerdem beschreiben sie Adhäsionen in den Fenstern, Hyperostose des Promon-

1) v. Wagner, Verhandl. des Vereins der Ärzte in Steiermark 1893 und 1903 und Wiener klin. Wochenschr. 1899.

2) Nothnagel, Spez. Pathologie und Therapie. XXII. S. 129.

3) Moos und Steinbrügge, Zeitschr. f. Ohrheilk. Bd. XI.

Digitized by Google

toriums und knöcherne Ankylose des Steigbügels, meiner Ansicht nach beiderseits, und Veränderungen an den Steigbügelschenkeln, die nur auf einem Schrägschnitt hinter dem Bereiche des ovalen Fensters beruhen dürften (Fig. 1). Bei der großen Häufigkeit, mit der Hörstörungen nach dem übereinstimmenden Urteil der Autoren beim Kretinismus beobachtet werden und bei der großen Wichtigkeit, die sie insbesondere nach dem Urteil v. Wagners für die geistige Entwicklung der von Kretinismus befallenen unter Umständen haben können, müssen weitere Untersuchungen von Schläfenbeinen von Kretinen für die Kenntnis der Ursachen der Taubheit in diesen Fällen von großer Bedeutung sein, und ich bringe deshalb die Befunde von zwei solchen Schläfenbeinen, die ich Herrn Doc. Dr. Scholz verdanke, hier zur Mitteilung.

I.

Marie Ue., 12jähriges Magdkind. Halbkretin, klein, blaß, stark abgemagert. Haut wenig verändert. Gehen und Stehen unmöglich. Die unteren Extremitäten werden nur spontan wenig bewegt. Decubitus am Kreuz und an den Fersen. Runder, symmetrischer Schädel, wenig behaart, niedrige Stirn, kleine, tiefliegende Nase. Zähne cariös, infantiles Genitale. Patellarreflex gesteigert. Das Mädchen ist taubstumm, versteht nur wenig Gebärden, ist ohne Interesse für die Außenwelt. Schreit leicht, lallt unverständlich. Guter Appetit, muß aber gefüttert werden. Harn und Koth werden ins Bett entleert. Körpergewicht 20,0 Kilo. Sie starb am 1. Juni 1903.

Sektion. Körper klein, abgemagert, blaß. Über dem Os sacrum und beiden Fersen ziemlich ausgebreiteter Decubitus. Schädel groß, symmetrisch, Fontanellen geschlossen. Das Schädeldach dick und schwer, die Dura gespannt, die Pia ödematös, getrübt. Reichliche Cerebrospinalflüssigkeit. Gehirnwindungen reich gegliedert, schmal. Unterhautzellgewebe fettarm, Muskulatur rotbraun, zäh. Am Halse zahlreiche harte Lymphdrüsen. In den Jugularvenen schwarze Blutgerinnsel. Schleimhaut der oberen Luft- und Speisewege blaß. Tonsillen vergrößert, die rechte enthält am Durchschnitt etwas Eiter. Zwerchfell rechts an der 5., links an der 6. Rippe. Die Lungen beiderseits, besonders die linke, adhärent. Herzbeutel fettlos, das Herz etwas größer, Epikard leicht getrübt, Herzfleisch brüchig, Klappen zart. Die rechte Lunge stark durchfeuchtet, die linke zeigt an der Spitze eine Bindegewebsnarbe. Lagerung der Unterleibseingeweide normal. Milz vergrößert, dunkelrotbraun, hart und pulpaarm. Beide Nieren in fettarmes Zellgewebe gehüllt, die Kapsel verdickt, adhärent. Oberfläche glatt. Die rechte Niere kleiner, Pyramiden verwaschen, trüb. Magen und Darm normal, ebenso die Leber. Uterus infantil. Blasenschleimhaut blaß.

Rechtes Schläfenbein.

Das Schläfenbein, das bisher in Formol gelegen war, zeigte in den Größenverhältnissen seiner einzelnen Teile eine merkwürdige Abweichung vom normalen; es war der Felsenteil verhältnismäßig viel stärker entwickelt, als der Schuppenteil. Letzterer war klein und schob sich sein Rand unter den des Tegmen so, daß dort eine tiefe Furche entstand, die im Schuppenteil bis an den hinteren Rand der Pyramide reichte. Der Felsenteil zeigte eine mehr rötliche Farbe und tiefe Gefäßfurchen; besonders im hinteren Teil des Tegmens führt ein rabenfederdicker Gefäßkanal nach vorn und innen in den Knochen des Paukendachs hinein. Noch ein zweiter größerer Gefäßkanal, der erst im Knochen eine oberflächliche rundliche Vertiefung bildet, führt in gewundenem Verlauf von da nach vorn in den horizontalen Teil der

Digitized by Google

Schuppe. Bei Trennung des Schuppenteils vom Felsenteil zeigt sich der Knochen des Tegmens ziemlich dick und kompakt, aus markhaltigen Knochen bestehend. Das Antrum ist groß, mit teils häutigen, teils knöchernen Zwischenwänden und reicht weit nach hinten. Der übrige Knochen des Warzenfortsatzes ist durchwegs markhaltig und das Mark stark rot. Die Gehörknöchelchen, insbesondere der Amboß und der Steigbügel sind in graue bindegewebige Adhäsionen eingebettet, ihre Konturen jedoch noch durchzusehen. Die übrige Schleimhaut der Paukenhöhle zeigt nichts Besonderes. Der obere Bogengang ist tief in den Knochen eingebettet und wurde von mir erst jetzt, ebenso wie die Schnecke, an ihrer vorderen Peripherie eröffnet.

Mikroskopischer Befund.

Inneres Ohr. Im Fundus des inneren Gehörgangs ist die periostale Auskleidung in den tieferen Lagen etwas aufgelockert und liegen der Knochenoberfläche längliche schmale Osteoblasten an. Gleiche Osteoblastenlagen finden sich auch an der Wand der angrenzenden Gefäßkanäle im Knochen. Die Nerven sind gut erhalten und schön färbbar, und finden sich im Fundus zwischen den einzelnen Nervenbündeln sowie auch in der Scheide der Nerven reichliche Blutaustritte. Im Stamm des Nerven, unmittelbar vor seinem Eintritt in den Tractus spiralis foraminosus liegen einzelne Ganglienzellen eingestreut. — In der Schnecke liegen im Nerven, der durch den Canalis centralis modioli läuft, gleichfalls Ganglienzellen bis hinauf zum Ganglion der Spitzenwindung eingestreut. Im Ganglienkanal, der im unteren Teil der basalen Windung auffällig klein und schmal ist, finden sich im oberen Teil der unteren und in der mittleren Windung größere leere Lücken zwischen den Ganglienzellen — ob nur eine Folge nicht genügender Konservierung, läßt sich schwer entscheiden — außerdem aber auch eine deutliche Verminderung der Zahl der Ganglienzellen. Die knöcherne Spirallamelle ist schmäler als normal, und die durchziehenden Nervenfasern füllen sie ganz aus. In ihr und in ihrer äußeren endostalen Bekleidung liegt reichlich Pigment eingelagert. Das Cortische Organ ist in der ganzen Schnecke auffällig in der Entwicklung zurückgeblieben; es bildet in der basalen und oberen Windung einen kaum merklich erhöhten Wulst der sonst auch sehr niedrigen Epithelien der Membrana basilaris, und dieser Wulst ist nur in der mittleren Windung stellenweise etwas höher. Es lassen sich in ihm zwar die Kerne der Zellen, aber nicht die Pfeiler und andere Teile des Cortischen Organs unterscheiden. Die Cortische Membran schlägt sich im unteren Teil der unteren Windung etwas über den Limbus herüber und endet dann frei, weiter oben liegt sie der niedrigen Papilla spiralis auf und ist mit ihr verschmolzen. Die Stria vascularis ist in der unteren Windung sehr niedrig und flach, weiter hinauf bildet sie einen die ganze Außenwand bis herunter zur Prominentia spiral. einnehmenden, verhältnismäßig flachen Wulst, der zwischen seinen Zellen gleichfalls reichlich Pigment enthält. Nur in einem Teil der Spitze erscheint die Bindegewebsschicht stärker aufgelockert, und ragt die Stria mit ihrem oberen Teil deshalb weiter in den Ductus herein. Die Prominentia spiralis tritt nur im unteren Teil der Schnecke deutlicher hervor, an den oberen Windungen ist sie nur angedeutet. Die Reißnersche Membran ist im Endteil der Schnecke erst normal, aber schon unmittelbar vor den Fenstern in ihrem oberen Drittel zerrissen, und liegt der längere untere Teil dem Limbus unregelmäßig gefaltet auf, weiterhin liegt sie den Zellen auf der Basilarmembran und zum Teil auch der äußeren Wand auf, in einem Teil der mittleren Windung wieder liegt sie spiralig eingerollt auf der knöchernen Spirallamelle, und erst in der Spitze hat sie wieder normale Form und Lage.

Die Schneckenwasserleitung war in ihrem äußeren, noch mehr aber in ihrem medialem Teil erweitert. Wie in der Spirallamelle und der Stria war auch in der Schneckenspindel reichlich Pigment eingelagert. Die venösen Gefäße im Labyrinth sind gleich denen im inneren Gehörgang stark mit Blut gefüllt.

Im Vorhof und in den Bogengängen nichts Pathologisches. Die Pro-

Digitized by Google

tuberanzen in den Bogengängen nur mäßig hoch. In den Cristae, besonders der des hinteren Bogengangs, mehr Pigment.

Mittelohr. In der Tuba Eustachii sind die Gefäße stark erweitert und stark gefüllt. In der Submucosa der knorpligen Tuba stellenweise Lymphocyten in größerer Menge eingelagert. Noch zahlreicher finden sich diese an der medialen und unteren Wand in der knöchernen Tuba, die daselbst auch starke Faltenbildung aufweist. Der Knochen in der Umgebung zeigt in den Markräumen meist schöne Säume von Osteoblasten. Die Schleimhaut der Paukenhöhle ist besonders an der unteren und inneren Wand etwas verdickt, und an ihrer Oberfläche finden sich stellenweise zapfenförmige Erhebungen und sind an einzelnen Stellen zahlreichere Lymphocyten eingelagert. Über die Nische des runden Fensters hinweg zieht eine dicke Bindegewebsmembran, die mit den die Nische selbst durchziehenden Bändern verwachsen ist. Auch in der Nische des ovalen Fensters finden sich schmale Bänder zwischen den Schenkeln und ein über die Nische gespanntes dünnes Band. Die Arteria stylomastoidea ist sehr stark entwickelt, 0,36 mm, und noch stärker ist die Vene.

Das Trommelfell zeigt die innere Schicht verdickt und finden sich reichlich Spindelzellen und stellenweise auch entzündliche Infiltration. Im vorderen unteren Quadranten eine größere Narbe, an deren Rand die Eigenschicht nach innen umgeschlagen ist.

Der Knochen zeigt mehrfache Veränderungen. Einmal sind die interglobulären Räume in der Labyrinthkapsel auffällig stark ausgebildet. Dann findet sich ein größerer noch unverknöcherter Knorpelrest nach außen vom runden Säckchen in der inneren Paukenwand. Endlich ist auch etwa 3 mm unterhalb des Trommelfells ein größerer Knorpelrest nachzuweisen, der von oben her in Ossifikation begriffen ist und seiner Lage nach dem Reichertschen Knorpel bezw. dem oberen Teil des Griffelfortsatzes entspricht. Ein größerer Teil der Markräume des Knochens enthält reines Fettmark, während in den übrigen eine Übergangsform von lymphatischem und Fettmark sich findet. Die Blutgefäße der Markräume waren stark erweitert und gefüllt und neben ihnen kleine Blutaustritte.

Die wichtigsten Veränderungen in diesem Fall waren also kurz zusammengefaßt folgende: Eine Verlagerung der Ganglienzellen des Schneckenganglions, eine Verminderung (?) der Zahl der Ganglienzellen und Lückenbildung im Ganglienkanal, eine Verschmälerung der knöchernen Spirallamelle und eine hochgradige Entwicklungshemmung und Atrophie der Teile des Ductus cochlearis, von denen die Stria vascularis in der Mitte und in der Spitze noch verhältnismäßig am besten entwickelt war. Reichliches Pigment in der Schnecke.

Im Mittelohr eine Narbe im Trommelfell, mäßige Adhäsionen und chronische Entzündung. Vom Knochen wäre besonders die späte, noch nicht vollendete Verknöcherung des Knorpelrestes im Promontorium nach außen vom runden Säckchen und die des Griffelfortsatzes zu erwähnen, sowie die ausgedehnte Umwandlung des sonst im jugendlichen Alter vorhandenen lymphatischen Marks in Fettmark. Der Lückenbildung im Ganglienkanal und den Veränderungen der Reißnerschen Membran kann ich keine pathologische Bedeutung beimessen, sondern muß sie bloß als Folgen der schlechten Konservierung ansehen. Die Taubstumm-

Digitized by Google

heit, die bei der Kretine während des Lebens beobachtet wurde, wird, vorausgesetzt natürlich, daß auch das andere Ohr in gleicher Weise verändert war, hinreichend durch die Veränderungen des Cortischen Organs erklärt. Besondere Erwähnung verdient auch das auffällige Zurückbleiben des Schuppenteils im Wachstum im Vergleich zum Felsenteil, wie ich es in ähnlicher Weise bisher nicht beobachtet habe.

II.

Adam M., 11jähriger Knabe, seit 1898 in Pflege der Siechenanstalt in Knittelfeld. Gut genährtes, nicht anämisches, wenig kretinös aussehendes Kind, welches nicht gehen und nicht stehen kann. Teilnamslos liegt es im Bett, und seine Aufmerksamkeit ist schwer zu erregen. Er lacht, wenn man an sein Bett tritt, hört aber nicht auf seinen Namen, er spielt nicht und reagiert auf Nadelstiche nur sehr wenig. Keine Artikulation, er lallt, schnalzt laut und oft mit der Zunge, knirscht mit den Zähnen, zuweilen weint er oder schreit laut. Mit den Händen schlägt er sich oft und lange Zeit auf den Kopf, oder er lutscht an seinen Zehen. Eine Taschenuhr, die ihm vorgehalten wurde, soll er angeblich 5 cm weit gehört haben. Er muß gefüttert werden, hat guten Appetit und ißt alles (auch Fleisch). Harn und Kot wird ins Bett gelassen. Stuhl erfolgt erst nach 4 bis 8 Tagen. Der Harn wird schwer entleert; das Kind scheint beim Uriniren Schmerzen zu haben. Kein Tremor, keine Krämpfe. Gerade, nicht rhachitische Knochen. Muskulatur dünn, schlaff. Die Haut blaß, nur wenig verändert. Die Kopfhaut nicht faltbar, Schädel hydrocephal. Gesicht wenig kretinoid. Zunge dick, fleischig, die Zähne klein, weit stehend. Die Ohren klein, nur der Helix links verstrichen. Hals kurz, der Kopf scheint auf dem Rumpf zu sitzen. Bauch groß, vorgetrieben. Keine Lymphdrüsenschwellungen. Schnarchende Respiration, Organbefund normal.

Körpermaße: Körperlänge 92 cm, Länge des Sternums 10 cm, größter Bauchumfang 52 cm, größte Länge 17,2 cm, größte Breite 15,85, Höhe 13 cm, Gesichtshöhe 10 cm, Breite 12,95 cm, Stirnhöhe 5,3 cm, Breite 12,5 cm, Basenlänge 3,0 cm, Breite 2,9 cm, Distanz Nase-Kinn 5,2 cm. Körpergewicht 21,4 Kilo.

Das Kind starb den 31. Mai 1902. Die Sektion ergab:

Körper klein, gut genährt, auf der Rückseite blauviolette Totenflecke. Haut blaß, auf dem Schnitte teigig anzufühlen. Schädel groß, das Schädeldach schwer, symmetrisch, rund. Die Fontanellen geschlossen. Dura gespannt, blutreich. Im Sichelblutleiter spärliche Blutgerinnsel. Cerebrospinalflüssigkeit in mäßiger Menge, klar. Pia leicht ablösbar, trüb, sulzig. Gehirnwindungen schmal. Unterhautzellgewebe fettarm, sulzig. Muskelbäuche dünn. Jugularvenen wenig gefüllt. Zwerchfell beiderseits in der Höhe der 6. Rippe. Herzbeutel fettlos, Herz etwas größer, Herzmuskel weich, Klappen zart schlußfähig. Lungen beiderseits frei, luft- und normal bluthaltig. Schleimhaut der oberen Luft- und Speisewege blaß. Schilddrüse normal groß. Thymus noch ziemlich groß vorhanden. Unterleibseingeweide gewöhnlich gelagert. Milz klein, pulpaarm. Nebennieren normal. Beide Nieren hart, blaß, Kapsel leicht ablösbar. Oberfläche glatt. Pyramiden scharf abgegrenzt. Magen und Darm normal. Leber nicht vergrößert, weich. Harnblase sehr dick, die Schleimhaut gewulstet, derb, blutig imbibiert. Hoden im Scrotum sehr klein.

Das linke Schläfenbein, das ich durch die Güte des Herrn Doc. Dr. Scholz zur Untersuchung erhielt, lag bis zum 28. Oktober in Formol, ehe ich es secierte. Ich fand bei der Untersuchung den Gehörgang in der Tiefe durch einen Epidermispfropf verschlossen, der sich nicht ganz entfernen ließ. Im Antrum fand ich eingedickte, weiße Massen. Ich ließ das Schläfenbein, um nichts zu verletzen, möglichst ganz und eröffnete nur den oberen

Digitized by Google

Bogengang und die Schnecke von vorne, wie gewöhnlich wegen der besseren Fixierung und späteren Ausfüllung mit Celloidin.

Mikroskopischer Befund.

Inneres Ohr. Die Teile des inneren Ohrs verhalten sich im wesentlichen normal; als pathologisch wäre nur eine starke venöse Hyperämie und eine mäßige Verminderung der Zahl der Ganglienzellen und Nervenfasern, besonders in der basalen Windung anzuführen. Das Cortische Organ ist erhalten, seine Zellen jedoch sehr aufgelockert und wenig gut färbbar, was nur auf die mangelhafte Konservierung zurückzuführen sein dürfte. Der Aquaeductus vestibuli ist in seiner äußeren Mündung auffällig weit.

Mittelohr. Tuba Eustachii. In der knorpligen Tuba einzelne, unregelmäßig geformte, meist flache Lymphknötchen in der Submucosa, dabei nur geringe Faltenbildung. In der knöchernen Tuba ziemlich diffuse Infiltration mit Rundzellen, besonders in den zahlreichen prominenten Falten der Schleimhaut der unteren und inneren Wand. In der knöchernen Tuba liegt reichliches schleimiges Exsudat.

Die Schleimhaut der Paukenhöhle zeigt im vorderen Teil an der inneren Wand starke Faltenbildung und hochgradige Infiltration sowie zahlreiche cystenartige Räume in den tieferen Schichten, im übrigen ist sie allenthalben hochgradig verdickt und enthält zahlreiche Spindelzellen; in ihren tieferen Schichten liegen zahlreiche teils längliche, teils rundliche, mit gequollenen Schleimzellen erfüllte cystenartige Räume, die in den Fensternischen und im hinteren Teil der Paukenhöhle besonders groß entwickelt sind. Solche kleine Räume liegen auch in der Schleimhaut des Trommelfells. Außerdem zeigt die Schleimhaut besonders in den oberflächlichen Schichten eine bald dichtere, bald weniger dichte Infiltration mit Rundzellen. Das Lumen der Paukenhöhle, soweit es erhalten ist, ist zum großen Teil ausgefüllt mit schleimigeitrigem Exsudat. Besonders reichlich findet sich dies in der Gegend des Aditus und im vorderen Teil. Im Trommelfell findet sich eine große Narbe, die die ganze untere Hälfte einnimmt und noch in den hinteren oberen Quadranten hinaufreicht, wo sie mit dem Steigbügelköpfchen und dem Bindegewebe vor und um den Steigbügel verwachsen ist. Der vordere untere Rand des Trommelfells zeigt Randknickung. Dem Trommelfell liegt vom Gehörgang aus ein Epidermispfropf auf, der die Narbe nach innen drückt und besonders nach hinten und oben weit hinaufreicht. Der Trommelfellrest ist ebenso wie die Narbe hochgradig entzündlich infiltriert. Die Nische des ovalen Fensters ist überbrückt durch eine dicke Membran neugebildeten Bindegewebes und weiter hinten durch die Narbe des Trommelfells, die mit dem Steigbügelköpfchen verwachsen ist. Die Steigbügelbasis ist in ihrem vordersten Teil nach außen luxiert, wahrscheinlich durch den Zug eines dicken Bindegewebsstranges, der vom vorderen Schenkel nach vorn und unten zum Promontorium zieht. Die Knorpelbeläge stoßen an der Basis und dem Nischenrand an der hinteren oberen Peripherie so innig zusammen, daß ich vom Ringband daselbst nichts nachweisen konnte. Die Trommelfellnarbe ist auch mit dem absteigenden Amboßschenkel verwachsen und zieht hier Granulationsgewebe von der Narbe und dem Sylvischen Knöchelchen mitten durch das Gelenk in das Steigbügelköpfchen hinein. Der übrige Raum der Nische ist bis auf einzelne größere cystenartige Räume mit Bindegewebe ausgefüllt. Rundes Fenster. Da der Bulbus der Jugularvene und der Boden der Paukenhöhle sehr hoch liegen und das untere Ende des Promontoriums bis nahe zum Paukenboden herabreicht, ist der Zugang zur Nische sehr eng. Der Binnenraum der Nische ist mit neugebildetem Bindegewebe nahezu ganz ausgefüllt, und zwischen ihm bleiben nur einzelne größere und kleinere, mit Zylinderepithel ausgekleidete cystenartige Räume zurück. Im vorderen medialen Teil der Nische sowie auch im angrenzenden Teil der Membran des runden Fensters findet sich, wie nicht selten, Pigment eingelagert. Gehörknöchelchen. Der Hammerkopf ist in großer Ausdehnung durch festes Bindegewebe mit der oberen Wand der Paukenhöhle verwachsen. Das Hammer-Amboßgelenk zeigt keine Spur einer Spalt- oder Meniskusbildung, und die Zwischenbandscheibe geht direkt in die Knorpelbeläge

Digitized by Google

über. Einzelne Zellen des Knorpelbelags zeigen Verkalkung. Der absteigende Amboßschenkel ist, wie schon oben erwähnt, mit der Narbe des Trommelfells verwachsen und von Granulationsgewebe durchwachsen. Der Knochen der Gehörknöchelchen zeigt größere mit Fettmark gefüllte Räume und starke Füllung der Gefäße.

Warzenfortsatz. Vom Antrum, dessen Schleimhaut ähnlich der der Paukenhöhle verdickt und infiltriert ist, ziehen weitere Räume nach allen Seiten in den Knochen hinein, und diese sind nahe dem Antrum ganz mit einem lockeren faserigen Bindegewebe, welches weiter vom Antrum auch Fett eingelagert enthält, ausgefüllt. Der übrige Warzenfortsatz wird ganz von spongiösen Knochen mit reichlichem, zahlreiche Fettzellen enthaltendem lymphoiden Mark gebildet.

Der Knochen der Pars petrosa zeigte ebenso wie der im Fall I auffallend zahlreiche, unverknöcherte Knorpelzellennester, und es fand sich auch hier unterhalb der Mitte des Trommelfells ein größerer, in Ossifikation begriffener Knorpel. Nicht mehr nachzuweisen war in diesem Ohr der Knorpelrest am Promontorium, nach außen vom runden Säckchen, der in Fall I gefunden wurde; er war hier schon verknöchert. Doch fanden sich hier noch größere Gefäßkanäle mit osteoiden Säumen im Knochen, und außerdem ein den Knochen ganz durchsetzender Knorpelstreifen, den ich auch schon öfters an dieser Stelle sah, unmittelbar vor dem vorderen Rande der ovalen Fensternische. Das Knochenmark zeigte auch in diesem Fall großenteils den Charakter des Fettmarks, dem nur in den Markräumen einzelner Knochenpartien mehr Lymphzellen eingelagert waren.

In der Carotis, von der ein Teil gleichfalls mit untersucht wurde, fand sich an zwei Stellen eine ziemlich beträchtliche Verdickung der Intima durch Endarteriitis mit zahlreichen Spindelzellen.

Die Veränderungen in diesem Fall betrafen vorwiegend nur das Mittelohr und den Knochen. Wir fanden im Mittelohr eine Narbe im Trommelfell und chronische eitrige Entzündung mit teilweiser Verlegung der Fensternischen durch Bindegewebe, Luxation des vorderen Teils der Steigbügelbasis nach außen und Feststellung des Steigbügels durch Bindegewebe, Verwachsung der Trommelfellnarbe mit dem absteigenden Amboßschenkel und dem Steigbügelköpfchen. Auch im Warzenfortsatz Zeichen von früherer Entzündung. Vom Knochen ist besonders das reichliche Vorkommen von Fettmark und die erst beginnende Verknöcherung des Griffelfortsatzes zu erwähnen, sowie die überaus zahlreichen unverknöcherten Knorpelzellennester im Knochen der Labyrinthkapsel.

Überblicken und vergleichen wir zum Schluß die Ergebnisse der Untersuchung dieser beiden Fälle, die beide Kretinen in nahezu gleichem Alter betreffen, so zeigt sich in den Befunden beider eine große Verschiedenheit, und es entsteht die Frage, welche der beschriebenen Veränderungen auf den Kretinismus zurückgeführt werden können. Nach einer älteren Theorie, die Virchow zugeschrieben wird, sollte das Wesen des Kretinismus in einer frühzeitigen Verknöcherung der Schädelbasis, in einer Tribasilarsynostose und in einer dadurch bedingten geringeren Entwicklung des Gehirns beruhen. Diese Theorie mußte aber

Digitized by Google

als unrichtig verlassen werden, und neuerliche Untersuchungen der Präparate, auf Grund deren Virchow seine Theorie aufstellte, haben ergeben, daß es sich in dem einen überhaupt um eine verhältnismäßig späte Verknöcherung handelte (Langhans), und in dem anderen war, da es sich um ein neugeborenes Kind handelte, die Diagnose überhaupt nicht sicher zu stellen (Weygandt). Obzwar schon Virchow auf die Beziehungen der Struma zum Kretinismus aufmerksam machte, wurden diese Beziehungen doch erst klarer, als man die schweren Folgen, die die operative Entfernung der ganzen Schilddrüse für den Körper hat, kennen lernte (Reverdin, Kocher), und als andererseits auch durch experimentelle Untersuchungen an jungen Tieren die Wirkung der Schilddrüsenentfernung auf die Entwicklung des ganzen Körpers genauer studiert wurde (v. Eiselsberg, Hofmeister). Dadurch wurde die Überzeugung, daß der Kretinismus im wesentlichen auf einer Funktionshemmung der Schilddrüse beruhe, immer allgemeiner. Auf Grund der klinischen Erfahrungen nun, sowie auch der experimentellen Untersuchungen führt v. Eiselsberg als wesentliche Kennzeichen des Kretinismus folgende an: 1. Wachstumsstörungen, spezifische Veränderung der Haut und mangelhafte Entwicklung des Genitales. 2. Idiotie. 3. Kropfige Entartung oder völliges Fehlen der Schilddrüse. Für die von mir Untersuchten kommen vorwiegend die Wachstumsstörungen und die Störungen der geistigen Entwicklung in Betracht. Unter den Wachstumsstörungen ist besonders die Verlangsamung der Verknöcherung des knorplig vorgebildeten Skelettes charakteristisch für den Kretinismus. Von den von mir gefundenen Veränderungen können hierzu gezählt werden die verhältnismäßig zahlreicheren interglobulären Knorpelreste in der knöchernen Labyrinthkapsel, das Vorhandensein eines großen Knorpelrestes im Knochen vor dem ovalen Fenster im Fall I, und die verspätete und erst beginnende Verknöcherung des Tympanohyale, des im Schläfenbein liegenden Teils des Griffelfortsatzes. Von diesen Veränderungen möchte ich, auf die erst erwähnte, da sie doch auch bei Nichtkretinen wenn auch in geringerem Maße vorkommt, weniger Gewicht legen, während die zweite angeführte selten vorkommt und als sicheres Zeichen einer verlangsamten Verknöcherung angesehen werden muß. Auch Moos und Steinbrügge erwähnen in dem von ihnen untersuchten Fall diesen Knorpelrest. Dieselbe Bedeutung hat auch der noch große Knorpelrest im oberen Teil des Griffelfortsatzes.

Digitized by Google

Nach Toldt[1]) erfolgt die Ossifikation des Griffelfortsatzes an seinem in dem Felsenbeine verborgenen Grundstücke gewöhnlich in der zweiten Hälfte des ersten Lebensjahres, also bedeutend früher, als bei unseren schon 11 und 12 Jahre alten Kretinen.

Welche Beziehungen zum Kretinismus das im Fall I beobachtete auffällige Zurückbleiben in der Entwicklung des Schuppenteils im Vergleich zum Felsenteil hat, darüber lassen sich, da genaue Angaben über die übrigen Schädelknochen nicht vorliegen, sichere Schlüsse nicht machen. Es finden sich nur die Angaben, daß der Schädel groß, rund und symmetrisch, und daß das Schädeldach dick und schwer war, was eher auf das Gegenteil für den Schuppenteil des Schläfenbeins schließen lassen würde. Auch sind die Angaben der Autoren über das Verhalten der periostalen Knochenbildung beim Kretinismus geteilt. Während Klebs und Paltauf von einem abnormen Dickenwachstum und einer dadurch bedingten plumpen und massigen Form der Knochen sprechen, wird von Langhans u. a. dies bestritten, und Langhans bezeichnet die Knochen als im großen und ganzen wohl proportioniert und zum Teil eher schlank als plump. Weitere Untersuchungen sind auch diesbezüglich noch erwünscht.

Eine zweite wichtige Veränderung betraf nur den Fall I und bestand in einer Verlagerung der Ganglienzellen der Schnecke, die nicht alle bis in den Ganglienkanal vorgerückt waren, sondern noch zum Teil im Stamm des Ramus cochlearis gelagert waren, und eine Hemmung der Entwicklung des Cortischen Organs. Über die Bedeutung der ersteren Veränderung kann ich nur sagen, daß es sich um eine Hemmung der normalen Entwicklung handle, wenn nicht alle Ganglienzellen, wie es normalerweise geschieht, bis an die Peripherie, also bis in den Ganglienkanal vorgerückt sind, und diese Störung muß schon in der frühesten Periode des embryonalen Lebens erfolgt sein. In die ersten Monate des embryonalen Lebens fällt auch die Hemmung der Entwicklung der Zellen des Cortischen Organs einschließlich der Hensenschen und Claudiusschen Zellen, die außerdem höhere Grade von Atrophie bis zum völligen Schwund aufwiesen. Für einen Teil der Stria galt dasselbe. Über die

1) Toldt, Die Knochen in gerichtsärztlicher Beziehung. Handbuch der ger. Med. III. 524.

2) Deutsche Zeitschr. f. Chirurgie. Bd. XXXIV.

Digitized by Google

Beziehungen dieser Veränderungen zum Kretinismus lassen sich, so lange es sich um einen einmaligen Befund handelt, nur Vermutungen aussprechen.

Immerhin liegt es nahe, daran zu denken, daß eine Ursache der bei Kretinismus häufig beobachteten Taubstummheit in solchen Entwicklungsstörungen des inneren Ohres liegen könne. Auffällig bleibt dabei, daß im wesentlichen weniger die Nerven und Ganglienzellen, als die vom Ektoderm abstammenden Epithelien des Ductus cochlearis eine Entwicklungshemmung zeigen, und daß diese Störung schon frühzeitig aufgetreten sein muß, während doch im allgemeinen der Kretinismus nicht ein angeborenes Leiden darstellt (Kocher), sondern erst im 4.—5. Lebensmonat sich die ersten Spuren zu zeigen pflegen. Daß aber auch das erstere vorkommt, und gerade für die Entwicklung der Taubstummheit von Bedeutung ist, darauf hat auch schon Kocher hingewiesen, der die Taubstummheit in solchen Fällen für einen Rest kongenitaler Kachexia thyreopriva erklärte, bei welcher die mangelhafte Tätigkeit der mütterlichen Schilddrüse der bedingende Faktor ist. Zur Erklärung dieser Veränderungen im Ductus cochlearis wäre noch auf die spezifischen Veränderungen hinzuweisen, die die Haut infolge von Kretinismus erleidet, und Kocher erwähnt Beobachtungen aus der Literatur, nach denen schon bei der Geburt in der Haut und im übrigen Körper Zeichen des späteren Kretinismus bemerkbar waren. Da das Gehörbläschen vom Ektoderm stammt, hätte die Hemmung in der Entwicklung seiner Epithelien in derartigen Fällen von ererbtem Kretinismus nichts Besonderes. Leider kann ich über das Epithel der Maculae und Cristae nicht viel sagen, da feinere Veränderungen an ihm wegen der mangelhaften Konservierung nicht auffindbar waren. Hinweisen möchte ich an dieser Stelle auch darauf, daß Hitschmann[1]) bei seinen Untersuchungen der Augen bei Kretinen unter 57 Fällen 5 mal kongenitale Anomalien fand, und zwar 5 mal nach unten gerichtete Sicheln und Excavation, 2 mal daneben auch verkehrte Gefäßverteilung, einmal bestand auch Pseudoneuritis, und daß er zu dem Schlusse kommt, daß Sehstörungen bei Kretinen, basierend auf Läsionen der Nervi oder Tractus optici jedenfalls sehr selten sind. Die Veränderungen im Mittelohr — es fand sich bei beiden Entzündung nebst Narbenbildung im Trommelfell — stehen mit dem Kretinismus in keinem direkten Zusammenhang, wohl aber kann dies von

1) Hitschmann, Wiener klin. Wochenschr. 1898. Nr. 27.

Digitized by Google

zwei anderen Veränderungen behauptet werden, der frühen Umwandlung des lymphatischen Markes in Fettmark und der Endarteriitis in der Carotis. Für erstere liegen bereits von Langhans[1]) Beobachtungen vor, der das Vorkommen von Fettmark für einen sehr wichtigen Befund bei kindlichen Kretinen hält. v. Eiselsberg wieder fand Endarteriitis bei seinen experimentellen Untersuchungen an Tieren als Folge des Ausfalls der Schilddrüsenfunktion.

Außer diesen pathologisch-anatomisch untersuchten Fällen hatte ich auch im Verlauf der Jahre Gelegenheit, 12 Fälle bloß klinisch zu untersuchen. Es waren zum Teil vollständige Kretinen, teils aber auch nur mehr oder weniger kretinoide Individuen. Acht davon standen im Alter von 14 bis 30, die übrigen waren je 36, 50, 54 und 60 Jahre alt. Das Trommelfell war bei 9 stärker nach innen gespannt, bei 7 gleichzeitig auch mehr oder weniger verdickt, von mehr grauer oder weißer Farbe, bei einem bloß stark verdickt und bei 2 ist der Befund am Trommelfell nicht notiert. In der Nase und im Rachen sind bei 3 adenoide Vegetationen, bei 4 chronischer Katarrh (2 mal mit Verdickung der Schleimhaut), 1 mal Ozaena notiert und 2 mal ist der Befund nicht angegeben. Auf den Nasenrücken wurde leider nicht immer Rücksicht genommen, doch ist bei drei ausdrücklich angegeben, daß der Nasenrücken im knöchernen Teil stark eingesunken war. Keiner von ihnen hatte ein gutes Gehör, und ergab die Hörprüfung für die Taschenuhr, daß bei 10 die Uhr in Knochenleitung nicht und nur bei 2 gehört wurde, die Uhr in Luftleitung wurde von 4 noch auf eine kleine Entfernung, von 2 nur beim Andrücken an die Ohrmuschel, und von den übrigen 6 gar nicht gehört. Die Flüsterstimme (Zahlworte) wurde von 9 unter 1 m weit, von einem je 1 und 2 m weit und von 2 gar nicht verstanden. Von diesen beiden wurde jedoch die laute Stimme noch etwa 0,50 m weit verstanden. Das Gehör für die Stimmgabeln war meist derart verändert, daß die tiefen Töne meist gut gehört wurden, und die untere Hörgrenze war gar nicht oder doch nur sehr wenig eingeengt, während die obere in einem Fall schon bei c^5, 2 mal bei c^7, bei den übrigen aber bei c^8 sich fand. Geprüft wurde mit den sehr stark klingenden Kesselschen, von Appun verfertigten hohen Gabeln und nur bis c^8. Rinne war gewöhnlich hochgradig positiv bei mäßig oder stark verkürzter Knochenleitung. Bei 3 war Rinne ein-

1) Langhans, Virch. Arch. Bd. CXL. S. 173.

Digitized by Google

seitig negativ, und bei 4 war eine Prüfung des Rinne wegen beschränkter Intelligenz überhaupt nicht möglich. c^4 (normale Schwingungsdauer 42″) war meist beträchtlich verkürzt zwischen 10″ bis 30″, und auch da war die Prüfung bei einem nicht möglich. Von den Hörprüfungen möchte ich zwei noch besonders erwähnen. Bei einer 60jährigen Kretinen, die laute Stimme noch je 1 m und 0,50 m und Flüsterstimme in nächster Nähe des Ohres noch verstand, wurde die c-Gabel in Knochenleitung gar nicht mehr gehört, während sie in Luftleitung noch je 11″ und 5″ lang gehört wurde. Eine zweite 14jährige Kretine, die nur unverständlich sprach, verstand laute Stimme etwa 0,50 m weit auf beiden Ohren. Sie gab an, nur die Stimmgabeln c^4 und c^5 vor dem Ohr zu hören, während sie auf die anderen gar nicht reagierte. Bei der meist größeren geistigen Beschränktheit dieser Kranken müssen alle diese Prüfungen, besonders aber die mit Stimmgabeln mit großer Vorsicht beurteilt werden.

Als Ergebnis meiner Untersuchungen kann ich folgendes anführen:

1. Die angeborene Taubstummheit infolge von Kretinismus kann, wie Fall I dies beweist, auf einer angeborenen Entwicklungshemmung der Epithelien im Ductus cochlearis, insbesondere des Cortischen Organs beruhen.

2. Die häufig bei Kretinen beobachtete Schwerhörigkeit beruht vorwiegend auf einer Erkrankung des schallempfindenden Apparats, wahrscheinlich der centralen Teile desselben.

3. Häufig werden bei Kretinen auch Erkrankungen der Nase, des Rachens und des Mittelohres beobachtet, die, wenn sie einen höheren Grad erreichen, das Gehör noch mehr verschlechtern werden.

Digitized by Google

IX.

Rudimentär entwickelte mifsbildete Ohrmuschel mit congenitaler einseitiger Facialislähmung infolge Hypoplasie des Nerven.

Von

Dr. med. Rob. Neuenborn, Crefeld.

(Vortrag, gehalten im Verband niederrheinisch-westfälischer Hals- und Ohrenärzte zu Köln am 4. April 1904.)

(Mit 4 Abbildungen.)

In unserer gesamten Literatur, die mir zur Verfügung stand, fand ich nur einen Fall von Mißbildung der Ohrmuschel, verbunden mit einer Atresie des Gehörganges und angeborener Facialislähmung, und doch unterscheidet sich das hier vorliegende Krankheitsbild von dem, das uns Sugar in Band LVIII dieses Archivs beschrieben hat, sehr wesentlich. Bei der großen Seltenheit derartiger Erkrankungen ist es wohl gerechtfertigt, denselben hier vorzutragen.

Der Patient Lambert D., Kaufmann aus Büdrich, 28 Jahre alt, hat von Geburt an eine verkümmerte rechte Ohrmuschel, gleichzeitig eine rechtsseitige Facialislähmung. Gehör und Gesicht sind auf der befallenen Seite herabgesetzt, besonders das Gehör. Schmerzen sind nie vorhanden gewesen, ebensowenig eine Eiterung. Mutter ist an Typhus gestorben, Vater lebt und ist gesund. Geschwister sind sämtlich gesund, nur eine Schwester leidet an Ozaena. Mißbildungen irgend welcher Art sind in der Familie nicht vorgekommen. Die Geburt selbst ist eine normale gewesen.

Den Patienten bekam ich zufällig zu Gesicht, als er eines Tages seine Schwester in meine Sprechstunde begleitete. Neben der mißbildeten Ohrmuschel rechts fällt sofort eine gewisse Asymmetrie des Kopf- und Gesichtsschädels auf; die rechte Seite des Gesichts erscheint geschwollen gegenüber der linken. Diese Asymmetrie ist jedoch nur eine scheinbare. Vorgenommene Messungen ergaben im Gegenteil, daß die ganze rechte Schädelhälfte kleiner ist als die linke, und der falsche Eindruck nur auf einem Hängen der Backe infolge Lähmung der rechten Gesichtshälfte beruht. Die Entfernungen betrugen von der Nasenwurzel bis zum oberen Ohransatz rechts 11½ cm, links etwas über 12 cm. Vom oberen Ohransatz bis zur Kinnmitte rechts 16 cm, links mehr als 17 cm, vom oberen Ohransatz bis zur Protuberantia occipitalis externa rechts 14½ cm, links 17 cm.

Digitized by Google

Neben dieser scheinbaren Verdickung der rechten Seite fällt zunächst ins Auge die rudimentär entwickelte rechte Ohrmuschel; es erscheint gleichsam nur das mittlere Stück der Ohrmuschel, während die obere Rundung und der Helix fehlen. Das rudimentäre Stück steht vor. Der Gehörgang ist vorhanden, jedoch über 1 cm kürzer als links und nur halb so weit. Das Trommelfell rechts zeigt den Hammergriff deutlich sichtbar; rings um den Hammergriff ist das Trommelfell atrophisch und durchscheinend, während die Ränder weiß getrübt erscheinen. Lichtreflex ist nicht vorhanden. Das linke Trommelfell ist normal. Stimmgabeln c, c_1 und c_3 werden sowohl von der Mitte als auch links von der Mittellinie aufgesetzt, nach dem rechten Ohre hin verlegt. Hörprüfung: Rechts Uhrticken nur beim Anlegen ans Ohr, links auf circa 2 m. Flüstersprache rechts circa 10 cm, links 4—5 m, laute Sprache rechts circa 1 m, links normal.

Fig. 1.

Fig. 2.

Nase: Rechts Spina im hinteren Teile; Hypertrophie des hinteren Endes der unteren Muschel. Rhinoscopia posterior, minimale Wucherungen am Rachendache und Hypertrophie des hinteren Endes der unteren Muschel rechts.

Pharynx: Leichte Verdickung der Uvula und Hinübersinken derselben nach links.

Den Nervenstatus hat Herr Nervenarzt Dr. Schroeder, Crefeld, in liebenswürdiger Weise ausgeführt.

Eine Atrophie von Haut, Muskeln und Fettgewebe ist nirgends wahrzunehmen. Die linke Stirnhälfte zeigt einige transversale Falten, die rechte ist glatt, ebenso steht letztere höher und bleibt bei der Aufforderung, die Stirn zu runzeln, glatt. Die Augenbrauen stehen rechts deutlich tiefer als links. Das obere Augenlid scheint rechts schmäler wie links. Bei der Auf-

Digitized by Google

forderung, die Augen zu schließen, zeigt sich der Orbicularis oculi rechts gelähmt, es kommt zum Lagophthalmus mit deutlichem Bellschen Phänomen (Rotation des Bulbus nach oben und außen). Von weiteren Muskeln sind rechts betroffen: M. frontalis, M. corrugator supercilii, M. zygomaticus, M. quadratus labii superioris, M. levator anguli oris; M. nasalis Nicht betroffen sind die unteren Gesichtsmuskeln: M. buccinator, M. orbicularis oris, M. quadratus labii inferioris, M. triangularis menti, M. levator menti, M. platysma.

Infolgedessen ist die Mundspalte im allgemeinen kaum verzogen und tritt ein Schiefstand nur beim Sprechen und Lachen, nicht aber beim Mundspitzen und Pfeifen ein.

Fig. 3.

Sensibilitätsstörungen sind nicht vorhanden.

Bei der Geschmacksprüfung ergibt sich in den vorderen zwei Dritteln der rechten Zungenseite ein Unvermögen, bitter, sauer, süß und salzig zu unterscheiden, während dies links prompt geschieht. Im übrigen ist die Zunge sonst normal ausgebildet und normal beweglich. Bei geöffnetem Munde zeigt sich ein deutliches Tieferstehen der Gaumenbögen, rechts mit leichtem Schiefstand der Uvula nach links.

Tränen- und Schweißsekretion beiderseits gleich. Speichelsekretion ohne Veränderung.

Pupillen beiderseits gleich weit, reagieren prompt auf direkten und indirekten Lichteinfall sowie auf Akkommodation. Augenbewegungen frei.

Die elektrische Untersuchung ergab von Nerven und Muskeln aus normale Reaktion, auch waren keine abnormen Stromstärken erforderlich.

Faradisch: Facialis rechts 140 mm Rollenabstand.
Galvanisch: " " K.S.Z. bei 2.6 M.A.

Es handelt sich somit neben der Ohrmißbildung um eine angeborene rechtsseitige Facialisparese.

Was nun die Ursache der Nervenlähmung betrifft, so ist eine centrale Affektion mit Sicherheit auszuschließen, da erfahrungsgemäß bei Störungen, die in der Willensbahn, d. h. in der Strecke zwischen Hirnrinde und Nucleus VII im Pons liegen, gerade der obere Facialis, die Stirn und Augenzweige, entweder gar nicht gelähmt oder doch nur ganz unwesentlich afficiert ist. Hier sind es ja gerade diese, die in hauptsächlicher Weise betroffen sind.

Digitized by Google

Endlich verbinden sich derartige centrale Störungen fast immer mit gleichseitiger Extremitätenlähmung.

Eine Erkrankung, bezw. Läsion des Kerns ist schon aus dem Grunde auszuschließen, daß hier der Kern als trophisches Centrum für den Facialis in normaler Weise funktioniert.

Fassen wir nun den peripheren Teil des Nerven ins Auge, so gibt uns das Erbsche Schema klare Anhaltspunkte, wo wir die Ursache der Parese zu suchen haben. Die Mitbeteiligung

Fig. 4.

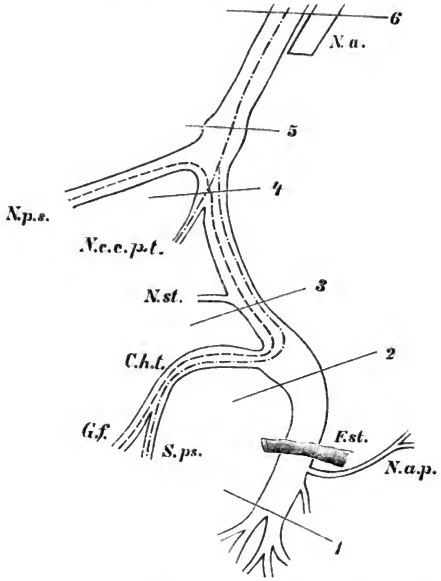

der Chorda tympani, bezw. der in ihr verlaufenden Geschmacksfasern, die Lähmung des gleichseitigen Gaumensegels, deren motorische Fasern sehr wahrscheinlich in der Bahn des N. petrosus superficialis major den Facialis verlassen, zeigen uns zur Genüge, daß die Läsion zwischen 2 und 5 zu suchen ist, mit anderen Worten auf der Strecke, die der Nerv im Canalis Fallopii zurücklegt. Eine traumatische Läsion liegt nicht vor. Der

Digitized by Google

elektrische Befund spricht gegen eine direkte Störung der Vitalität des Nerven bezw. eine Kompressionslähmung. Es bleibt uns somit nur übrig, in Berücksichtigung dessen, daß der rechte äußere Gehörgang schwächer entwickelt ist, daß die Kopfmaße rechts kleiner sind, auf eine abnorme Enge des Canalis zu schließen, die den Nerv in seiner Entwicklung behinderte, eine periphere Hypoplasie des Facialis und damit gegen links eine Facialislähmung bedingte.

Die einseitige angeborene Facialislähmung ist nun eine enorm seltene Erkrankung, deren Erklärung nicht immer geglückt ist. Wenn Möbius bei solchen Fällen an einen congenitalen Kernschwund denkt, so dürfte hier diese eventuelle Ursache wohl positiv auszuschließen sein. Wir müssen vielmehr im Hinblick auf den ganzen Befund sagen, daß es sich hier mit fast absoluter Gewißheit um eine Hypoplasie des Temporale und eine durch die Einengung seines Verlaufes bedingte agenetische, hypoplastische Entwicklung des Facialis handelte.

Digitized by Google

X.

Bemerkungen zu den Arbeiten von Prof. Ostmann: „Schwingungszahlen und Schwellenwerte", und „Ein objektives Hörmafs".

Von

F. H. Quix in Utrecht.

Die späteren Bemerkungen von Prof. Ostmann zu meiner Diskussion nach seinem Vortrag auf der 73. Naturforscherversammlung zu Kassel im September 1903, welche Bemerkungen er damals nicht beantwortet hat, sowie die Qualificierung meiner Einwände als nicht sachgemäß (dieses Archiv, Bd. LXI. S. 133), haben mich veranlaßt, die Arbeiten Herrn Ostmanns näher zu betrachten [1]).

Es kommt mir dies um so mehr erwünscht, da die Bestimmung der Hörschärfe einer totalen Umwälzung untergehen muß, und es mithin im Interesse der Otologie erscheint, jede Arbeit, welche diesem Ziele nachstrebt, einer genauen Prüfung zu unterziehen.

Da meine diesbezüglichen Arbeiten, welche meistens in der holländischen Sprache erschienen, in den Arbeiten Ostmanns nicht erwähnt werden, möchte ich dieselben kurz anführen.

Im Jahre 1901 habe ich damit begonnen, die Stimmgabeln der Edelmannschen Tonreihe näher zu untersuchen mit Bezug auf die relative Geschwindigkeit des Abklingens der verschiedenen Töne, welche man mittelst Verschiebung der Laufgewichte bei diesen Gabeln erhalten kann. Darauf folgten Untersuchungen über die Empfindlichkeit des Ohres für die verschiedenen Töne der Tonleiter [2]).

1) Die weitere Bemerkung von Herrn Ostmann, daß ich zu diesen Einwänden nicht das formelle Recht hätte (s. dieses Archiv, Bd. LXI, S. 133), ist mir ganz unverständlich.

2) 1. F. H. Quix, Onderzoekingen omtrent de wijze van iuttrillen van stemvorken. Onderzoekingen Physiol. Laboratorium der Utrechtsche

Digitized by Google

Während dieser Untersuchungen, welche einen physiologischen Zweck hatten, lernte ich die Stimmgabel und Flöte näher kennen, und habe ich später eine Methode ausgearbeitet, um die Stimmgabel sowie die Pfeife auch in der Ohrenheilkunde zur exakten Bestimmung der Gehörschärfe auf physikalischer Grundlage anzuwenden. Diese Methode wurde von mir in einem Vortrag auf der Niederländischen Versammlung von Ohrenärzten im Mai 1902 zu Utrecht[1]) auseinandergesetzt und demonstriert, und später in der Zeitschrift für Ohrenheilkunde[2]) publiciert.

Auch will ich hier die diesbezüglichen Arbeiten meines Landsmannes Struycken erwähnen[3]), welche auch vor den Publikationen Ostmanns erschienen sind.

Die erste mir bekannte Arbeit von Ostmann, diesen Gegenstand betreffend, erschien 1903[4]).

In dieser Arbeit ist Herr Ostmann zu ganz eigentümlichen Beziehungen einerseits zwischen den normalen Schwellenwerten (ausgedrückt durch die Größe der Amplitude), andererseits zwischen diesen und den Schwingungszahlen der Stimmgabel ge-

Hoogeschool 5· reeks, deel II, afl 2. Nederlandsch Tijdschrift voor Geneeskunde 1901, deel I, No. 8.

2. F. H. Quix, Onderzoek over de gevoeligheid van het oor door de Toonladder (Basgedeelte en midden octaven). Nederlandsch Tijdschrift voor Geneeskunde 1901, deel II, No. 25.

3. H. Zwaardemaker en F. H. Quix, Onze gehoorscherpte voor de tonen van midden octaven en discant. Nederlandsch Tijdschrift voor Geneeskunde 1902, deel II, No. 19.

4. Dieselben, De gevoeligheid van het oor voor de verschillende tonen der toonladder Onderzoekingen. Physiol Laboratorium der Utrechtsche Hoogescholl 5· reeks, deel IV, afl. 1.

5. Dieselben, Schwellenwert und Tonhöhe Arch. für Anatomie und Physiologie. 1902. Supplement.

6. Dieselben, Über die Empfindlichkeit des menschlichen Ohres für Töne verschiedener Schwingungszahl. Ebenda. 1904.

7. Dieselben, Oppervlakken van gelijke geluidssterkte om een stemvork. Onderzoekingen Physiologisch-Laboratorium der Utrechtsche Hoogeschool. 5. reeks, deel III, afl. 2.

8. F. H. Quix, Over de intensiteit van het geluid eener stemvork, zooals dit afhankelijk is van amplitude en afstand. Onderzoekingen Physiologisch Laboratorium der Utrechtsche Hoogeschool. 5· reeks, deel III, pag. 240.

1) Nederl. Tijdschrift voor Geneeskunde 1902, deel II, No. 8 u. 9.

2) Zeitschrift für Ohrenheilkunde. Bd. XLV. Heft 1.

3) Siehe Struycken Zeitschrift für Ohrenheilkunde.

4) Paul Ostmann, Schwingungszahl und Schwellenwerte. Arch. für Anatomie und Physiologie. Physiol. Abtheilung 1903.

Digitized by Google

kommen. Wenn ich die Hauptsachen zusammenfasse, so sind diese die folgenden:

1. Für je vier Oktaven (sub contra — kleine Oktave) der C- und G-Töne ein Absinken des Schwellenwertes für je eine Gabel auf rund $^1/_{15}$ des Wertes der tieferen Gabel. Von dem letzteren experimentell bestimmten Schwellenwerte ausgehend, meinte Herr Ostmann die Schwellenwerte für die höheren Gabeln c^1, g^1 bis c^4—g^8 berechnen zu können.

2. Eine Bestätigung dieses gesetzmäßigen Absinkens der Schwellenwerte durch das Verhältnis der experimentell gefundenen Schwellenwerte zu den Schwingungszahlen der zugehörigen C- und G-Gabeln.

Ähnliche Verhältnisse wurden für die D-, E-, F-, A- und H-Gabeln gefunden.

3. Eine weitere Stütze für die sub 1 und 2 ausgedrückten Gesetze, wenigstens für die C- und G-Gabeln, durch die berechneten Schwellenamplituden als Ordinate aus den Abklingcurven dieser Gabeln, deren Gleichungen einfache Exponentialfunktionen sein sollen.

Wir wollen nun diese drei Punkte, welche zu ganz eigentümlichen Gesetzen geführt haben, etwas näher betrachten.

ad 1. Herr Ostmann fand für die Schwellenamplitude bei den unbelasteten Gabeln die folgenden Werte:

C (große Oktave)	0,067	mm
G (= =)	0,012	=
c (kleine Oktave)	0,0045	=
g (= =)	0,0009	=

Aus diesen Resultaten folgt, daß die Schwellenwerte sowohl von C zu G wie von c zu g auf rund $^1/_5$ sanken; dagegen von C zu c wie von G zu g auf rund $^1/_{15}$.

Getroffen durch dieses gleichmäßige Absinken der Schwellenwerte im Intervall einer Oktave, prüfte Hr. Ostmann noch andere Gabeln, und da es nicht möglich war, die Reizschwellenamplituden bei Gabeln höher als g experimentell festzustellen, bestimmte er die Schwellenwerte der belasteten Gabeln der Contra- und Subcontraoktave. Er konnte also auch noch die Schwellenwerte für C^2, G^2, C^1 und G^1 bestimmen und fand nun dasselbe Verhältnis, so daß die Schwellenwerte aller C- und G-Töne teils auf belasteten, teils auf unbelasteten Gabeln in Oktavenintervallen in der fallenden geometrischen Reihe 1, 15, 15^2, 15^3 usw. abnahmen.

Digitized by Google

Ich muß aus diesen Analysen ableiten, daß Herr Ostmann keinen Unterschied zwischen Schwellenamplituden bei belasteten und unbelasteten Gabeln macht.

Nun ist es eine Tatsache, daß man für denselben Ton (ceteris paribus) ganz verschiedene Schwellenamplituden findet, je nachdem man diesen Ton bestimmt auf verschiedenen Gabeln. Einige Beispiele aus einer meiner Arbeiten [1]) dürften dazu genügen.

So fand ich als Schwellenamplitude (die Stimmgabel wurde immer auf dieselbe Weise mit einem binauralen Stethoskop an derselben Stelle belauscht).

G^2	auf	Gabel	(Edelmann)	Nr. 1	belastet	4,31	mm
=	=	=	=	Nr. 2 (unbelastet C)	=	3,0	=
D^1	=	=	=	Nr. 2 (= =)	=	0,375	=
=	=	=	=	Nr. 3 (unbelast. G)	=	0,194	=
Fis	=	=	=	Nr. 4 (unbelastet c)	=	0,032	=
=	=	=	=	Nr. 5 (unbelastet g)	=	0,0155	=
C	=	=	=	Nr. 4 (unbelastet c)	=	0,058	=
=	=	=	=	Nr. 2 (unbelastet C)	unbelast.	0,050	=
G	=	=	=	Nr. 5 (unbelastet g)	belastet	0,0178	=
=	=	=	=	Nr. 3 (unbelastet G)	unbelast.	0,00527	=

Wenn Herr Ostmann die Schwellwerte für C, c, G und g nicht auf unbelastete, sondern gerade wie die Töne der Subcontra- und Contraoktave auf belastete Gabeln bestimmt hätte oder umgekehrt, so würde er ganz andere Werte gefunden haben, welche sich diesem eigentümlichen Gesetze nicht fügen konnten.

Nun will ich nicht bestreiten, daß die von Ostmann gefundenen Werte sich diesem Gesetze fügen, ich halte dies jedoch für einen Zufall, denn aus meinen ausführlichen Bestimmungen geht ein solches Gesetz gar nicht hervor. Außerdem sind die Schwellenwerte für Töne aus der Subcontra- und Contraoktave bei verschiedenen Bestimmungen so weit auseinander liegend, daß ein Mittelwert nur wenig bedeutet und jedenfalls nicht zur Auffindung eines Gesetzes herangezogen werden darf.

Die Töne D, E, F, A und H konnte Herr Ostmann allein auf belasteten Edelmannschen Gabeln hervorbringen. Aber auch hier tut sich etwas ähnliches vor, denn jeder Ton kann in den meisten Fällen auf zwei Gabeln erhalten werden.

Schade, daß Herrn Ostmann diese Möglichkeit nicht auf-

1) F. H. Quix, Onderzoekingen over de gevoeligheid van het oor door de toonladder. Nederl. Tijdschrift vor Geneeskunde 1901, deel II, No. 25, pag. 1378 en 1383.

Digitized by Google

gefallen ist, denn sodann wäre es ihm klar geworden, daß jeder Ton ganz verschiedene Normalamplituden haben kann, daß Normalamplituden ohne weiteres nicht miteinander vergleichbar sind, und man an eine Normalamplitude für einen Ton auf einer Gabel nicht auf die Normalamplitude seiner Oktave auf einer ganz anderen Gabel schließen kann.

Jedoch vorausgesetzt, dieses Verhältnis wäre wirklich richtig in den vier unteren Oktaven, so ist dennoch kein einziger Grund vorhanden anzunehmen, daß dies auch so in den höheren Oktaven sein muß. Herr Ostmann extrapoliert sogar bis in die 8 mal gestrichene Oktave, also über eine Strecke, welche nicht weniger als zweimal größer ist, wie die experimentell untersuchte Strecke. Dies ist jedenfalls unerlaubt, um so mehr, weil schon längst bekannt ist, daß jenseits der 4 mal gestrichenen Oktave das Minimum audibile wieder rasch ansteigt, um an der oberen Grenze relativ sehr groß zu sein [1]).

ad 2. Herr Ostmann hat wohl erkannt, daß die Stützen sub 1, besprochen für die Gesetzmäßigkeit der Schwellenamplitudenabnahme, durch die ganze Tonleiter hindurch nicht genügend sind. Er findet nun eine weitere Bestätigung dieses gesetzmäßigen Absinkens in dem Verhältnis der experimentell gefundenen Schwellenwerte zu den Schwingungszahlen der zugehörigen C- und G-Gabeln. Nach Herrn Ostmann ergab sich folgendes überraschendes Ergebnis [2]):

Wurden die Schwingungszahlen für G^2, G^1, G, g usw. durch die steigende geometrische Reihe 9, 9×30, 9×30^2, 9×30^3 usw. dividiert, so erhielt man Zahlen, welche nur so weit von der Größe der für die G-Gabeln experimentell gefundenen Schwellenwerte sich entfernten, daß die Differenzen ohne weiteres als Fehlerquellen betrachtet werden konnten und mußten, und welche weiter mit den Zahlen fast genau zusammenfielen, welche man unter Benutzung der fallenden geometrischen Reihe 1, 15, 15^2, 15^3 usw. als Schwellenwerte für die G-Gabeln von g^1 aufwärts aus den experimentell bestimmten Werten für die tieferen G-Gabeln entwickelt hatte.

Ähnliche Verhältnisse fand Herr Ostmann für die C-, D- usw. Töne.

---

1) Wie weit auch die Untersuchungen von M. Wien einerseits und H. Zwaardemaker und F. H. Quix anderseits auseinandergehen, in diesem Punkte sind sie völlig übereinstimmend.

2) Schwellenwert und Tonhöhe. S. 323.

Digitized by Google

Wie nun schon Schäfer[1]) hervorgehoben, ist dies nichts anderes als eine kleine Umrechnung.

Nehmen wir aus Schwellenwert und Tonhöhe Tabelle I, S. 324, so fand Herr Ostmann als Schwellenamplitude für G^2 2,8 mm, für G^1 0,169 mm, so daß

$$\frac{a\,G^2}{a\,G^1} = \frac{2.8}{0.169} = 15 \quad . \quad . \quad . \quad . \quad . \quad (1)$$

$$a\,G^1 = \frac{2.8}{15} = \frac{a\,G^2}{15}.$$

usw.

Um aus der Schwingungszahl für $G^2 = 24$ die Größe der Schwellenamplitude 2.8 zu erhalten, muß man 24 durch 9 dividieren;

$$2.8 = \frac{24}{9} = \frac{n}{9} \quad . \quad . \quad . \quad . \quad . \quad . \quad . \quad . \quad . \quad . \quad . \quad (2)$$

Aus dieser Gleichung folgen aber von selbst:

$$\frac{2{,}8}{15} = G^1 = \frac{24}{9 \times 15} = \frac{2 \times 24}{9 \times 15 \times 2} = \frac{2\,n}{9 \times 30};$$

$$\frac{2{,}8}{15 \times 15} = G = \frac{24}{9 \times 15 \times 15} = \frac{4 \times 24}{9 \times 15 \times 15 \times 4} = \frac{4\,n}{9 \times 30^2};$$

$$\frac{2{,}8}{15 \times 15 \times 15} = g = \frac{24}{9 \times 15 \times 15 \times 15} = \frac{8 \times 24}{9 \times 15^3 \times 2^3} = \frac{8\,n}{9 \times 30^3};$$

usw.

Es sind dies alles identische Gleichungen, welche weiter nichts ausdrücken, als was man selbst in (1) und (2) niedergelegt hat.

ad 3. Um auch die Unrichtigkeit der sub 3 ausgedrückten Stütze zu beweisen, müssen wir zu den Tabellen für die Amplitudenmessungen schreiten, welche Herr Ostmann in seiner zweiten Arbeit: „Ein objektives Hörmaß", gegeben hat.

Daß die Abklingcurven der Gabeln in jener Weise, wie sie Ostmann untersucht hat, keine einfachen Exponentialcurven sind, werde ich nun weiter zeigen.

Wenn die Curven einfache Exponentialcurven sind, oder was dasselbe sagt, wenn die Amplitudenabnahme in geometrischer Reihe stattfindet, so muß das Decrement konstant sein, ganz unabhängig von den Punkten der Curven, an denen man dieses Decrement bestimmt, und muß man durch Berechnung von jedem Punkte in der Curve ausgehend für die Schwellenamplitude denselben Wert finden.

Wie weit Herr Ostmann in seinen Curven davon entfernt gewesen ist[2]), kann aus den folgenden Tabellen (I—V) hervor-

1) Schäfer, Zeitschrift für Ohrenheilkunde. 1903.

2) Wenn die Curven einfache Exponentialcurven sind, ist es ganz unnötig, die Curven zu konstruieren und zu interpolieren, denn in diesem Falle

Digitized by Google

gehen, zu deren Zusammenstellung ich ganz willkürliche Zahlen aus den Ostmannschen Tabellen genommen habe.

Die Tabellen bedürfen noch einer kleinen Erläuterung.

Nehmen wir z. B. die Gabel C (Tabelle I). Aus den gemessenen Amplituden 2.7 mm und 2.376 mm bei den Zeitpunkten 9″ und 17″ findet man das Decrement α aus der Gleichung

$$a_{17''} = a_{9''}\ e^{-\alpha\,(17''-9'')}$$
$$2{,}376 = 2{,}7\ e^{-8\alpha}$$
$$\alpha = 0{,}01598.$$

Ist α bekannt, dann kann man die Schwellenamplitude bei 5′ 9″ (im 1. Versuch) berechnen aus

$$a_{5'9''} = a_{17''}\, e^{-\alpha\,(5'9''-17'')}$$
$$a_{5'9''} = 0{,}024 \text{ mm},$$

während $a_{5'9''}$ experimentell durch Ostmann gemessen wurde und 0,060 mm betrug.

Nimmt man, wie Herr Ostmann in seinen späteren Arbeiten, die Intensität des Schalles einer Gabel proportional dem Quadrat der Amplitude, so betrug die Intensität bei 17″ $\left(\frac{a\ 17''}{a\ 5'\,9''}\right)^2$ mal die Intensität bei 5′ 9″. Nimmt man für $a_{5'9''}$ den berechneten Wert, so ist dieser Betrag 11270, dagegen 1568 wenn man die wirklich gemessene Amplitude herbeizieht. Hätte man also nicht die ganze Curve experimentell gemessen, sondern allein das Decrement zwischen 9″ und 17″ berechnet, so wäre die Tabelle für die Hörschärfe ganz falsch gewesen, denn im ersteren Falle ist die pathologische Hörschärfe bei 17 Sekunden $\frac{1}{1568}$, im letzteren Falle $\frac{1}{11270}$.

Aus den Spalten der Tabellen zeigt sich nun, daß das Decrement nicht konstant, und bei den höheren Gabeln dies auch nicht annähernd ist. Die Folge dieser Inkonstanz des Decrements ist, daß man ganz andere Werte für die Schwellenamplitude findet, je nachdem man von verschiedenen Zeitpunkten in der Curve mit verschiedenem Werte für das Decrement ausgeht.

Im allgemeinen differiert die berechnete Schwellenamplitude um so mehr von der wirklichen, je früher man in der Curve den Ausgangspunkt wählt und je höher die Gabel ist. Bei höheren

läßt sich die Gehörsschärfe bei jeder Sekunde aus einer einfachen Berechnung ableiten.

Digitized by Google

Gabeln als e^2 kann man nur ein relativ sehr kleines Stück der Curve im Anfange wirklich messen, und müssen die aus diesem Decrement berechneten Schwellenamplituden von den wirklichen sehr verschieden sein; außerdem ist das Decrement in diesem kleinen Stück der Curve sehr inkonstant, so daß man noch mit verschiedenen Werten für das Decrement zu ganz verschiedenen Schwellenamplituden kommen kann.

Einige Beispiele werden dies weiter erhellen (s. Tabelle I—V S. 126 u. f.).

Herr Ostmann hat aus seinen zwei gefundenen Werten für e^3 nämlich $0{,}9955 \times 10^{-6}$[1]) und $0{,}263 \times 10^{-5}$ den Mittelwert $0{,}1277 \times 10^{-5}$ angegeben. Es ist aber kein einziger Grund anzuführen, weshalb dieser Mittelwert mehr dem Wirklichen näher kommt, als die zwei angegebenen und die anderen in Tabelle IV berechneten. Aus den Bestimmungen von Herrn Ostmann für Gabel e^3 läßt sich gar nicht ableiten, welche die wirkliche Schwellenamplitude gewesen ist.

Noch schlimmer wird die Sache bei e^4. Wie Herr Ostmann in einer Note zu seiner Tabelle D selbst erwähnt, ist die aus der 3. und 5. Sekunde berechnete Ordinate (Schwellenamplitude) kleiner, die aus der 5. und 9. größer als der für die 3. und 9. Sekunde[2]) berechnete Wert, und doch führt er den aus der 3. und 9. Sekunde berechneten Wert $= 03461 \times 10^{-6}$ als eine Stütze für seine Behauptung an.

Wenn Herr Ostmann diese Zahlen angegeben hätte, so wie auch einige mehr für g[3]), so wäre es jedem Leser klar geworden, daß von einer Stütze gar keine Rede sein kann. Ich werde dies in der folgenden Tabelle V noch dartun.

Durch diese Bemerkungen meine ich völlig bewiesen zu haben daß die von Ostmann gefundenen Gesetze unrichtig sind.

1) Für die Zahl 0,0000009955 werde ich die einfachere Schreibweise $0{,}9955 \times 10^{-6}$ anwenden.

2) Es ist mir nicht deutlich, aus welcher Bestimmung Herr Ostmann das Decrement zwischen 3 und 9 Sekunden berechnet hat, denn in den drei Versuchen (S. 52) kommen diese Sekunden nicht in demselben Versuche vor. Die Bestimmung des Decrements aus zwei Amplitudenmessungen, zu zwei verschiedenen Versuchen gehörend, kann ungenau sein durch Änderung der Spannung. Dies gilt auch für andere Gabeln.

3) Unbegreiflicherweise hat Herr Ostmann für g' in seiner Tabelle D nur einen Wert angegeben, welcher sich sehr schön seinem Gesetz fügt. Wie man jedoch sogleich mit dem ersten Blick auf die Tabellen für g' sehen kann, ist von einem konstanten Decrement gar keine Rede, und kann man sehr verschiedene Schwellenamplituden berechnen.

Digitized by Google

Tabelle I.

Gabel C.

1	2	3	4	5	6	7	8
Versuch und Seite	Zu Grunde gelegt wurden die in den .... Sekunden gemessenen .... Amplituden in m. m.	Berechnetes Decrement α	Schwellenamplitude $a_n = a_{3'9''}$		Verhältnis der physikalischen Intensität $\left(\frac{a_p}{a_n}\right)^2$		a_p
			Als Ordinat der Exponentialkurve berechnet	Durch Ostmann wirklich gemessen	Aus der in (4.) berechneten Schwellenamplitude	Aus der gemessenen Schwellenamplitude	
1. Versuch S. 31	9"—17" 2,7—2,376	0,01598	0,0224	0,060	$1{,}13 \times 10^4$	$1{,}57 \times 10^3$	$a_{17''}$
"	9"—1'5" 2,7—1,134	0,0155	0,0259	"	$1{,}92 \times 10^2$	$3{,}57 \times 10^2$	$a_{1'5''}$
"	1,5"—3',5" 1,134—0,208	0,0143	0,03605	"	$3{,}3 \times 10$	$1{,}2 \times 10$	$a_{3'6''}$
"	3',5"—4',1" 0,208—0112	0,011	0,05282	"	4,5	3,5	$a_{4'1''}$

Tabelle II.

Gabel g (kleine Oktave).

1	2	3	4	5	6	7	8
Versuch und Seite	Zu Grunde gelegt wurden die in den .... Sekunden gemessenen .... Amplituden in m. m.	Berechnetes Decrement α	Schwellenamplitude $a_n = a_{2'29''}$ (6)		Verhältnis der physikalischen Intensität $\left(\frac{a_p}{a_n}\right)^2$		a_p
			Als Ordinat der Exponentialkurve berechnet	Durch Ostmann wirklich gemessen	Aus der in (4) berechneten Schwellenamplitude	Aus der gemessenen Schwellenamplitude	
2. Versuch S. 39	19"—23" 0,225—0,180	0,05579	$0{,}15437 \times 10^{-3}$	0,0009	$1{,}36 \times 10^6$	$4{,}0 \times 10^4$	$a_{23''}$
	1'5"—1'48" 0,027—0,0045	0,04167	$0{,}7951 \times 10^{-3}$	"	$3{,}2 \times 10$	$2{,}5 \times 10$	$a_{1'40''}$
	1,45"—1'57"—(34) 0,054—0,0027	0,05719	$0{,}4267 \times 10^{-3}$	"	$4{,}0 \times 10$	9,0	$a_{1'57''}$-(34)

Digitized by Google

Tabelle III.

Gabel g′.

1	2	3	4	5	6	7	8
Versuch und Seite	Zu Grunde gelegt wurden die in den .... Sekunden gemessenen Amplituden .... in m. m.	Berechnetes Decrement α	Schwellenamplitude $a_n = a_2 \cdot 33''$		Verhältnis der physikalischen Intensität $\left(\frac{a_p}{a_n}\right)^2$		a_p
			Als Ordinat der Exponentialkurve berechnet	Aus den Schwingungszahlen durch Ostmann ber.	Aus der in (4.) berechneten Schwellenamplitude	Aus der dch. Ostmann berechneten (5.) Amplitude	
1. Versuch S. 43	2″—6″ 1,080—0,540	0,1733	$0{,}4671 \times 10^{-4}$	$0{,}64 \times 10^{-4}$	$1{,}34 \times 10^{22}$	$1{,}04 \times 10^{8}$	a_6''
2. Versuch S. 44.	32″—49″ 0,105—0,054	0,04077	$0{,}7777 \times 10^{-3}$	"	$4{,}82 \times 10^{3}$	$1{,}04 \times 10^{6}$	a_{49}''
3. Versuch S. 45	1,′9″—1,′18″ 0,018—0,009	0,07702	$0{,}2794 \times 10^{-4}$	"	$1{,}04 \times 10^{5}$	$2{,}88 \times 10^{4}$	$a_{1}{}'18''$

Tabelle IV.

Gabel c^3.

1	2	3	4	5	6	7	8
Versuch und Seite	Zu Grunde gelegt wurden die in den .... Sekunden gemessenen Amplituden .... in m. m.	Berechnetes Decrement α	$a_{57''5'}$ ($19\frac{1}{2}$)		Verhältnis der physikalischen Intensität $\left(\frac{a_p}{a_{57''5}}\right)$		a_p
			Als Ordinat der Exponentialkurve berechnet	Durch Ostmann wirklich gemessen	Aus der in 4. berechneten Amplitude	Aus der durch Ostmann in 5. gemessenen Amplitude	
2. Versuch S. 50	4″—8″ 0,063—0,036	0,1399	$0{,}2807 \times 10^{-4}$	$0{,}135 \times 10^{-2}$	$1{,}65 \times 10^{6}$	$7{,}11 \times 10^{2}$	a_8''
"	8″—16″ 0,036—0,018	0,08665	$0{,}494 \times 10^{-3}$	"	$1{,}33 \times 10^{3}$	$1{,}78 \times 10^{2}$	a_{16}''
"	16″—34″ 0,018—0,0045	0,07702	$0{,}7034 \times 10^{-3}$	"	$4{,}1 \times 10$	$1{,}1 \times 10$	a_{34}''
"	38″—41″5 0,0081-0,0054	0,1158	$0{,}846 \times 10^{-3}$	"	$4{,}1 \times 10$	$1{,}6 \times 10$	$a_{41}''{}_{,5}$

Digitized by Google

TABELLE V.

(Erweiterte Tabelle D, Ostmann Obj. Hörm. S. 23)

1	2	3	4	5	6	7
Schwellenwerte für	Versuch und Seite	Zu Grunde gelegt wurden die Sekunden	Gemessene Amplituden bei den .... Sekunden in (3)	Berechnete Schwellenamplitude	Durch Ostmann berechnete Schwellenamplitude	Durch Ostmann ansden Schwingungszahlen berechnete Schwellenamplitude
g^1	1,43	2″—6″	1,080—0,540	0,4671 × 10^{-11}	—	—
	=	16″—31″	0,216—0,108	0,3846 = 10^{-3}	—	—
	=	51″—1′,00″	0,036—0,018	0,1395 = 10^{-4}	—	—
	2,44	32″—49″	0,105—0,054	0,777 = 10^{-3}	—	0,53 × 10^{-4}
	=	1′21″,5—1′35″ (40)	0,0054—0,0027	0,153 = 10^{-3}	—	—
	3,45	1′,9″—1′18″	0,018—0,009	0,2794 = 10^{-4}	—	—
	?	8″—65″	?	—	0,64 × 10^{-4}	—
c^3	2,50	4″—8″	0,063—0,036	0,1304 × 10^{-7}	—	—
	=	16″—34″	0,018—0,0045	0,9489 = 10^{-5}	—	—
	3,51	3,″5—9″	0,054—0,0315	0,107 = 10^{-5}	—	0,141 × 10^{-5}
	?	8″—15″	?	—	0,9955 × 10^{-6}	—
	?	50″—57″	?	—	0,263 × 10^{-5}	—
c^4	2,52	3,″—5″,5	0,009—0,0045	0,4531 × 10^{-7}	—	—
	=	5,″5—9″5″	0,0045—0,000225	0,339 × 10^{-5}	—	0,91 × 10^{-7}
	?	3″—9″	?	?	0,3461 × 10^{-6}	—

Wir kommen nun zu seiner zweiten Arbeit: „Ein objektives Hörmaß".

Zuerst zu den Tabellen.

Aus dem vorangehenden folgt ohne weiteres, daß alle Tabellen, bei denen die Größe der Schwellenamplituden nicht direkt gemessen, sondern aus den Schwingungszahlen falsch berechnet sind, unrichtig sein müssen, weil die Schwellenamplitude als Hörmaßeinheit angenommen ist.

Wie kolossal groß die Fehler durch diese Annahme sein können, geht aus den Spalten 6 und 7 der Tabellen hervor.

Durch diesen Umstand können die Tabellen für c^1, g^1, c^2, g^2, c^3 und c^4 der Wahrheit nicht entsprechen, sondern müssen außerordentlich weit davon entfernt sein. Es bleiben also noch die Tabellen für C, G, c und g.

Zu diesen Tabellen habe ich noch die folgenden Bemerkungen:

Aus den Tabellen für die verschiedenen Versuche bei jeder Gabel geht hervor, daß die Spannung bei allen Versuchen nicht immer dieselbe gewesen ist. Z. B. bei C (S. 32) ist in beiden

Digitized by Google

Versuchen die Amplitude nach 4 Sekunden 3,24 mm, in dem 2. Versuche nach 8 Sekunden 2,7 mm, dagegen in dem 3. Versuche nach 9 Sekunden 2,7 mm. Die Gabel muß also im 2. Versuche fester eingeklemmt gewesen sein, als in dem 3. Versuche.

Sehen wir nun die definitive Tabelle für Gabel C (S. 55), so finde ich als Amplitude bei 17 Sekunden 2,376 mm angegeben aus dem 2. Versuche; und bei 31 Sekunden 1,890 mm aus 3. Versuche genommen. Dies ist natürlich nicht erlaubt. Wenn die Gabel in zwei Versuchen nicht genau in derselben Weise abgeklungen ist, können die zwei Versuche nicht kombiniert werden zu einer definitiven Tabelle.

Ähnliche Fehler haben sich bei den drei anderen Gabeln eingeschlichen. Es ist nun sehr schwer, die Gabel immer in derselben Spannung in einem Stativ zu befestigen, und wenn Herr Ostmann einmal mit dem Figürchen von Gradenigo und bei den höheren Gabeln mit der Modifikation Struycken gearbeitet hat, bin ich überzeugt, daß er die alte Methode von Helmholtz verlassen wird, denn mit der erstgenannten Methode kann man der Amplitudenabnahme folgen beim Verklingen in der Hand und ganz genau messen.

Ich bedaure sehr, daß aus diesen Gründen die Tabellen von Herrn Ostmann für die Gabeln höher wie g gar keinen, und die vier tieferen nur wenig Wert haben, denn aus eigenen Erfahrungen im Anfang meiner Untersuchungen weiß ich, daß diese Versuche und Tabellen viele Mühe und Arbeit verursacht haben müssen.

Wir kommen zum Schluß zur Anwendung des objektiven Hörmaßes.

Bei der Hörprüfung geht Herr Ostmann nicht von einem konstanten Anschlage aus, sondern er verwendet zum Auffinden eines festen Punktes in der Ausklingcurve einen Kunstgriff, der indes schon sehr alt ist und von Lucae angegeben ist, nämlich den, daß der Untersucher vor oder nach der Prüfung des kranken Ohres seine eigene Schwellenamplitude aufsucht[1]).

Diese Methode hat jedoch in der Otologie keinen Eingang gefunden, und mit Recht aus den folgenden Gründen.

1. Schwankt die Schwellenamplitude bei jeder Bestimmung, und besonders bei den tieferen Gabeln, es ist dies immer ein Fehler, welchen man nicht umgehen kann.

1) Siehe Jacobson, Dieses Arch. Bd. XXIV. S. 39.

Digitized by Google

2. Wenn die pathologische Hördauer wenig differiert mit derjenigen des Untersuchers, ist die genaue Bestimmung auf diese Weise nicht mehr möglich, denn das Ohr des Untersuchers kann den Ton nicht mehr auffinden, wenn die Tonintensität in die Nähe der Schwellen gekommen ist. Um so mehr ist dies ein Fehler, als immer einige Sekunden vergehen zwischen dem Zeitpunkte, daß der Patient den Augenblick angibt, in welchem der Ton für sein Ohr verklingt und man die Gabel an sein eigenes Ohr gebracht hat. Bei den höheren Gabeln ist dieser Fehler sehr groß, weil diese Gabeln rasch verklingen.

3. Wie ich an anderer Stelle ausführlich auseinander gesetzt habe, ändert sich die Intensität des Schalles in der Umgebung einer Gabel durch die Anwesenheit der Interferenzflächen, die stielwärts abnehmenden Amplituden usw. von Punkt zu Punkte. Man muß also immer die Gabel gerade an derselben Stelle und denselben Abstand ihrer Zinken dem Ohre gegenüber halten. Dieses ist nun, wenn man sein eigenes Ohr untersucht, nicht möglich, selbst nicht, wenn man in den Spiegel schaut.

4. Ist die Abklingkurve der Gabel verschieden, je nachdem sie horizontal, vertikal oder in anderen Stellungen gehalten wird.

5. Wird bei den meisten Gabeln, besonders bei den tieferen zu einer Bestimmung nach dieser Weise mehr Zeit gefordert, wie zu derselben nach einem konstanten Anschlage, weil die tieferen Gabeln in pathologischen Fällen, in den weitaus meisten Fällen sehr kurz, normal jedoch sehr lang gehört werden.

Ein Sperrer nach Ostmann ist zum Erhalten einer konstanten Anfangsamplitude weniger geeignet, da gerade durch dieses Instrument alle Obertöne, und sogar am stärksten auftreten, weil am Ende der Zinken alle Töne einen Schwingungsbauch haben. Auch ist nach eigener Erfahrung der Ausschlag mit einem Sperrer nicht immer konstant.

In einem Punkte bin ich noch principiell anderer Ansicht wie Herr Ostmann, was nämlich die Ausmessung der Gehörschärfe aus den in der Abklingkurve bekannten Amplituden der Gabel anbetrifft.

Es kommt mir vor, daß Herr Ostmann in seiner Arbeit: „Objektives Hörmaß“ die Bedeutung dieser Frage unterschätzt hat. Denn er sagt auf S. 28, nachdem er hervorgehoben hat, daß man nach zwei Arten die Bestimmung notieren kann, nämlich die Hörschärfe umgekehrt proportional dem Quadrate der Amplitude, oder ausgedrückt in Vielfachen oder Normalamplituden:

Digitized by Google

„Doch muß der praktischen Erfahrung die Entscheidung überlassen bleiben, welche Art der Bestimmung und Aufzeichnung sich am zweckmäßigsten erweist. Einfacher und deshalb praktisch wohl handlicher ist die Bezeichnung der Hörschärfe nach der Zahl der Normalamplituden, bei der der Ton verklingt."

Es ist hier nun nicht die Frage, was praktisch handlicher und einfacher, sondern was richtig ist; praktisch am handlichsten ist noch immer die alte Bezeichnung in Bruchteilen der normalen Sekundenzahl, und Herr Ostmann bestreitet selbst diese Methode, weil dieselbe nicht der Wahrheit entspricht. Will man nun mit dieser Methode brechen, so muß man consequent bleiben und die Intensität des Schalles als Ausmaß zugrunde legen.

Ich muß hier ausdrücklich hervorheben, daß Herr Ostmann in seinem Vortrage zu *Kassel* nur sprach von Bezeichnung in Vielfachen der Normalamplituden, ganz im Einklange mit seinen angegebenen Tabellen, was mir damals die Bemerkung in den Mund legte, daß ein Ausmaß nach der Größe der Amplitude unnatürlich und nicht physiologisch richtig sei, weil die Amplitude der Gabel nicht der Reiz für das Ohr ist, sondern die Intensität des von ihr (Gabel) erregten Schalles.

Es wundert mich sehr, daß Herr Ostmann mich nun nach Stellen in seiner Arbeit verweist, in welchen er hervorhebt, daß die Intensität jetzt wohl allgemein und unbestritten dem Quadrate der Amplitude proportional gesetzt wird [1]).

Ich habe niemals behauptet, daß Herr Ostmann dies nicht wüßte, oder diesbezüglich andere Vorstellungen hätte, sondern allein daß er diesen Maßstab damals nicht bei seiner Hörschärfebestimmung verwendet, was deutlich aus dem oben citierten Satz von Ostmann hervorgeht, welcher dem gegen mich verwendeten Citat unmittelbar auf S. 28 seiner Monographie folgt.

Es freut mich sehr, daß Herr Ostmann in seiner späteren Arbeit auch, wie ich, die Intensität des Schalles als Hörmaß annimmt, sich also meinen Bemerkungen anschließt.

Daß die Tonstärke allgemein und unbestritten proportional dem Quadrate angenommen wird, darf ich bestreiten; dies sind jedoch physikalische Probleme, über welche wir uns hier nicht verbreiten können. Allein ich möchte betonen, daß ich in mei-

1) Dieses Arch. Bd. LXI. S. 133.

Digitized by Google

nen ersten Arbeiten, dem physikalischen Usus folgend, diese Proportionalität angewendet habe[1]). Später bin ich aus verschiedenen Gründen davon abgekommen, und halte ich eine Proportionalität mit einem Exponent zwischen 1 und 2, im Mittel 1, 2, für genauer. Auch fand der italienische Physiker Stefanini[2]) die Tonstärke einer Gabel mehr der ersten Potenz der Amplitude wie dem Quadrate proportional.

In diesem Probleme befinden Prof. Zwaardemaker und ich uns in Controversen mit Prof. M. Wien, Physiker aus Danzig, und wir hoffen, daß aus diesen Meinungsverschiedenheiten nützliches für die Otologie hervorgehen wird.

Auch muß ich die zweite Bemerkung Herrn Ostmann's refutieren, nämlich daß mein Einwand: „Die von Herrn Ostmann gefundenen Normalamplituden haben auch deshalb keinen reellen Wert, weil von mehreren Stimmgabeln derselben Tonhöhe, aber von verschiedenem Bau und Maße jede ihre eigene Normalamplitude hat", allein dann berechtigt sei, wenn Herr Ostmann die Behauptung aufgestellt hätte, daß man mit jeder C- oder G-Gabel seine Hörprüfungstabellen benutzen könne. Auch ohne diese Behauptung ist dieser Einwand berechtigt, weil aus dem Vorangehenden erwiesen ist, daß Herr Ostmann zu seinen eigentümlichen Gesetzen kam durch die nicht erwähnte und unrichtige Annahme, daß die Normalamplitude für denselben Ton auf verschiedenen belasteten und unbelasteten Gabeln gleich groß ist, und die Schwellenamplituden in den Tabellen für c^1, g^1, c^2, g^2, c^3 und c^4 nach diesem falschen Gesetz berechnet, diese Tabellen wertlos machen.

Auch glaube ich, daß diese Normalamplituden Herrn Ostmann vor dem Geiste schwebten, bei dem Gedanken Stimmgabeln anfertigen zu lassen nach einem bekannten Modell, für welche dieselbe Tabelle benutzt werden konnte. In seiner letzten Arbeit ist auch Herr Ostmann schon teilweise von dieser Utopie abgekommen. Hoffentlich wird er sich mir nun bald ganz anschließen und jede Gabel als ein physikalisches Individuum betrachten, welches gesondert geaicht werden muß, gerade wie auch jedes Thermometer gesondert geaicht wird. Findet man zwei in physikalischem Sinne ganz identische Gabeln, so

1) Nederl. Tijdschrift voor Geneeskunde 1902, deel I, No. 8.

2) Stefanini, Sulla legge di oscillatione del diapason e mesure dell' intensita del' suono. 1889.

Digitized by Google

muß dies als ein großer Zufall angesehen werden, dessen Erreichung die Gabeln sehr teuer machen muß und außerdem zwecklos ist, weil es leichter und rascher geht, jede Gabel gesondert zu aichen. Auch genügt dieselbe Dämpfung (Decrement) nicht zur physikalischen Identität zweier Gabeln [1]).

Es wird jedem, welcher sich etwas eingehend mit der Frage der Hörschärfebestimmung beschäftigt hat, wohl klar sein, daß in diesem mühseligen Problem noch nicht das letzte Wort gesprochen ist. Es rührt dies besonders davon her, daß vom Schalle physikalisch hierzu nicht genügend bekannt ist. Die Stimmgabel, welche wir bis heute in der Otologie nicht entbehren können, ist ein sehr compliciertes Instrument, dessen viele physikalischen Probleme noch der Lösung warten. Seitens der Physiker wird dieses Thema nur wenig bearbeitet, und so müssen wir, wenn wir weiter kommen wollen, selbst unbeholfene Versuche anstellen.

Diese Umstände geben das formelle Recht, die Untersuchungen Anderer mit den eigenen zu vergleichen und c. q. Einwände zu erheben. —

1) Ostmann, Dieses Arch. Bd. LXI. S. 131.

Digitized by Google

XI.

Ausbleiben des Knochenersatzes am operierten Schläfenbein.

Von

Prof. Dr. Gerber, Königsberg i. Pr.

(Mit Tafel II.)

Das beachtenswerte Moment der nachstehenden Mitteilung liegt nicht im Krankheitsverlauf des Falles, noch in dem der Operation, sondern im Heilungsverlauf.

Da unter 275 Operationen am Warzenfortsatz, die im letzten Lustrum an meiner eigenen Klinik ausgeführt worden sind, ein derartiges Vorkommnis nicht beobachtet worden ist, ich auch weder bei gelegentlichen Besuchen anderer Kliniken noch in mündlicher Rücksprache mit anderen Kollegen von solchen Fällen erfahren habe, so ist damit wohl die Berechtigung dieser Mitteilung gegeben. Für mich persönlich verfolgt sie in erster Reihe den Zweck, von etwaigen ähnlichen Beobachtungen anderer Operateure zu hören, denen ich bisher auch in der Literatur nicht begegnet, womit freilich nicht behauptet werden soll, daß sie nicht existieren.

Daß im Verlaufe der Erkrankung oder der Operation des vorliegenden Falles kein besonderes Moment vorliegt, das die Abweichung von dem gewöhnlichen Heilungsvorgang erklärt, davon mögen sich die Leser nun überzeugen.

Es handelt sich um das 8jährige Töchterchen des Rittergutsbesitzers Sch. Die Eltern und Geschwister des Kindes sind mir als gesund bekannt und irgend welche hereditären Momente nicht zu konstatieren. Die Patientin, ein zartes, aber sonst gesundes Kind, litt viel an Nasenkatarrhen, war auch früher bereits von mir wegen Rachenmandelhypertrophie curettiert worden.

Sie erkrankte Ende Juli 1903 mit Fieber und Ohrenschmerzen, wurde vom Hausarzt behandelt, und es zog sich der Zustand mit Besserungen und Verschlechterungen einige Wochen hin, während deren ich nur gelegentlich telephonisch um Anweisungen ersucht wurde. Als sich schließlich eine Anschwellung hinter dem Ohr einstellte, die der Hausarzt angesichts des leidlichen Allgemeinbefindens des Kindes und des jetzt fieberlosen Verlaufes durchaus für nichts mehr Bedenkliches erklärte, riet ich dringend, das Kind

Digitized by Google

nach der Stadt zur Untersuchung zu bringen, was denn auch schließlich geschah.

Es zeigte sich jetzt hinter der recht stark abgedrängten rechten Ohrmuschel eine fluktuierende Anschwellung unter unveränderter Haut, die man in Rücksicht auf die Vorgeschichte für nichts anderes als einen subperiostalen Abszeß des Warzenfortsatzes halten mußte. Eine Otoskopie freilich war nicht möglich, da der Gehörgang durch Verbuckelung der oberen und hinteren Wand vollständig verlegt, und die gerade für die feinste Sonde noch passierbare Öffnung mit schmierigen Massen erfüllt war. Trotz dieser Umstände, des völlig fieberlosen Verlaufes und trotz der Angabe der Eltern, daß die Anschwellung ihrer Meinung nach von einem Insektenstich herrühre, riet ich zur sofortigen Operation.

Operation am 11. August 1903. Der Weichteilschnitt entleert sofort eine Menge flüssigen, nicht fötiden Eiters. Nach Freilegung des Knochens zeigt sich ca. 1 cm von dem hinteren Gehörgangsrande entfernt eine etwa linsengroße Perforationsöffnung, in deren Umgebung der Knochen blauschwarz verfärbt ist. Die Eröffnung des Warzenfortsatzes ergibt überall reichlich mit Granulationen und Eiter gefüllte große Zellen. Die hintere Gehörgangswand ist gleichfalls derartig in Mitleidenschaft gezogen, daß dieselbe zum großen Teil entfernt werden muß. Die Eiterung erstreckt sich nach unten weit in die Spitze, so daß dieselbe fast völlig fortgenommen wird. Ebenso finden sich weit nach oben in den Jochbogen hineinreichende große, mit Granulationen angefüllte Zellen.

Der Sulcus wird sehr deutlich und schön sichtbar und hat selbst gutes Aussehen, wogegen hinter demselben die Eiterung weiter verfolgt werden kann.

Der Sinus wird nicht freigelegt. Sorgfältige Auskratzung und Glättung der ganzen, für kindliche Verhältnisse außerordentlich großen Höhle, Tamponade; zwei Nähte in den oberen Wundwinkel.

12. August. Kein Fieber, Allgemeinbefinden gut. Desgleichen in den nächsten Tagen. Völlig normaler, aber recht langsamer Heilungsverlauf. Etwas zögernde Granulationsbildung. Aus der Pauke keine Sekretion.

Nachdem die retroaurikuläre Wunde sich zwar langsam, aber doch allmählich bis auf eine fingerkuppengroße Öffnung an der oberen Peripherie der Knochenwunde geschlossen hatte, trat in der zweiten Hälfte des Oktober ein Stillstand in der Wundheilung ein. Die Öffnung secernierte nur noch wenig, jedoch kam man mit der Sonde nach oben zu auf bloßliegenden Knochen. Am 9. November erkrankte die Patientin mit Fieber von 38,9°, welches am Tage darauf bis auf 37,2° herunterging, um dann wieder bis 39° anzuschwellen. Da weder Schmerzen noch sonstige Symptome das Fieber notwendig auf das Ohr beziehen ließen, andererseits das Kind viel hustete und nach Aussage des Hausarztes ein Luftröhrenkatarrh bestand, so mußte die Frage eines weiteren operativen Eingriffes vorläufig offen bleiben, zumal der hinzugezogene Consiliarius, Herr Geheimrat Garrè, den Zustand nicht sicher für einen pyämischen hielt. Eine Untersuchung der inneren Organe und des Augenhintergrundes ergab normale Verhältnisse.

In Anbetracht dieses Umstandes und hauptsächlich in Anbetracht des immer deutlicher werdenden pyämischen Charakters der Temperaturkurve wurde zur nochmaligen Operation geschritten.

Operation am 17 November in Narkose mit Billrothscher Mischung; gegenwärtig Geheimrat Garrè. Schnitt durch das alte Operationsfeld. Haut und Periost lassen sich leicht vom Knochen zurückschieben. Von der offen gebliebenen, mit schwammigen Granulationen gefüllten Stelle aus wird die alte Knochenhöhle weiter freigelegt und zeigt Granulationen sowohl nach vorn das ganze Antrum ausfüllend, wie auch nach unten in die Spitze hineingebend und nach oben bis weit in die vordere Wurzel des Jochbogens und in die Schuppe. In diesem ganzen Bereich zeigt sich auch der noch sehr zellenreiche Knochen cariös und wird leicht mit dem scharfen Löffel und der Zange entfernt. Dabei kommt hinten bald die blauschimmernde Wand des Sulcus zum Vorschein. Derselbe wird mit dem Meißel angeschlagen und seine ganze Vorderwand nach oben bis zum Knie, nach unten

Digitized by Google

bis in die Gegend des Bulbus mit der Zange fortgenommen. Die vordere Wand des Sinus sieht unten im Bereich der Spitze etwas rötlich, hier und da verdickt, rauh, aber nicht grob verändert aus. Markant wird die geringe Abweichung erst, als weiter nach oben zu die völlig normale Sinuswand freigelegt wird

Es wird nun oben die Dura der mittleren Schädelgrube in Ausdehnung etwa von 2 qcm freigelegt und völlig normal befunden.

Bei Auslöffelung der Granulationen aus dem Antrum kommt man bis zum horizontalen Bogengangswulst, der sich weiß und normal abhebt. Vom Antrum aus wird die Pauke leicht sondiert, es kommt kein Eiter.

Nach vollständiger Reinigung des Operationsfeldes wird der Sinus palpiert, und glaubte ich dabei, da sich die vordere Sinuswand auffallend leicht gegen die hintere Sulcuswand andrücken ließ, obwohl das Kind gerade preßte', das Gefühl des leeren Sinus zu haben. Darauf entschloß ich mich zur Schlitzung des Sinus, die nach nochmaliger Desinfektion vorgenommen wurde. Dieselbe ergab flüssiges Blut.

Darauf Tamponade. Verband

Die Temperatur fiel im weiteren Verlauf und verlor ihren pyämischen Charakter, wenn sie auch noch nicht so bald zur Norm zurückkehrte.

Das Allgemeinbefinden des Kindes wurde besser, der Appetit hob sich.

Am 23. November erster Verbandwechsel. Die Wunde sieht rein aus, kein Eiter. Beim Lösen des Verbandes vom Sinus frische Blutung. Tamponade, Verband.

3. Dezember. Fieberfreier Verlauf, gutes Allgemeinbefinden. Die Wundhöhle sieht beim Verbandwechsel rein aus und bedeckt sich mit guten Granulationen.

21. Dezember. Während die Gegend des ausgeräumten Antrum und die Spitze eine glatte, normale, schon fast ganz mit Epidermis bedeckte Oberfläche zeigen, bilden der obere und hintere Rand der Operationshöhle eine noch granulierende und unter den Granulationen weiche und eindrückbare Fläche.

30. Dezember. Patientin verläßt die Klinik und wird ambulant weiter behandelt. Je mehr die Granulationen auch an der oberen und hinteren Wand der Wundhöhle sich organisieren und epidermisieren, um so mehr wird es deutlich, daß der Knochen hier fehlt und am Boden der mittleren Schädelgrube die Dura und hinten der Sinus ohne Knochenbedeckung geblieben sind.

13. Februar 1904. Patientin wird als geheilt nach Hause entlassen. Die Epidermisierung, die also etwa 2 Monate nach der Operation gebraucht hat, ist vollendet. Dura und Sinus liegen frei, die erstere in der Ausdehnung von 2 qcm, der letztere 2 cm weit, ohne Knochen und Cutis, nur von Epidermis bedeckt, in der Höhle.

Die Eltern werden hiervon verständigt, besondere Vorsichtsmaßregeln anempfohlen, und es wird die Erwartung ausgesprochen, daß bei guter häuslicher Pflege, reichlicher Ernährung und Aufenthalt in der Landluft höchst wahrscheinlich sehr bald ein Ersatz des noch fehlenden Knochens eintreten würde. —

Bei den folgenden, etwa alle 14 Tage vorgenommenen Kontrolluntersuchungen wird eine Änderung in den lokalen Verhältnissen am Schläfenbein nicht wahrgenommen, obwohl das Kind sich sichtlich erholt.

Im April 1904 wird ihm eine Schutzkapsel angefertigt, die aber nicht vertragen wird. Die letzte Untersuchung Anfang Juli zeigt — 9 Monate nach der Operation — das unveränderte Bild am Schläfenbein (vgl. Taf. II).

Defekte in den Schädelknochen kommen bekanntlich nicht selten zur Beobachtung und Behandlung.

Augenscheinlich sind die dünnen Schalenknochen, die das Gehirn decken, nicht so regenerationsfähig wie das übrige Knochengewebe, was auch aus der mangelhaften Callusbildung

Digitized by Google

hervorgeht. Vielleicht auch wirkt der Gehirndruck hemmend auf die Deckung entstandener Lücken.

Von ursächlichen Momenten, die die Defekte veranlassen, kommen in Frage: Angeborene Bildungsfehler, infektiöse Entzündungen, Neubildungen und Traumen[1]).

Zu den Traumen zählen auch die Operationsdefekte, und in diese Kategorie würde demnach auch der vorliegende Fall zu rechnen sein, der — so weit meine Kenntnisse reichen — allerdings ein Unikum ist. Es ist von vornherein klar, daß operative Traumen seltener wie andere Schädeldefekte hinterlassen werden, da die Ursachen, die für eine zögernde und unvollständige Regeneration am Schädel nach Verletzungen zutreffen, für operativ gesetzte Defekte selten in Frage kommen dürften. „Einmal die Zerstörung, ja die Vernichtung, welche am Orte einer lokalisierten Fraktur, namentlich einer mit Splitterung und Verschiebung der Fragmente verbundenen, die osteoplastische Schicht des äußeren wie inneren Periosts erlitt, und dann, namentlich in den Berstungsbrüchen, die Unverrückbarkeit der Bruchfragmente[2])."

Wir pflegen uns daher bei den Operationen am Schläfenbein über den Ersatz des operativ entfernten Knochens keine Sorgen zu machen und sehen selbst da, wo große epidurale oder Hirnabszesse eine ausgedehnte Fortnahme des Knochens und weite Freilegung der Hirnoberfläche bedingten, stets anstandslos sich wieder eine feste Knochendecke bilden.

Wir werden uns also fragen müssen, warum gerade in diesem Falle der Knochenersatz ausgeblieben ist, ob Momente vorhanden sind, die hierfür verantwortlich gemacht werden können?

Wir wissen, daß zur Regeneration des Knochens wie zu der jedes anderen Gewebes gewisse lokale und allgemeine Bedingungen erfüllt sein müssen. Die lokalen sind: daß in der Nähe des zu ersetzenden Defektes gesundes gleichwertiges oder verwandtes Gewebe vorhanden ist. Die allgemeinen: daß der Organismus genügendes Ernährungsmaterial liefert.

Was die letzteren Bedingungen betrifft, so lehrt die Erfahrung, wie oft sich der Heilungsvorgang mit den geringsten Zu-

1) Vgl. unter anderen: v. Eiselsberg, Zur Behandlung von erworbenen Schädelknochendefekten. Arch. f. klin. Chir. Bd. L. Heft 4.

2) v. Bergmann u. Krönlein, Verletzungen und Erkrankungen des Schädels und seines Inhalts. Handb. d. prakt. Chir. Bd. I. S. 85 ff. II. Aufl. 1903.

Digitized by Google

geständnissen in dieser Hinsicht begnügt; wir sehen ausgedehnte Operationsdefekte auch bei anämischen und chlorotischen, tuberkulösen und luetischen Individuen sich meist rasch und ohne Zögern schließen. Die kleine Patientin aber, um die es sich hier handelt, ist wohl ein zartes, etwas anämisches, sonst aber durchaus gesundes Kind.

Was die lokalen Bedingungen betrifft, so wissen wir, daß das Knochengewebe selbst der Regeneration nicht fähig ist; der Ersatz geht vielmehr vom Periost und vom Knochenmark aus, und der Zustand dieser — zumal der des Periostes — dürfte für die Regeneration von Schädelknochendefekten maßgebend sein.

Nun wird bei unseren Operationen der Knochen oft in beträchtlicher Ausdehnung von Periost entblößt, und hierin könnte a priori eine Hemmungsursache im Knochenersatze gesehen werden. Die Anschauung aber, daß die Entblößung des Knochens von Periost zu seiner Abtötung führt, ist veraltet und längst verlassen. Eine Ausnahme bilden nur osteomyelitische und infektiöse Prozesse und eine durch subperiostale Eiterung erfolgte Ablösung des Periostes kann seine knochenbildende Funktion schädigen [1]). Dieses Moment nun könnte — wenn überhaupt irgend eines — vielleicht zur Erklärung der hier beobachteten Erscheinung herangezogen werden, wenn eben dasselbe freilich auch in allen anderen ähnlichen Fällen bisher niemals derartige Folgen gezeitigt hat. Lange Zeit bestand, ehe zur Operation geschritten wurde, ein großer subperiostaler Abszeß, und unmöglich wäre es nach dem eben Gesagten ja nicht, daß das Periost durch diesen eine Alteration erfahren hat, die ihm späterhin, nachdem Sinus und mittlere Schädelgrube in relativ weitem Umfange freigelegt waren, eine Deckung der entstandenen, zumal dem Hirndruck ausgesetzten Lücken nicht mehr möglich machte.

Wir haben uns jetzt noch mit der Prognose dieses Defektes zu beschäftigen. Viele Chirurgen, so Horsley und Luebeck [2]), halten Schädeldefekte im allgemeinen für belanglos, und allerdings liegen bis jetzt keine Beobachtungen über Verletzungen des Schädelinhaltes durch den Defekt hindurch vor. Unter 17 Patienten, von denen 9 Kinder, fand Berezowski [3]) nie eine Verletzung.

1) Marchand, Deutsche Chirurgie. Lieferung 16.

2) Cit. bei Bunge, Über die Bedeutung traumatischer Schädeldefekte und deren Deckung. Langenbeck's Arch. Bd. LXXI. S. 818 (dem auch die folgenden Daten entnommen sind).

3) Berezowski, Deutsche Zeitschr. f. Chir. Bd. LIII. Cit bei Bunge

Digitized by Google

Man muß aber bei der Beurteilung der Schädeldefekte und ihrer Bedeutung auch noch an andere Möglichkeiten als an Verletzungen denken.

So haben Bergmann und König Fälle mitgeteilt, in denen Schädeldefekte gerade als disponierende Momente für epileptische Erscheinungen und psychische Störungen angesehen werden mußten, die durch die Deckung des Defektes wieder verschwanden. Bunge (l. c.) meint, daß durch den Schädeldefekt anormale Schwankungen auftreten könnten, veranlaßt besonders durch Bücken, Husten und andere Anstrengungen, die Circulationsstörungen herbeiführen könnten.

Unter den von Bunge aus der Königsberger Kgl. chirurgischen Klinik des Herrn Geheimrat Garrè mitgeteilten 12 Fällen mit Schädeldefekten hatten die meisten Fälle zum Teil recht erhebliche Beschwerden; nur 3 Fälle sind völlig ohne Beschwerden geblieben. Angegeben finden sich: Kopfschmerzen, Schwindelanfälle, Augenflimmern, traumatische Epilepsie usw.

Sehr wichtig für die Beurteilung derartiger Fälle sind auch die beiden Tatsachen: 1. Je länger die Defekte bestehen, um so ausgesprochener sind die Beschwerden; 2. es können Jahre nach der Verletzung vergehen, ehe die Beschwerden einsetzen.

Was die Lokalisation betrifft, so ist aus der bisher vorliegenden Kasuistik kaum etwas zu entnehmen, was für unseren Fall zu verwerten wäre.

Unter den Bungeschen Fällen war 9 mal das Stirnbein, 8 mal das Scheitelbein, 2 mal das Hinterhauptsbein befallen. Einmal ist von „Schädeldefekt" im allgemeinen die Rede, und nur 2 mal ist das Schläfenbein in Mitleidenschaft gezogen. Einmal, im Fall 8, einen Knecht betreffend, der durch Überfahren einen großen pulsierenden Schädeldefekt über dem linken Ohr davongetragen hatte. Der Defekt konnte nicht gedeckt werden, und der Patient arbeitet mit einer Schutzplatte ohne alle Beschwerden.

Zweitens betraf im Fall 18 das Trauma Scheitel- und Schläfenbein, und der Defekt wurde hier durch primäre Deckung geheilt.

In allen diesen, wie in den sonst mir bekannt gewordenen Fällen von Schädeldefekten von Winiwarter[1]), von Eiselsberg (l. c.) u. a. handelt es sich stets nur um freiliegende Dura. Was nun den vorliegenden Fall von allen diesen unterscheidet,

1) Vortrag auf dem XIII. Kongreß der Deutschen Gesellsch. f. Chir. Berlin 1884.

Digitized by Google

ist das dauernde Freiliegen nicht nur der Dura, sondern eines großen Blutleiters, und das gibt diesem Falle eine über das theoretische Interesse weit hinausgehende, eminent praktische Bedeutung.

Wir müssen uns gegenwärtig halten, was das völlige, ungeschützte Freiliegen eines Blutleiters wie des Sinus transversus für einen Menschen — doppelt für ein Kind — zu bedeuten hat, — im gegebenen Momente zu bedeuten haben könnte. Ein unglücklicher Fall, ein Schlag, ein Stoß — irgend eine an sich ganz unbedeutende Verletzung könnte hier eine Sinusblutung mit allen ihren Folgen herbeiführen.

Nachdem der Defekt etwa ein halbes Jahr nach der Operation unverändert bestand, versuchten wir, das Kind eine Blechkapsel tragen zu lassen, die aber Druck erzeugte und nicht vertragen wurde. Jetzt geht das von den Angehörigen sorglichst gehütete Kind mit einer gewöhnlichen stark gefütterten Ohrenklappe und hat vorläufig sonst keinerlei Beschwerden, auch beim Bücken nicht. —

Sollte der Defekt, dessen gegenwärtige unveränderte Ausdehnung die Zeichnung wiedergibt, sich nicht doch noch bei weiterer Beobachtung schließen, so müßte eine operative Deckung vorgenommen werden, und zwar wird der auch bei Bunge empfohlene Müller-Königsche Schällappen, bestehend aus Haut, Periost und Knochen, zumeist dabei in Frage kommen.

Digitized by Google

G.Burckhardt
Gerber.

Verlag von F.C.W.Vogel in Leipzig

Digitized by Google

XII.

Mitteilung aus der Ordination für Nasen-, Kehlkopf- und Ohrenkranke des Elisabethspitales im Comitate Borsód.

Dermoidcyste an der Mastoidealgegend.[1]

Von

Dr. Heinrich Halász,

Spitalsordinarius in Miskolcz (Ungarn).

Die an der Oberfläche des menschlichen Körpers vorkommenden Geschwülste treten verhältnismäßig am seltensten in der Gegend des Felsenbeins auf. Politzer erwähnt (siehe die letzte Auflage seines Lehrbuchs), daß er in der Höhle des Warzenfortsatzes zweimal ein Osteom von der Größe einer halben und einer ganzen Nuß gesehen hat, welche die hintere Wand des Gehörganges hervorgewölbt hatten. Weinlechner (M. f. O. 1887) entfernte ein hühnereigroßes Osteom, welches ohne jedwedes störende Symptom in der Gegend des Warzenfortsatzes gesessen hatte. Eulenstein und Urbantschitsch beobachteten ebenfalls ein Osteom an dem Warzentheile des Schläfenbeins. Haug (dies. Arch. Bd. XXX) sah bei einem 18jährigen Mädchen ein Myxosarkom am Warzenfortsatze; Pollák (Allgem. Wien. med. Zeitschr. 1881) fand luetische Geschwülste an demselben Orte. Schwartze (Lehrbuch d. chirurg. Krankh. d. Ohres) beobachtete eine einfache Cyste am Processus mastoideus, welche vom äußeren Periost ausging, und wahrscheinlich traumatischen Ursprungs war. Wagenhäuser (Beitr. zur Pathol. und pathol. Anatomie des Ohres. Dieses Arch. Bd. XXVI. 1888) erwähnt einen Fall von Otitis media chronica suppurativa, bei welchem in dem Innern des rechten Warzenfortsatzes eine Cholesteatom enthaltende und von 1 cm langen

1) Der Kranke, sowie das Präparat wurden in der Oktobersitzung 1903 in dem Ärzte- und Apothekerverein des Borsóder Comitats demonstriert.

Digitized by Google

Haaren bewachsene Höhle vorfand, die er für eine Dermoidcyste hielt. Schwartze (l. c.) bemerkt, daß Dermoidcysten bisher bloß in zwei Fällen in dem Innern des Warzenfortsatzes beobachtet worden sind, und zwar von Toynbee (Transaction of the pathological society XVII. p. 274) und von Hinton (ibid. p. 275), die in dem Innern des Felsenbeins in Epithelmassen eingebettete Haare fanden. Politzer macht in der neuesten Auflage seines Lehrbuches von Dermoidcysten in der Gegend des Felsenbeins gar keine Erwähnung. Andere Lehrbücher reproducieren bloß obige Angaben von Schwartze.

Die Teratome, deren am häufigsten beobachtete Art die Dermoidcysten bilden, werden durch jene Eigenschaft gekennzeichnet, daß sie aus solchen Gewebselementen gebildet sind, welche unter gewöhnlichen Umständen an ihrem Fundorte nicht vorzukommen pflegen. Wir wissen über die am Körper vorgefundenen Dermoide, daß sie durch Einfaltung und sackartige Abschnürung eines Teiles des äußeren Keimblattes entstehen und als cystöse Geschwülste erscheinen, deren Umhülle an ihrer Innenwand die der Struktur der Haut mehr oder weniger ähnliche Formelemente aufweist, und daß in dem Innern des Sackes außer dem Cholestearin, Fetttropfen, und -Krystalle, eine aus Epithelzellen bestehende chokoladefarbige Masse und braune, lange Haare gefunden werden. Seltener würden auch Zähne, Nerven und Muskelfasern vorgefunden.

Die Dermoide sind am häufigsten in den Ovarien, seltener in den Hoden, am Bauchfell, an der Gehirnbasis, in der Augenhöhle. Sie erscheinen manchmal als Cysten in der Größe einer Erbse bis Bohne, häufiger jedoch in Faust- bis Mannskopfsgröße. Sie wachsen sehr langsam, und können Jahre lang, ja sogar durch Jahrzehnte ohne besondere Symptome bestehen. Wenn sie eine bestimmte Größe erreicht haben, reizen sie ihre Umgebung zur Gewebswucherung, was zu starken Verwachsungen mit den nachbarlichen Organen führt.

Die Entfernung der an der Hautoberfläche vorkommenden Dermoide geschieht auf ähnliche Weise wie die der Atherome, sie ist jedoch aus dem Grunde etwas schwieriger, weil die Wand der Cyste oft dünn ist, hierdurch leicht einreißt, und weil die Auspräparierung nach Entleeren des Inhaltes überaus schwer ist. Diese Dermoidcysten besitzen in der Regel einen in der Tiefe des Bindegewebes wurzelnden, Blutgefäße führenden Stiel, welcher mit dem Messer scharf abgelöst werden muß. Zur voll-

Digitized by Google

kommenen Genesung ist es erwünscht, daß die Cyste völlig exstirpiert werde.

Mein mitzuteilender Fall gab Anlaß zu einem diagnostischen Irrtum, indem derselbe für einen durch Periostitis des Processus mastoideus entstandenen und durchgebrochenen Abszeß gehalten wurde, zur fachgemäßen Behandlung des angeblichen Abszesses wurde der Kranke an mich gewiesen.

B. J., 25jähriger Straßenkehrer, meldet sich am 26. September auf der chirurgischen Ordination des allgemeinen Krankenhauses mit der Klage, daß er hinter seinem rechten Ohre seit Jahren eine Geschwulst besitzt, welche die Größe eines Hühnereies annahm, seine Ohrmuschel stark nach vorwärts bog, aus welcher sich seit einem Jahre durch eine schmale Öffnung wenig stinkender Eiter entleert; der Kranke wünscht von dieser Geschwulst befreit zu werden. Dieselbe besaß in seiner Kindheit die Größe einer Haselnuß, seither nahm sie allmählich an Umfang zu. Vor einigen Jahren machte ein Arzt einen Einschnitt in die Geschwulst, doch vernarbte die Einschnittsstelle bald, voriges Jahr entstand dann ein spontaner Durchbruch, seitdem entleert sich Sekret; Schmerzen waren nie vorhanden, auch keine von seiten des Ohres, dieses floß nie, das Gehör war immer gut.

Hinter der rechtsseitigen Ohrmuschel des robusten Mannes, unmittelbar hinter der Insertionsstelle der Muschel sitzt eine, die ganze Mastoidealgegend einnehmende, hühnereigroße, von oben nach unten ovale, samt der Haut an ihrer Basis frei bewegbare, teilweise durch behaarte Kopfhaut bedeckte, in ihrem mittleren Teile weiche, doch nicht fluktuierende, an ihrer Peripherie harte, die Konsistenz einer Fleischgeschwulst aufweisende, die Ohrmuschel stark nach vorwärts drängende Geschwulst, welche an ihrem unteren Segmente eine erbsengroße Öffnung mit ausgefransten Rändern besitzt, aus welcher sich wenig, übel riechendes, braunes Sekret entleert. Die Geschwuls ist bei Druck nicht schmerzhaft. Die in die Öffnung eingeführte Sonde gelangt in eine ziemlich große, glattwandige Höhle, ohne auf eine rauhe Oberfläche zu stoßen. Das Trommelfell ist normal, die Gehörverhältnisse anstandslos.

Der Kranke wurde von der chirurgischen Abteilung, mit dem Verdachte eines mastoidalen Abszesses, zu dessen Behandlung auf meine Ordination geschickt. Das unversehrte Trommelfell, das ausgezeichnete Gehör, die Bewegbarkeit und Schmerzlosigkeit der Geschwulst, das seit langer Zeit beobachtete langsame Wachstum ließen den otogenen Ursprung ausschließen, so daß nur von einem in der Mastoidealgegend sitzenden Neugebilde die Rede sein konnte. Verdächtig war die an dem unteren Ende der Geschwulst bestehende Fistel mit den zerfransten Rändern, sowie das sich durch dieselbe entleerende bräunlich, chokoladefarbene, stinkende Sekret.

Operation am 27. September mit Schleichscher Anästhesie. Ich machte an der Convexität der Geschwulst einen 10 cm langen Hautschnitt, und nachdem ich die blutenden Gefäße unterband, schritt ich zur Ausschälung mit dem scharfen Messer, die wegen starker Adhäsionen ziemlich schwer ging. Nach der Ausschälung wurde das den Warzenfortsatz bedeckende Periost vollkommen intakt befunden. Nach der Operation wurde die Wunde bis auf ihre untere Ecke mit Nähten verschlossen, und in den frei gelassenen Winkel ein Jodoformgazestreifen eingeführt.

Nachdem ich die Wand der exstirpierten hühnereigroßen Geschwulst mit einer Schere durchschnitt, entleerte sich aus der Höhle ein Kaffeelöffel voll chokoladefarbiges, teilweise dünnflüssiges, teilweise dickeres übelriechendes Sekret, wonach eine nußgroße, mit 2—4 cm langen braunen Haaren bewachsene glattwandige Höhle zum Vorschein kam. Die Wände der Geschwulst hatten die Dicke von einem halben, stellenweise von einem ganzen Centimeter. Die Operationsstelle heilte spurlos binnen 4 Wochen. Die rechte Ohrmuschel trat wieder in ihre normale Lage zurück.

Digitized by Google

Nach dem vorhandenen Befunde hielt ich es für wahrscheinlich, daß die cystöse Geschwulst nur eine Dermoidcyste sein könne, diese Diagnose wurde auch in dem unter Leitung des Herrn Prof. Pertik stehendem pathologischen Institute der Universität, von dem ersten Assistenten Dr. Josef Hollós bestätigt.

Assistent Dr. Hollós — dem ich für seine freundliche Bemühung bei der Untersuchung auch an dieser Stelle besten Dank sage —, fand an dem ihm eingeschickten Tumor folgendes: „Die Innenwand der Höhle wird zum größeren Teile von mehrschichtigem Plattenepithel bedeckt, welches unregelmäßige Papillen bildet, mit wenig Verhornung an der Oberfläche; Hautdrüsen wurden nicht vorgefunden. In geringerem Maße trug zur Bildung der Höhle chronisch entzündetes Granulationsgewebe bei, in welchem Plasmazellen in großer Anzahl vorhanden sind; an dieser Stelle fehlt die Epithelauskleidung. Die Wandung der Geschwulst bildet überall dickes hyalines Narbengewebe, dessen Fasern auch in die nachbarlichen Muskelstränge eindringen. Diagnose: Dermoidcyste.

In den mir zugänglichen literarischen Quellen fand ich nirgends die Aufzeichnung, daß eine den Charakter der Dermoidcyste so ausgeprägt an sich tragende Geschwulst an der äußeren Fläche des Warzenfortsatzes vorgefunden worden wäre, wenn ich daher nicht irre (?) ist mein Fall der erste, in welchem in der Mastoidalgegend eine subkutan gelegene Dermoidcyste beobachtet wurde; ich hielt daher diesen Fall wegen seiner Seltenheit und weil er zu einem diagnostischen Irrtum Gelegenheit gab, für mitteilenswert.

Digitized by Google

XIII.

Besprechungen.

1.

Denker, Die Otosklerose. Abhandlung IV. Die Ohrenheilkunde der Gegenwart und ihre Grenzgebiete, herausgegeben von Prof. Körner-Rostock bei J. F. Bergmann, Wiesbaden 1904.

Besprochen von
Prof. **K. Grunert** in Halle a. S.

Wohl auf keinem Gebiete der Ohrenheilkunde haben die mikroskopischen Untersuchungen hervorragender Forscher im letzten Jahrzehnt einen solchen grundsätzlichen Wandel unserer Anschauungen bezüglich der Pathogenese herbeigeführt, wie auf dem Gebiete der sogenannten Otosklerose. Wenn auch das Wesen dieser Erkrankung in aetiologischer Hinsicht noch mit einem Schleier bedeckt ist und die Versuche, diesen Schleier zu lüften, bisher nur hypothetischer Natur gewesen sind, so ist doch das Bild der Otosklerose in anatomischer Hinsicht in seinen großen Zügen als feststehend zu betrachten.

Die Einzelarbeiten, welche Marksteine an dem Wege dieses Wandels unserer Anschauungen bedeuten, sind in der Literatur vielfach zerstreut. Und schon deshalb ist es ein Verdienst von Denker, daß er alles, was man zur Zeit von der Otosklerose weiß, zusammengestellt hat, aber nicht nur zusammengeschrieben, sondern in kritischer Weise verarbeitet hat.

Auf den Inhalt des schönen, mit 11 Abbildungen und 8 Diagrammen versehenen und von dem bekannten Bergmann-schen Verlage vornehm ausgestatteten Buches näher einzugehen, überschreitet den Rahmen einer Besprechung. Daß Verfasser aber die vorliegende Materie erschöpfend dargestellt hat, geht schon aus dem Inhaltsverzeichnis hervor (Einleitung; Anatomische

Digitized by Google

Bemerkungen; Physiologische Bemerkungen; Pathologische Anatomie, a) makroskopischer Teil, b) mikroskopischer Teil; Deutung der Erkrankung; Aetiologie; der funktionelle Befund; Symptome und Verlauf; die Diagnose; die Therapie; die Prognose; Literaturverzeichnis). Nicht vorenthalten aber wollen wir unserem Leserkreis die präzise Definition, welche Verfasser von jener Erkrankung auf Grund unserer bisherigen Kenntnis derselben gegeben hat: „Wir verstehen zur Zeit unter Otosklerose eine Krankheitsgruppe, welche bei gut durchgängiger Tube und normalem oder annähernd normalem Trommelfellbefund klinisch das Bild einer progressiven, bei der funktionellen Prüfung bestimmte charakteristische Merkmale aufweisenden Schwerhörigkeit darbietet. Als pathologisch-anatomisches Substrat für die Erkrankung haben die Untersuchungen eine zur Bewegungslosigkeit führende knöcherne Verwachsung des Steigbügels im Rahmen oder in der Nische des Vorhofsfensters und ferner in Spongiosierung des Knochens auslaufende Prozesse in der Labyrinthkapsel ergeben."

2.

Transactions of the American Otological Society, Thirty Sixth Annual Meeting, Vol. VIII. Part II. 1903.

Besprochen von

Prof. **K. Grunert** in Halle a. S.

Knapp sen.; A case of mastoiditis with features of osteomyelitis; extension to the occipital bone, disseminate abscesses in the bones and under the deep muscles of the neck. Two operations without encroaching on the tympanic structures. Complete recovery; hearing unipaired.

Die Überschrift gibt die Krankengeschichte der 34jährigen Frau wieder, bei welcher zuerst wegen Mastoiditis die typische Aufmeißlung nach Schwartze ausgeführt worden war, später aber wegen entstandener tiefer Senkungsabszesse in Nacken- und Halsgegend weitere ausgedehnte operative Maßnahmen nötig wurden, insbesondere auch die Spitze des Warzenfortsatzes entfernt werden mußte. Bemerkenswert an dem Falle ist, daß keine Otorrhoe der Mastoiditis vorausgegangen war; es zeigte vielmehr die Ohrspiegeluntersuchung die Entzündungserscheinungen

Digitized by Google

auf die Membrana Shrapnelli beschränkt, welche gerötet und vorgetrieben war.

In der folgenden Diskussion kamen vor allem zwei Fragen zur Sprache, nämlich ob die Spitze des Proc. mast. grundsätzlich bei der Mastoidoperation mit entfernt werden soll, und ob man bei der Mastoidoperation mit Eröffnung der Spitze oder des Antrum mastoideum beginnen soll. Neue Gesichtspunkte traten in der Diskussion nicht hervor, und eine Einigkeit der Meinungen wurde nicht erzielt.

Gegen das Beginnen der Mastoidoperation mit Eröffnung der Spitze möchte Referent das Bedenken geltend machen, daß die Orientierung beim sekundären Aufsuchen des Antrum nach eröffneter Spitze zuweilen recht erschwert ist. Man tut deshalb immer besser, mit der Eröffnung des Antrum zu beginnen, besonders wenn man es sich vernünftiger Weise zum Grundsatz gemacht hat, diesen größten und wichtigsten Hohlraum im Warzenfortsatz stets mit zu eröffnen. Daß es einzelne Fälle gibt, welche lediglich durch Eröffnung der peripheren eiternden Zellen heilen, ist solange kein genügendes Argument gegen eine in jedem Falle grundsätzlich mit vorzunehmende Eröffnung des Antrum, bis man diagnostisch soweit vorgeschritten ist, daß man für die betreffenden Fälle das Bestehen einer Antrumeiterung sicher ausschließen kann.

Charles W. Richardson; Report of two Cases of cerebral abscess with recovery.

1. Fall: 28jähriger Mann. Chronische rechtsseitige Scharlacheiterung mit Karies. 24. November 1902 Totalaufmeißlung. Kurz vorher eine leichte Veränderung seines lebhaften Temperaments beobachtet. Guter Heilungsverlauf. Zu ambulatorischer Behandlung entlassen. Am 7. Dezember schweigsam, ängstlicher Gesichtsausdruck. Am 9. Dezember bei normalem Puls, normaler Temperatur und normaler Atmung Schmerzen in der Gegend der Ohroperationswunde. Am 11. Dezember beträchtliche Schmerzen, schläfrig, gleichgültig gegen die Vorgänge um ihn herum, Puls und Temperatur normal. Heftiger Kopfschmerz in Stirn und rechter Schädelseite. Im Laufe des 12. Dezembers ging die Pulszahl auf 60 herunter. Operation entleerte einen Schläfenlappenabszeß, welcher 32 ebem übelriechenden Eiters enthielt. Ausgang in Heilung.

Digitized by Google

2. Fall: 13 jähriger Knabe mit chronischer rechtsseitiger Mittelohreiterung. Am 24. März starker Stirnkopfschmerz, Puls 90, Temperatur leicht erhöht. Am 29. März Fieber, Puls 74. Stirnkopfschmerz. Vom 29. März bis zum 1. April ging die Temperatur zur Norm zurück. Zurückgehen der Kopfschmerzen. Nach einiger Zeit Wiederkehr der Kopfschmerzen, erhöhte Reizbarkeit. Am 5. April abnorme Steigerung der Cerebralbeschwerden. Die Pulszahl fiel auf 60 pro Minute. Totalaufmeißlung. Eröffnung der mittleren Schädelgrube vom Tegmen tympani aus. Extraduraler Abszeß. Entleerung eines großen Schläfenlappenabszesses. Am 31. März 1. Verbandwechsel. Wegen Temperaturanstiegs am 4. April wiederum Verbandwechsel, Entleerung neuen Eiters aus der Abszeßhöhle mit sofortigem Temperaturabfall. Zwei Tage später noch ein zweiter Abszeßherd vom ersten aus eröffnet. Nach Eröffnung des zweiten Abszeßherdes für einige Zeit Abfluß von Ventrikularflüssigkeit. Nach Verschluß der Duralwunde drei Tage später Schmerzen in der nicht operierten linken Kopfseite. Wiedereröffnung der Dura, Wiedereingehen in die Wunde zirka 5 cm tief, erneuter Abfluß von Ventrikularflüssigkeit, sofortiges Aufhören des linksseitigen Kopfschmerzes. Wiederverschluß der Dura. Seitdem ununterbrochene Rekonvaleszenz.

Grüning; A Case of abscess of the right cerebellar hemisphere with caries of the left mastoid process.

Sehr interessanter Fall, in welchem zwar allgemeine Hirnabszeßsymptome bestanden, aber eine Lokalisation des Abszesses um so schwieriger war, als beide Ohren entzündlich affiziert waren. Mit Rücksicht darauf, daß die akute Ohrentzündung des linken Ohres die schwerere war, wurde der Hirnabszeß im linken Schläfenlappen und linken Kleinhirn gesucht, aber vergeblich. Bei der Sektion fand sich ein Abszeß in der rechten Kleinhirnhemisphäre.

Derselbe; Abscess of the left temporo-sphenoidal Lobe. Operation. Recovery.

17jähriger Patient. Chronische doppelseitige Eiterung, links mit Mastoiditis, Granulationen und Cholesteatommassen im Ohr. Hohes Fieber, mehrere Schüttelfröste, Puls 92, Respiration 28. Schmerzen hinter dem linken Ohr. Die Papilla n. optici etwas geschwollen, röter als normal, die Venen des Augenhintergrundes

Digitized by Google

erweitert und geschlängelt. Bei der Totalaufmeißlung am 15. April wurde Karies und Cholesteatom festgestellt. Sinuswand teilweise erkrankt. Die Dura mater über dem Antrum mit festem Granulationsgewebe bedeckt. Kleine Erosion des horizontalen Bogenganges. Nach der Operation zunächst befriedigender Verlauf. Am 22. April Erbrechen, starker Stirnkopfschmerz, Lichtscheu. Temperatur normal resp. leicht erhöht. Puls wechselnd, 48 bis 84. 24. April. Puls 54 bis 76. Der Kopfschmerz wird unerträglich. Neuritis optica auf beiden Seiten. Keine Lokalsymptome, keine Aphasie. Am 25. April Operation eines großen Schläfenlappenabszesses. Während der Kranke vor der Operation keine Sprachstörungen gezeigt hatte, wurde am Tage post operationem amnestische Aphasie beobachtet. Ungestörter Heilungsverlauf.

In der folgenden Diskussion sind keine neuen Gesichtspunkte hervorgetreten. Hinweisen wollen wir nur auf eine Bemerkung von Dr. Randall. Wie hier in Deutschland schon oft vor der Explorationsart des Hirnabszesses mittelst einer Punktionsnadel gewarnt worden ist, weil einem der Abszeß dabei leicht entgehen kann, so führt auch Randall einen Fall seiner Beobachtung an, in welchem 3—5 Punktionen einen Kleinhirnabszeß nicht nachwiesen und dann der Einschnitt mit dem Messer einen Abszeß von Halbdollarausdehnung freilegte.

Dench; A case of acute Otitis media and sinus thrombosis; mastoidectomy; excision of internal jugular vein; serous meningitis; exploratory craniotomy; Death; autopsy.

Dieser Fall wird an anderer Stelle besprochen werden.

Whiting; The differential diagnosis of acute and chronic brain abscess by means of the encephaloscope.

In einer sehr beachtenswerten Arbeit, deren Resultate der wohlbekannte Verfasser hoffentlich durch einen anderen Publikationsort auch dem großen Leserkreise der deutschen Kollegen zugänglich machen wird, teilt uns Whiting die Ergebnisse mit, welche er bei seinen Versuchen, das Innere von Hirnabszeßhöhlen mittelst seines Encephaloskopes direkt dem Auge zugänglich zu machen, erzielt hat. Das Instrument, von sehr ein-

Digitized by Google

facher Konstruktion, wird in die entleerte Abszeßhöhle eingeführt. Entsprechend dem verschiedenen anatomischen Verhalten der Abszeßwände in Fällen von chronischem und akutem Hirnabszeß ergibt das Encephaloskop auch verschiedene, sehr wohl charakterisierte Bilder. Auch über die Frage, ob ein Abszeß vollkommen entleert ist, oder ob noch abgesackte Abszeßtaschen bestehen, gibt es guten Aufschluß. Daß die genaue Kenntnis der Abszeßhöhlenbeschaffenheit besonders auch für die Nachbehandlung von größtem praktischen Interesse ist, hat Verfasser eingehend begründet, und ein jeder, welcher sich selbst mit der Operation otogener Hirnabszesse beschäftigt hat, wird seinen diesbezüglichen Angaben zustimmen. Wenn Verfasser in seinen Ausführungen den Vorzug seiner encephaloskopischen Methode vor anderen Explorationsmethoden, besonders der Exploration durch Einführung des Fingers in die eröffnete Abszeßhöhle zu erweisen suchte, so redet in der folgenden Diskussion Dench der Fingerexploration das Wort, welcher auch wir nicht unter der Voraussetzung, daß sie mit aller Vorsicht angewandt wird, diejenigen Gefahren zuerkennen können, welche Verfasser in der Anwendung dieser Methode erblickt.

Auf die vergleichende Statistik der Operationsresultate von otogenen Hirnabszessen zwischen solchen Fällen, bei denen das Encephaloskop angewandt worden ist, und solchen, wo dies unterblieb, gehen wir deshalb nicht ein, weil die absoluten Zahlen viel zu gering sind, um damit schon Statistik zu treiben. Immerhin ist auffällig, daß bei der ersten Gruppe von Fällen $^4/_5$ der Fälle geheilt sind, bei der zweiten dagegen (ohne Anwendung des Encephaloskopes) nur $^1/_3$.

Thomas R. Pooley; A case of mastoiditis; sinus thrombosis; pyaemia; two operations; recovery.

Fall von Mastoiditis, Sinusthrombose und metastatischer Pyämie im Anschluß an akute Streptokokkeneiterung, ein 25jähriges Mädchen betreffend. Heilung durch Mastoid- und Sinusoperation. Für unseren Leserkreis bietet der Fall keine Besonderheiten.

James F. Mc. Kernon; Thrombosis of the sigmoid sinus. Report of two cases presenting some symptoms differing from those usually found in this disease.

Die beiden Fälle (16jähriges Mädchen und 6jähriges Kind) betreffen infektiöse Sinusthrombosen, welche sich rasch an akute

Digitized by Google

Streptokokkenotitiden angeschlossen haben. Das „Außergewöhnliche“ in beiden Fällen ist, daß keine Schüttelfröste, sondern nur Kältegefühl bestanden haben. Weiterhin ist außergewöhnlich, daß in dem einen Falle ein kontinuierlich hohes Fieber bestanden hat. Im übrigen bieten die Fälle nichts Besonderes dar, so daß ein Referat derselben uns nicht notwendig erscheint.

H. O. Reik (Baltimore), The effects of increased intratympanic pressure. A possible explanation of tinnitus aurium.

Eignet sich nicht zu kurzer Wiedergabe und muß im Original nachgelesen werden.

Gorham Bacon, Report of a case of double acute mastoiditis followed by sinus thrombosis and other complications. Operation. Recovery.

24jährige Frau mit doppelseitiger akuter Eiterung und doppelseitiger Mastoiditis. Beiderseits typische Aufmeißlung nach Schwartze. Einige Tage später hohes Fieber, beschleunigter Puls, Schüttelfrost mit folgendem Schweißausbruch. Sinusoperation der rechten Seite. Der entleerte Thrombus enthält Streptokokken. Im weiteren Verlauf noch längere Zeit fortbestehende Pyämie, hohes Fieber, Schüttelfröste, metastatischer Glutäalabszeß (mit Staphylokokken im Eiter); schließlich Heilung.

Von besonderem Interesse war in diesem Falle die Entscheidung der Frage, von welcher der beiden operierten Seiten (Mastoidoperation) das nach dieser Operation einsetzende pyämische Fieber ausging. Verfasser hat den Sinus der rechten Seite als Ausgangsquelle der Pyämie vermutet — wie die spätere Sinusoperation zeigte, hat er sich hierin nicht getäuscht — und zwar vor allem mit Rücksicht darauf, daß bei der Mastoidoperation nur im Eiter des rechten Warzenfortsatzes Streptokokken gefunden wurden und, wie es von mehreren Seiten (Leutert u. a.) betont wurde, gerade dieser Mikroorganismus der vorwiegende Erreger der otitischen infektiösen Sinusthrombose ist.

Die dem Vortrage folgende Diskussion beschäftigte sich mit der Frage: „Unterbindung der Vena jugularis interna oder nicht?“, ohne daß dabei neue Gründe für das für oder wider zu Tage getreten wären.

Digitized by Google

Frank Buller (Montreal), Chronic suppurative otitis media, thrombosis of the sigmoid sinus and internal jugular. Operation on mastoid and sinus with ligation of the deep jugular, followed by septic pulmonary complications, and death sixty-five days after operation.

Ein Referat dieses Falles ist um so mehr erläßlich, als das Fehlen der Sektion den klinisch sehr sorgfältig beobachteten Fall in seinem Werthe beeinträchtigt.

Randall; A study of the surgical relation of the facial canal in five hundred crania.

Diese fleißige anatomische Arbeit muß im Original nachgelesen werden; für ein kurzes Referat ist sie ungeeignet.

George B. Mictuliffe; A few suggestions in aural treatement.

Diese Arbeit enthält keine neuen Tatsachen oder Gesichtspunkte.

W. S. Bryant; Report of a case of fibroma of the external auditory canal, with serious reflex symptoms.

Im Laufe eines Jahres etwa war der linke Gehörgang bei einer nervösen Frau, bei welcher bereits mehrere Jahre früher ein Uterusfibroid entfernt worden war, durch einen von der oberen Wand ausgehenden Tumor verlegt worden. Außer der Schwerhörigkeit auf diesem Ohre hatte der Tumor hochgradige Nervosität, Unfähigkeit zu denken und zu arbeiten und Schlaflosigkeit hervorgerufen. Die mikroskopische Untersuchung des Tumors ergab ein Fibrom, dessen Gewebe teilweise hyaline Degeneration zeigte.

Frank Buller; A practical suggestion in regard to the use of Politzer's inflation.

Modifikation des Politzerschen Instrumentes, welche reine Geschmacksache ist.

Frederick L. Jack; A mastoid and auricle retractor. Ein dem Thorner'schen Retraktor sehr ähnliches, aber wohl entbehrliches Instrument.

Digitized by Google

XIV.

Wissenschaftliche Rundschau.

1.

Max Scheier (Berlin), Une blessure rare de la caisse du tympan. Arch. internat. de laryng., d'otol. et de rhinolog. Tome XVIII. No. 4. Juli-August 1904. S. 104.

Seltene Ohrverletzung bei einer jungen Frau durch die Gewohnheit entstanden, das Ohr mit dem in Leinwand eingehüllten gekrümmten Ende einer Haarnadel zu reinigen. Dabei fuhr die Haarnadel durch ein Loch der Hülle — das Instrument war eines Tages defekt — in die Tiefe. Es trat sofortiger Schwindel (ohne Erbrechen) ein, heftiges, unaufhörliches Ohrensausen und Schwerhörigkeit. Die Ohruntersuchung ergab nach drei Tagen, daß eine traumatische Perforation in der hinteren oberen Trommelfellhälfte entstanden war, und daß der Amboß, völlig aus seiner Lage gerissen, gleichsam als Fremdkörper im Gehörgang lag, von wo er entfernt wurde. Ausgang in Vernarbung der Perforation mit Aufhören der Beschwerden. Grunert.

2.

E. Ménière, Corps étranger animé du conduit auditif externe. Ebenda S. 133.

Der lebende Fremdkörper, welcher, während des Schlafes in das Ohr gelangt, die heftigsten Schmerzen und erhebliche nervöse Reflexerscheinungen hervorgerufen hatte, entpuppte sich bei der inmitten der Nacht vorgenommenen Ohruntersuchung als Milbe. Grunert.

3.

F. Heckel. Surdité neurasthénique surajoutée à une lésion tubaire légère. Ebenda. S. 135.

27jährige Engländerin, Lehrerin, abstammend von gichtischen und nervösen Eltern. Sie litt an Coryza und chronischem Rachenkatarrh und zugleich an sehr wechselnder Schwerhörigkeit, welche zuweilen eine complete Taubheit vortäuschte. Der Ohrbefund — leichte Einziehung, Rötung der Hammergriffgefäße auf der einen Seite — harmonierte nicht mit der Form und dem Grade der Funktionsstörung. Die Patientin hatte eine große Anzahl nervöser und hypochondrischer Symptome, bei deren durch zweckmäßige Allgemeinbehandlung erzieltem Zurückgehen auch die Funktionsstörung des Ohres schwand. Verfasser kommt zu der Ansicht, daß ebensogut, wie es eine hysterische Taubheit gibt, eine neurasthenische Taubheit vorkommt, von welcher er glaubt, daß es eine toxische ist. Eine solche neurasthenische Taubheit kann eine organische Taubheit vortäuschen, besonders wenn, wie in dem vorliegenden Falle, eine wenn auch noch so geringfügige Ohraffektion besteht. Grunert.

Digitized by Google

4.

Raoult (de Nancy), Note sur l'action des rayons N. sur l'audition. Ebenda S. 153.

Eignet sich nicht für ein Referat, sondern muß im Original nachgelesen werden. Grunert.

5.

Bonain (de Brest), Deux observations intéressantes de complications endo-craniennes d'otite moyenne suppurée. Bericht über den Congrès de la société Française de laryngologie, d'otologie et de rhinologie. Supplément zu ebenda.

1. Subarachnoideale Blutung, welche während der elektrischen Untersuchung eines gelähmten Facialis eintrat und in 48 Stunden zum Tode führte. Verfasser spricht von Blutgefäßveränderungen, welche die Blutung verursacht hatten, sagt aber nichts von der Art dieser Veränderungen.

2. Die Angaben über diesen Fall sind zu spärlich, als daß sie unser Interesse in Anspruch nehmen könnten. Grunert.

6.

Lermoyez, Lubet-Barbon et Moure, Rapport sur le traitement des otites moyennes aiguës. Ebenda.

Wie in Deutschland vor 2 Jahren, so steht jetzt in Frankreich obige Frage im Mittelpunkt des otiatrischen Interesses. Eine einheitliche Richtschnur für die Behandlung der akuten Otitiden ist indessen nicht erzielt worden. In der folgenden Diskussion ist viel leeres Stroh gedroschen, was seinen Grund darin hat, daß, wie auch in Deutschland, man oft sich mehr durch theoretische Voreingenommenheit als durch klinische Erfahrung leiten läßt. Grunert.

7.

Lannois et Ferran (de Lyon), Paralysie du moteur oculaire externe d'origine otique. Ebenda.

Fall von Diplopie (Abducenslähmung) im Verlauf einer akuten Mittelohreiterung mit Ausgang in Heilung Anläßlich dieses Falles sei auf die Arbeit von Gradenigo (dies. Arch. Bd. LXII, S. 255) verwiesen. Grunert.

8.

H. Caboche (de Paris), Sur le traitement postopératoire de l'évidement rétro-mastoidien par les insufflations d'acide borique, et sur la résection immédiate de la paroi postério-supérieure du conduit membraneux. Ebenda.

Bietet für unseren Leserkreis nichts Besonderes (vergl. Referat über Eemann, Pansement boriqué etc. (dies. Arch. Bd. LX. S. 141). Grunert.

9.

Bertemès (Charleville), Syndrome de Ménière récidivant dans le cours d'une otite catarrhale chronique. Guérison des vertiges par le curettage de l'arrière nez. Ebenda.

Cursorische Mitteilung, mit welcher der Leser wenig anfangen kann. Gegen den Abusus, den Symptomenkomplex von Schwindel, Ohrensausen und Erbrechen als einen „Ménièreschen" zu bezeichnen, muß Front gemacht werden. Das „Ménièresche" Krankheitsbild ist ein wohl charakterisiertes, und die Bezeichnung „Ménière" darf nicht auf einen Fall angewandt werden, wie

Digitized by Google

den hier vorliegenden, von dem Verfasser selbst ausdrücklich sagt, „labyrinthe intact". Grunert.

10.

Augiéras (de Laval), Traitement par l'évidement de l'ostéite condensante à forme névralgique de l'apophyse mastoide qui complique les otites moyennes chroniques. Ebenda.

Verfasser plädiert, wie es von Schwartze zuerst empfohlen ist, in Fällen von hartnäckiger Warzenfortsatzneuralgie für die Aufmeißelung des Warzenfortsatzes, und zwar besonders für diejenigen Formen der Neuralgie, welche er für die direkte Folge der Osteosklerose hält und für welche er annimmt, daß sie durch Druck des osteosklerotischen Knochens auf die eingeschlossenen Nervenfasern entstehen. Grunert.

11.

Bouyer fils (de Cauterets), Algie mastoidienne et symptômes d'apparence labyrinthique de nature hystérique associés. Ebenda.

Sehr interessanter Fall, ein 22jähriges Mädchen betreffend, bei welchem plötzlich folgende Symptome auftraten: Hochgradige Schmerzen der Warzenfortsatzgegend mit starker Hyperästhesie der Haut. Daneben bestand complete Hemianästhesie der ganzen entsprechenden Körperhälfte mit Ausnahme des Trommelfells und des knöchernen Gehörgangs. Die Hemianästhesie erstreckte sich auch auf den Geruch und den Geschmack. Mit diesen Erscheinungen war eine eklatant hysterische Taubheit verbunden, sowie Ohrensausen und Schwindel. Der objektive Ohrbefund war ein völlig negativer. Grunert.

12.

Lajaunie (d'Ax-les-Thermes), De l'emploi des vapeurs sulfureuses naturelles dans le traitement des affections chroniques de l'oreille moyenne. Ebenda.

Verfasser empfiehlt die Anwendung der Schwefeldämpfe bei der Sklerose; die Resultate der Behandlung unterscheiden sich aber in nichts von den Erfolgen, welche man bei dieser Erkrankung auch durch andere Behandlungsmethoden erzielen kann: „Diminution fréquente (für wie lange? der Ref.) des bourdonnements; souvent petite meloration de l'audition, soit par une action du traitement sur un catarrhe chronique concomitant, soit par action sur la sclérose elle même" Grunert.

13.

Kober, Über unkomplicierte otogene Extraduralabszesse. Dissert. inaug. Halle a. S. 1904.

Das zuerst von Grunert und dann von Braunstein bearbeitete Material der Hallenser Ohrenklinik an unkomplicierten otogenen Extraduralabszessen ist durch Verfasser um 20 neue Fälle aus genannter Klinik erweitert worden, sodaß nun im ganzen 107 Fälle als Unterlage zur Bearbeitung obigen Themas zur Verfügung standen. Auf der Grundlage dieser umfangreichen Kasuistik hat Verfasser die pathologische Anatomie und Klinik obigen intracraniellen Folgezustandes der Otitis sorgfältig bearbeitet. Etwas Neues ist dabei nicht herausgekommen, sondern nur bestätigt worden, was bereits Grunert aus seinem viel kleineren Beobachtungsmaterial für Schlußfolgerungen hatte ziehen können. Grunert.

Digitized by Google

14.

Bürkner, Ein Fall von Zerstörung des Trommelfelles durch Blitzschlag. Berl. klin. Wochenschr. 1904. Nr. 25.

Ein 18jähriger Schüler war am 2. Juni 1903 vom Blitzschlag getroffen und dabei einige Stufen von einem Bergaussichtsgerüst heruntergeschleudert worden. Längere Zeit Bewußtlosigkeit. Ausgedehnte Brandwunden der linken Körperhälfte in Form typischer Blitzfiguren, Versengung der Haare in der Umgebung des linken Ohres. Schwerhörigkeit und beständig pulsierendes Sausen seit dem Blitzschlage in dem bis dahin normalen (kurze Zeit zuvor ärztlich untersuchten) Ohre. Das linke Trommelfell zeigte ein erbsengroßes Loch, dessen Rand glatt war. Der zerstörte Teil der Membran war um den Hammergriff herum nach innen zusammengefaltet, sodaß dieser von einer zackigen, wulstförmigen Masse umgeben war. Blutgerinnsel am Hammer und den umgebenden Trommelfellfasern. Paukenhöhlenschleimhaut blaß und trocken. Funktionsprüfung: „Die Taschenuhr wurde links 5 cm weit (normal 1,5 m) gehört, Flüstersprache 2,5 m; Uhr vom Knochen überall. Stimmgabel vom Scheitel links lauter als rechts, Rinnescher Versuch beiderseits positiv, Receptionsdauer für C^1 rechts 13, links 10"; obere Tongrenze rechts 0,3, links 0,9 (Galtonpfeife), untere Tongrenze rechts bei 18, links bei 50 Doppelschwingungen" Es stellten sich mehrere Entzündungen auf dem verletzten Ohre ein. Schließlicher Ausgang Heilung. Indessen bestand am 24. April 1904 noch leises Sausen im linken Ohre. Grunert.

15.

Katz, Die Anwendung des Eukainum lacticum in der Oto-Rhino-Chirurgie. Therapeutische Monatshefte. 1904. August.

Verf. empfiehlt das milchsaure Eukain vornehmlich in 15proz. Lösung sowohl zu diagnostischen Zwecken, als auch bei operativen Eingriffen in Nase und Ohr. Was die Anwendung zu diagnostischen Zwecken anbetrifft, so wirkt es eben so prompt anästhesierend wie eine 10proz. Kokainlösung und ermöglicht die Vornahme diagnostischer Manipulationen in Nase und Ohr (Sondierungen usw.) in schmerzloser Weise. Bezüglich der Anwendung von operativen Eingriffen an den genannten Lokalitäten hat es vor dem Kokain den Vorzug, daß die unempfindlich gemachten und zu entfernenden Gebilde, wie Nasenmuschelhypertrophien, Ohrpolypen nicht schrumpfen, wie bei der Kokainanästhesie, und dadurch leichter entfernt werden können. Auch die submuköse Injektion einer 2proz. Lösung von Eukainum lacticum in die untere Nasenmuschel kann Verf. empfehlen. Grunert.

16.

Beyer, Nasales Schmecken, Zeitschr. f. Psychologie und Physiologie der Sinnesorgane. Bd. XXXV.

Verf. hat den Beweis erbracht, daß das „nasale Schmecken" der süßlich schmeckenden Chloroformdämpfe kein nasales ist und nicht, wie Zwaardemaker meint, in den von Disse beschriebenen Epithelknospen der Regio olfactoria ausgelöst wird, sondern im Nasenrachenraume. In welchem Teile des Nasenrachenraums diese Auslösung erfolgt, hat er noch nicht feststellen können. Zeigte schon ein Fall von angeborener Choanalatresie bei dem Einbringen von Chloroformdämpfen in die nach hinten abgeschlossene Nase keinerlei Geschmacksempfindung, sondern nur das Gefühl von Brennen und Kälte, so war ihm doch dieser Fall, weil er überhaupt eine völlige Anosmie zeige, nicht beweiskräftig, da man hätte einwenden können, „daß neben der Degeneration der feinen olfactiven Sinnesepithelien auch die gustativen von demselben Prozesse ergriffen und daher der negative Ausfall der Versuche, die olfactorische Agensie bedingt war". Er machte daher experimentelle Versuche an einer Person mit fast normaler Riechschärfe, bei welcher zunächst der Nasenrachenraum durch feste Tamponade mit dem

Digitized by Google

Bellocqschen Röhrchen für das Einströmen der Dämpfe abgeschlossen war. Indessen ergaben auch hier die Versuche das gleiche, oben genannte Resultat.
Grunert.

17.

Körner, Die Tuberkulose des Ohres und des Schläfenbeines. Handbuch der Therapie der chronischen Lungenschwindsucht. Herausgegeben von Dr. G. Schröder und Dr. F. Blumenfeld, Leipzig, bei Joh. Ambr. Barth, 1904.

In knapper aber erschöpfender Form gibt uns Verf. ein Gesamtbild der Tuberkulose des Ohres und Schläfenbeines sowohl nach der Seite der Pathogenese, wie pathologischen Anatomie und Klinik. Grunert.

18.

Henrici, Die Tuberkulose des Warzenfortsatzes im Kindesalter. Habilitationsschrift Rostock; bei J. F. Bergmann, Wiesbaden 1904.

Verf. bringt aus der Körner'schen Klinik einen Beitrag von 8 Fällen, welche kleinere Kinder betreffen und zeigen, daß bei kleineren Kindern die primärossale Form der tuberkulösen Mastoiditis die häufigste, ja, wie es scheint, beinahe einzig vorkommende ist. Das Alter der von ihm mitgeteilten einzelnen Fälle, bei denen die tuberkulöse Natur der Mastoiditis exakt nachgewiesen worden ist, ist 13 Jahre, 5½ Jahre, 6 Jahre, 6¼ Jahre, 2 Jahre, 1 Jahr, 7 Jahre, 4 Jahre. Verfasser kommt nun zu der wichtigen Frage: „Was berechtigt uns, die Tuberkulose des Processus mastoideus in unseren Fällen für eine primärossale (auf dem Blutwege induzierte) zu erklären?" Wenn Verfasser uns auch den exakten anatomischen Beweis für die Auffassung, daß die tuberkulöse Mastoiditis seiner Kinder eine primärossale, auf hämatogenem Wege entstandene sei, schuldig geblieben ist, so hat er doch so viele Gründe für seine Auffassung zusammengestellt, daß sich der Leser — die Argumente zusammengenommen — ihrer Beweiskraft, wenn auch nur im Sinne eines Wahrscheinlichkeitsbeweises, nicht gut zu entziehen vermag. Folgen wir dem Gedankengange der indirekten Beweisführung des Verfassers: Bei kindlichen Warzenfortsätzen ist der Reichtum an pneumatischen Zellen meist noch gering, die Diploe und Spongiosa dagegen noch stark überwiegend, sodaß man bei der Häufigkeit der Tuberkulose der übrigen Schädelknochen, für welche die Diploe die primäre Infektionsstelle bildet, nicht gezwungen ist, dem kindlichen diploetischen Warzenfortsatz aus Gründen des anatomischen Aufbaues eine Sonderstellung zu concedieren, wozu uns der mehr pneumatische Bau des Warzenfortsatzes der Erwachsenen nötigt. Und in der Tat hat Barnick einwandsfrei 5 mal unter 16 Schläfenbeinen, welche von an akuter Miliartuberkulose verstorbenen Kindern im Alter von 2—5 Jahren herrührten, nachgewiesen, daß die Infektion auf dem Wege der Blutbahn erfolgt war. Wenn Barnick die Frage offen lassen mußte, ob die Schleimhaut oder der Knochen Sitz des ersten, hämatogen entstandenen tuberkulösen Herdes gewesen sei, meint Verf., daß wohl der Knochen zuerst infiziert worden sei, weil Schleimhäute, wie bei Miliartuberkulose, sowie überhaupt haematogen äußerst selten tuberkulös erkranken. Weiterhin sprechen die Befunde Preysings, welcher in zwei Fällen von Ohrtuberkulose bei Säuglingen das Knochenmark der Pyramide und die Schläfenbeinspongiosa von zahlreichen Tuberkeln durchsetzt fand, während solche in der Paukenhöhlen-Schleimhaut nur in den tieferen Schichten ganz spärlich vorkamen, für eine primärossale, haematogen entstandene tuberkulöse Oskomyelitis des Schläfenbeins. Sprechen die angeführten Tatsachen schon im gewissen Sinne für die Auffassung des Verf. von der primärossalen Natur der Mastoiditis in seinen Fällen, so gewinnt seine Beweisführung dadurch einen festeren Boden, daß er glaubt, für seine Fälle die andere Infektionsmöglichkeit, nämlich auf dem Wege der Tuba Eustachii, ausschließen zu können und zwar durch den Nachweis, daß in

Digitized by Google

den oberen Luftwegen kein tuberkulöser Herd vorhanden war, der als Infektionsquelle des Mittelohrs per tubam in Betracht gekommen wäre. Man könnte nun sagen, es sei die schwächste Seite der Beweisführung des Verf., daß dieser Nachweis nur klinisch erbracht sei — auch von den bei den ad exitum gekommenen Fällen liegt keine Sektion vor —, aber immerhin genügt die genaue klinische Beobachtung einer größeren Anzahl von Fällen, wie sie Verf. zusammengestellt, um seiner Auffassung in dem hier in Rede stehenden Sinne die Wahrscheinlichkeit ihrer Richtigkeit zuzugestehen.

Verf. wendet sich weiterhin der Frage zu, warum die primärossale tuberkulöse Mastoiditis fast durchweg mit einer anders gearteten Paukenhöhleneiterung vergesellschaftet ist. Er erörtert die verschiedenen hier in Betracht kommenden Möglichkeiten und bespricht die die tuberkulöse Mastoiditis der Kinder begleitende Paukenhöhleneiterung, welche in der größten Mehrzahl der Fälle durch andere Mikroorganismen bedingt ist, so daß sich der ganze krankhafte Ohrprozeß als Mischinfektion darstellt. Aus dem Kapitel „Krankheitsverlauf und Diagnose" heben wir hervor, daß der makroskopische Ohroperationsbefund fast immer nur ausreicht, den Verdacht auf Tuberkulose zu schöpfen, und daß die Diagnose meist erst durch Mikroskop oder Impfversuch gesichert werden kann. Mit unseren Erfahrungen stimmt es überein, wenn Verf. sagt, daß man bei starker Beteiligung der kompakten Teile des Schläfenbeins mit ziemlicher Gewißheit Tuberkulose annehmen darf, und daß, ein Mitergriffensein der Dura vorausgesetzt, eine Auflagerung von kleinen miliären gelbgrauen Tuberkelknötchen auf der harten Hirnhaut das einzig absolut sichere makroskopische Zeichen für Tuberkulose im Warzenfortsatz ist. Von praktischer Wichtigkeit ist auch folgender Satz des Verf.: „Da nun die tuberkulöse Mastoiditis der Kinder fast durchweg unter dem Bilde einer gewöhnlichen akuten Mastoiditis verläuft, und sich der Diagnose auch aus dem Befunde bei der Operation so große Schwierigkeiten in den Weg stellen, so sind wir überzeugt, daß eine große Zahl von tuberkulösen Mastoiditiden als solche nicht erkannt und den einfachen akuten Mastoiditiden zugerechnet werden. Eine Verwechselung ist um so eher möglich, als sich auch der Verlauf und die Heilung meist wie bei einer gewöhnlichen eiterigen Warzenfortsatzentzündung gestalten."

Um das Häufigkeitsverhältnis zwischen den gewöhnlichen und den tuberkulösen Mastoiditiden der Kinder festzustellen, sind vom Verf. in ununterbrochener Reihenfolge 19 Fälle von Mastoiditis bei Kindern bis zum Alter von 7 Jahren untersucht worden und zwar mikroskopisch und mittelst des Impfversuches. Verf. hat diese 19 Fälle am Schluß seiner Arbeit tabellarisch zusammengestellt. Es ergab sich nun, daß unter diesen 19 Fällen 4 mal = 21 Proz. die Mastoiditis eine tuberkulöse war.

Die Ergebnisse seiner Untersuchungen stellt Verf. in folgender Weise zusammen:

1. Die Warzenfortsatztuberkulose im Kindesalter ist eine relativ häufige Erkrankung, etwa 1/5 aller kindlichen Mastoiditiden sind tuberkulös.

2. Die tuberkulöse Mastoiditis der Kinder ist in den allermeisten Fällen eine primärossale, d. h. auf dem Wege der Blutbahn induzierte Erkrankung.

3. Es übertrifft die primärossale Warzenfortsatztuberkulose an Häufigkeit des Vorkommens die sekundäre, im Anschluß an eine Paukenhöhlentuberkulose entstandene.

4. Die Tuberkulose des Warzenfortsatzes im Kindesalter ist meist ein rein lokales und gutartiges Leiden. Sie ist der Therapie wohl zugänglich und gibt, falls sie rechtzeitig zur Operation kommt, gute Aussicht auf Heilung.

5. Bei der Operation gelingt die Entfernung alles Krankhaften meist durch die einfache Warzenfortsatzaufmeißelung. Nur in wenigen Fällen ist man gezwungen, auch die Pauken-

Digitized by Google

höhle, wie bei der Radikaloperation, mit aufzudecken und auszuräumen.

6. Die sichere Diagnose, daß Tuberkulose vorliegt, kann man nur in seltenen Fällen aus dem makroskopischen Bilde bei der Operation stellen, sie wird meist erst durch die mikroskopische Untersuchung möglich. Der Tierversuch gibt nicht so sichere Resultate wie das Mikroskop.

7. Facialislähmung ist verhältnismäßig selten bei der Mastoiditis der Kinder und spricht, wo sie vorhanden ist, für einen vorgeschrittenen Prozeß im Warzenfortsatz.

8. Eine Tuberkulose der Rachenmandel hat keine wesentliche Bedeutung für das Entstehen einer Warzenfortsatztuberkulose bei Kindern. Grunert.

19.

Eitelberg, Ohrensausen bei progressiver Paralyse. Wiener med. Presse. 1904, Nr. 29.

In der von ihm so beliebten blumenreichen zarten Schreibweise hat Verf. drei Fälle von progressiver Paralyse im Alter von 31, 37 und 45 Jahren beschrieben, bei denen Ohrensausen ein hervorstechendes Symptom war. Einen kausalen Zusammenhang zwischen Paralyse und Ohrensausen erkennt Verf. selbst zwar nicht an — in dem einen Falle war das Ohrgeräusch ein Symptom einer gleichzeitigen Sklerose —, und doch liest man zwischen den Zeilen, daß Verf. von der Zukunft hofft, daß eine weitere darauf gerichtete Beobachtung das Ohrensausen als Initialsymptom obiger Erkrankung erkennen wird. „Und nur als Initialsymptom wäre ihm eine höhere Bedeutung beizumessen. Steht indes die Sache einstweilen noch auf sehr schwachen Füßen, so ist die Möglichkeit durchaus nicht von der Hand zu weisen, daß eine reichere Beobachtung ihr festere Formen zu geben im Stande sein wird." Grunert.

20.

E. P. Friedrich, Anatomische Befunde bei Labyrintheiterungen. Münch. med. Wochenschr. 1904 Nr. 5.

In einem sehr interessanten ortrage berichtet Verf. über Untersuchungen an 6 Fällen, die wegen Mittelohreiterung mit klinisch diagnostizierten Labyrinthkomplikationen von ihm beobachtet wurden und an Meningitis zu Grunde gingen, und zwar legt er an der Hand von Präparaten den Übergang von Mittelohreiterungen auf das Labyrinth und die weiteren Schicksale der Labyrintheiterung dar. In drei Fällen war der Übergang der Mittelohreiterung durch das ovale Fenster bei noch erhaltenem Stapes bezw. wenigstens noch erhaltener Stapesplatte erfolgt. In diesen drei Fällen zeigte die Stapesplatte ausgedehnte kariöse Veränderungen, bezw. war auch der der Platte anliegende Knochen kariös, das ligamentum annullare und der knorplige Belag des ovalen Fensters zerstört und von Granulationen ersetzt. In einem 4 Falle fehlte die Stapesplatte vollständig. Was das runde Fenster anbetrifft, welches nach der einschlägigen Literatur nur selten die Wegleitung einer Eiterung vom Mittelohr aufs Labyrinth abgeben soll, so fand Verf. in allen Fällen von Erkrankung des ovalen Fensters auch das runde an der Entzündung beteiligt und zwar Infiltration der Fenstermembran von Rundzellen und Rundzellenansammlungen an beiden Seiten der Membran. Nur in einem einzigen Falle war die Membran deutlich durch Granulationen durchbrochen. Außer diesen präformierten Wegleitungsbahnen hat Verf. dann eingehend die anderen Übergangswege studiert, das Tuber ampullare des horizontalen Bogengangs und das Promontorium. Was die „Bogengangfisteln" anbetrifft, so fand Verf. in drei Fällen, daß die Labyrinthinfektion ihren Weg durch die Labyrinthfistel genommen und erst sekundär nach Erkrankung des Bogengangsapparates, zur Erkrankung der Labyrinthkapsel und peripheren Fistelbildung geführt hatte. Nur in einem Falle war die Bogengangsfistel

Digitized by Google

die Eingangspforte für die Labyrinthinfektion gewesen. Bezüglich der Promontorialfisteln hat Verf. festgestellt, daß sie sowohl primär vom erkrankten Periost des Mittelohres als auch nach erfolgter Labyrinthinfektion vom erkrankten Endost des Labyrinths ausgehen können. Schließlich spricht Verf. von der Bedeutung des Übergangs einer Mittelohreiterung auf die. die Labyrinthkapsel oft umgebenden kleinen Zellen für das Zustandekommen einer Infektion des Labyrinths selbst.

Cursorisch bespricht Verf. zum Schluß die entzündlichen Veränderungen mit ihren Folgen (Bindegewebsneubildung, Knochenbildung, Kalkablagerung) im Labyrinth selbst, ohne dabei wesentlich Neues zu den Untersuchungsresultaten vor allem Habermanns, R Panses und Manasses beizubringen. Auch die Wegleitung der Entzundungen vom Labyrinth nach der Schädelhöhle werden kurz gestreift. Hierbei scheint uns Verf. die Bedeutung der Wegleitung auf dem Wege des Ductus endolymphaticus nicht in vollem Umfange gerecht zu werden. Grunert.

21.

Alt, Fremdkörper im Mittelohr. Wiener klin. Rundschau. 1904. Nr. 2.

Verf. beschreibt 2 Fälle von operativ entfernten Fremdkörpern, welche durch vorausgegangene unzweckmäßige Extraktionsversuche zum Teil in die Paukenhöhle eingekeilt waren. Nach 14 Tagen völlige restitutio ad integrum. Wie aus dem Publikationsort zu ersehen ist, hat Verf. seine Mitteilungen für die allgemein praktizierenden Kollegen bestimmt. Für unseren Leserkreis bieten die Fälle nichts von besonderem Interesse. Grunert.

22.

Derselbe, Die Beziehungen zwischen den Erkrankungen der Nase und des Ohres. Wiener med. Presse. 1903. Nr. 16.

Wenn auch diese Mitteilung des Verf. (Vortrag in der wissenschaftlichen Sitzung des „Wiener Medizinischen Doktoren-Kollegiums“ am 19. Januar 1903) sich an den praktischen Arzt wendet, so wird doch auch der Spezialkollege von der Lektüre manchen Nutzen und manche Anregung haben. Von besonderem Interesse ist die Mitteilung eines Falles von seelischer Taubheit. Verf. sah einen 6jährigen Knaben taubstummer Eltern. „Der Knabe wurde naturgemäß von seinen Eltern nicht in der Weise zum Sprechen angehalten, wie es sonst üblich ist. Weiterstehende Angehörige hielten den Knaben für taubstumm Was aber das Kind bei gelegentlichen Besuchen dieser Angehörigen hörte, war natürlich nicht ausreichend, um dem Kinde den komplizierteren Mechanismus der Sprache beizubringen. So wuchs der Knabe bis zu seinem sechsten Lebensjahre als Taubstummer auf. Als ich das Kind untersuchte, erhob ich normalen Trommelfellbefund, das Kind reagierte auf keinen Schallreiz In solchen Fällen pflege ich immer zu empfehlen, die betreffenden Kinder ihren taubstummen Eltern zu entziehen und zu gut hörenden Angehörigen zu bringen, bei denen sie dann Gelegenheit haben, sprechen zu hören. Nach drei Monaten wurde mir der Knabe als gut hörend und sprechend wieder vorgestellt.“ Verf. meint, daß das Kind deshalb bei der ersten Untersuchung auf keinen Schallreiz reagiert habe, weil es sich in einem Zustande seelischer Taubheit befunden und nicht unterwiesen worden sei und nicht gewohnt, auf Schalleindrücke zu reagieren. „Der Fall beweist, bis zu welchem Grade die mangelnde Unterweisung im Sprechen und die Meinung, ein taubstummes Kind vor sich zu haben, schlechte Folgen nach sich ziehen kann. Die Kinder wachsen jahrelang als taubstumm auf, werden erst später zu Pädagogen oder Ohrenärzten gebracht und diese erst erkennen, daß Stummheit bei Schwerhörigkeit, aber nicht wirkliche Taubstummheit vorliegt.“ Grunert.

Digitized by Google

XV.

Vorschläge in der Taubstummenfürsorge.

Von

Dr. **Marczel Falta**, Augen- und Ohrenarzt in Szeged,
Spezialarzt der Szegeder Taubstummen- und Blindenanstalt.

(Vorgetragen im Landeskongreß der ungarischen Taubstummenlehrer den 23. Mai 1904.)

Denen das Schicksal die Hörfähigkeit versagt oder entrissen und sie auch auf Stummheit verdammt, diese Unglücklichen zu unterstützen, ihre Interessen zu wahren, ist eine der edelsten Aufgaben. Alle Fortschritte in Bildung und Wissenschaft dienen zum Wohle der Menschen. Alle ihre Erfolge sind gemein und gehören uns allen an. Jeder ist befugt, deren Früchte gemäß seiner eigenen Individualität zu genießen. Befugt sind auch die Taubstummen; ihnen dazu behilflich zu sein, ist Pflicht. Ist es noch so gering, das ihrem Interesse dienlich ist, kann es doch in ihrem unendlich großen Unglück wertvoll sein.

Die allererste Äußerung der angeborenen Taubstummheit offenbart sich in der beklemmten Ungeduld der Mutter, mit welcher sie unter Angst und Hoffnung lauert, wann ihre schmeichlerischen Worte im Kinde eine Reaction erwecken.

Will sie ihrer quälenden Unsicherheit ein Ende machen, sucht sie mit ihrem Kinde den Arzt auf und verlangt festzustellen, ob dasselbe hört oder nicht. Eine der schwersten Situationen für den Arzt. Denn heute noch sind die Ansichten über den Beginn des Zeitpunktes des Hörvermögens beim Kinde sehr geteilt, ebensowenig ist bekannt, welcher Zeitpunkt die äußerste Grenze ist, in welchem, wenn das Kind nicht hört, es als angeborener Taubstumme betrachtet werden kann.

Zum Beweis der verschiedensten Ansichten hat man sogar behauptet, daß das Kind schon im foetalen Leben höre, es hört den Herzschlag der Mutter, die Uterusgeräusche und auch seinen eignen Herzschlag.

Digitized by Google

Die Ergebnisse der Untersuchungen über das Hörvermögen des Säuglingsalters lassen noch vieles zu wünschen übrig. Einige Autoren sollen schon in den ersten Stunden der Säuglinge Gehörerscheinungen wahrgenommen haben. Sachs [1]) machte an 18 Säuglingen eingehende Untersuchungen und stellt als Resultat den Satz auf, daß in den ersten zehn Lebenstagen von einem Gehör absolut nicht die Rede sein kann. Die Ansichten einigen sich am meisten in diesem Punkte, daß die Säuglinge zu allererst die Geräusche hören, dann die hohen Töne und am spätesten die tiefen. Preyer [2]) befaßt sich auch in seinem über die Seele des Kindes geschriebenen Werke ausführlich mit dem Gehör der Säuglinge und spricht sich darüber in dem Sinne aus, daß, wenn das Kind in der vierten Lebenswoche auf eine hinter seinem Rücken stark tönende Tonquelle — nicht reagirt, der Verdacht begründet ist, daß das Kind taubstumm bleibt.

Ich selbst hatte in einigen Fällen Gelegenheit, den Zeitpunkt des Erscheinens des Gehörs bestimmen zu können. Vor kurzem auch brachte man in meine Sprechstunde ein fünf Monate altes Kind mit der Klage, das es noch gar nichts höre. Ich konnte mit einer stark tönenden Tischglocke nicht die geringste Reaction auslösen. Im Gehörorgan und Nasen-Rachenraume fand sich nichts Abnormes vor. Die Taubstummheit schien mit Sicherheit vorhanden zu sein. Das Kind aber fing an in der zweiten Hälfte des neunten Monates zu hören, ist heute anderhalb Jahr alt, hat diesem Zeitalter entsprechendes normales Gehör- und Sprechvermögen.

Die Frage des ersten Auftretens der Gehörerscheinungen mußte hier berührt werden, um eine Richtschnur zu finden, welche Meinung wir abgeben können den Angehörigen eines taubstummen Säuglings und welchen Rat wir ihnen erteilen können. Wie der oben beschriebene Fall zeigt, ist man nicht nur, wenn der Säuling in der 4. Woche kein Gehör hat, sondern wenn auch im 9. Monate keine Gehörswahrnehmungen vorhanden sind, nicht berechtigt, den Fall als hoffnungslos dahinzustellen. Man muß den Angehörigen anraten, daß diese Säuglinge mit tönenden Spielzeugen zerstreut werden müssen. Stärker tönende Tischglocken, Trommeln, Pfeifen mögen auch benutzt werden, nur aber dürfen diese ein-, zweimal des Tages nur auf einige Mi-

1) Sachs, Beobachtungen über das physiologische Verhalten des Gehörorgans Neugeborener. Arch. f. Ohrenheilk. Bd. XXXV. 1, 2.

2) Preyer, Die Seele des Kindes. II. Aufl. Leipzig.

Digitized by Google

nuten angewendet werden, denn die Überreizung kann in den Endorganen des Gehörapparates oder im Gehörnerven pathologische Veränderungen hervorrufen. Bei Erwachsenen haben wir diesbezüglich ausreichende Erfahrungen, denn z. B. viele Kesselschmiede werden schwerhörig, da sie in großem Lärm arbeiten, und nachdem es nicht ausgeschlossen werden kann, daß die Säuglinge, die trotzdem sie keine Gehörswahrnehmungen äußern, auch tatsächlich keine Perception für Töne und Geräusche besitzen, ist es nicht ratsam, deren Gehörorgan längere Zeit hindurch stärkeren Reizen auszusetzen. Die bekannten hygienischen Maßregeln des Ohres mögen hier genau eingehalten werden.

Nach dem abgelaufenen ersten Altersjahr kann man die angeborene Taubstummheit schon mit größter Sicherheit feststellen. Die erworbene aber auch viel früher, denn im Falle ein 3 — 4 monatliches Kind auf Anrufen der Angehörigen oder auf andere Töne zweifellose Beweise einer Gehörwahrnehmung lieferte und inzwischen von einer Krankheit betroffen worden, die auch Taubheit zu Folge haben kann, ist die nach dem Ablaufe der Grundkrankheit zurückgebliebene Taubstummheit leicht zu diagnosticieren.

Die Angehörigen der taubstummen kleinen Kinder müssen aufmerksam gemacht werden, daß sie mit diesen freundlich und liebevoll umgehen mögen, sie nicht fühlen lassen dürfen, daß sie über ihren Zustand erbittert sind, und daß sie in der Erziehung den übrigen vollsinnigen Kindern gegenüber keinen Unterschied machen dürfen. Hier möge man auch den allgemeinen hygienischen Maßregeln des Ohres vermehrte Aufmerksamkeit schenken, nebstdem muß hervorgehoben werden, daß es unzukömmlich ist, bei solchen Kindern die Ohren durch die Haare verdecken zu lassen, indem hierdurch den Schallwellen ein Hindernis in den Weg gelegt wird, was bei taubstummen Kindern mit der größten Sorgfalt vermieden werden muß, da man nie weiß, ob keine Gehörinseln vorhanden sind. Die Spielzeuge der kleinen taubstummen Kinder mögen auch meistens tönende sein. Meiner Ansicht nach müssen aber auch schon in diesem frühen Kindesalter solche Spielzeuge bevorzugt werden, welche die Durchlüftung und Entwicklung der Lungen zu fördern geeignet sind.

Es ist bekannt, daß die Taubstummen im allgemeinen eine schwache Brust haben und daß sehr viele unter ihnen der Phthisis zum Opfer fallen. Allerdings ist dessen Ursache nicht ausschließlich in dem Umstande zu suchen, daß die Taubstummen

Digitized by Google

nicht sprechen, denn hier spielen die Abstammungsverhältnisse, ererbte Anlage, Disposition, sociale Miseren ect. eine bedeutende Rolle, nichtsdestoweniger aber ist die Stummheit ein Factor mit welchen man rechnen muß. Die Lunge ist sicherlich so beschaffen, daß sie die zum Sprechen nötige Kraft entfalten könne und nebst dem Atmen dies auch ihre Hauptfunction sei. Wir wissen aber auch, daß Organe, die ihre Funtionen nicht ausüben, verkümmern, wenigstens aber in ihrer Widerstandsfähigkeit in Vergleich zu den normal functionierenden Organen einbüßen. Es ist nun zweckmäßig den kleinen taubstummen Kindern solche Spielzeuge zu geben, die geeignet sind die Lungen zu beschäftigen. Diesem Zwecke entsprechen die Spielzeuge zum Blasen, natürlicherweise taugen hier die Trompeten, Flötten, Pfeifen der vollsinnigen Kinder nichts, sondern müssen eine solche Construction haben, daß durch das Blasen verschiedene Formen, Figuren erscheinen und wieder verschwinden, mit einem Worte in Bewegung geraten. Z. B. Könnte man diesen kleinen Kinder ein Spielzeug geben, das eine Windmühle vorstellt und beim Blasen, sich herumdreht. Außerdem geben wir den Eltern oder Angehörigen der kleinen Kinder den Rat, daß, sobald diese schon gehen können mit Maß zum schnelleren gehen, zum Herumlaufen angehalten werden sollen, da dies auch zur Hebung der Arbeit der Lungen dienlich ist.

Die 3—4jähr. taubstummen Kinder müssen vom Facharzte darauf untersucht werden, ob Gehörspuren vorhanden sind oder nicht. Es ist dies von großer Tragweite bezüglich der weiteren Erziehung dieser Kinder. Die Angehörigen verkehren mit ihnen durch Sprache und Geberden. Man soll aber das Hauptgewicht auf die Sprache legen. Bei den total tauben Kindern muß man bestrebt sein, daß sie die Sprache vom Munde ablesen lernen, und es wäre sehr angezeigt, mit ihnen schon in diesem Alter so zu sprechen, daß man ihre Hand auf den Kehlkopf oder auf die Brust des Sprechenden anlegen würde. Der Nachahmungstrieb ist in diesem Alter besonders ausgebildet, und es ist nicht unwahrscheinlich, daß sie nicht nur die Mundstellungen, sondern auch das Vibrierenlassen der Stimmbänder erlernen. Allerdings wäre es zu übertrieben, wenn man dadurch eine Sprachfertigkeit erwarten würde, die nur durch Fachlehrer zu erlangen ist. Wird aber nur soviel erreicht, daß der geringe Wortschatz, den die im zarten Alter sich befindenden Kinder besitzen, schon vor Beginn des Schulunterrichtes laut ausgesprochen werden kann, wäre

Digitized by Google

dies auf die Ausbildung der Lunge, der Stimmbänder und auf die spätere Modulation der Stimme von überaus großem Nutzen.

Bei solchen 3—4jähr. taubstummen Kindern, bei welchen Gehörspuren gefunden wurden, mögen die Angehörigen das Absehenlassen vom Munde nur als Aushülfe anwenden und mit besonderem Eifer in das Ohr der Kleinen mit lauter Stimme hineinsprechen, wodurch erstrebt wird, daß das Gesprochene durch das Gehör verstanden werden soll. In welchem Maße das erreicht werden kann, ist voraus nicht zu bestimmen, hat es aber überhaupt einen Sinn, das Gehör der Taubstummen zu üben, so ist in diesem Alter verhältnismäßig viel zu erreichen, da auch der Nachahmungsbetrieb stärker waltet. Urbantschitsch empfiehlt auch in seiner über die Gehörübungen geschriebenen Monographie [1]), daß man diese Übungen schon bei den 3—4jährigen Kindern vornehme mit der Sprache und mit Toninstrumenten. Meinerseits aber lasse ich dies nicht im allgemeinen anwenden, sondern nur bei solchen taubstummen Kindern, die Gehörspuren aufweisen.

Diejenigen Kinder, die schon sprechen konnten, bevor sie ihr Gehör verloren haben, müssen streng angehalten werden, ihre Wünsche durch Sprechen zu äußern und sich durch Sprechen verständlich zu machen. Je nachdem bei solchen Kindern Gehörreste vorhanden sind oder nicht, muß man mit ihnen nach den bei angeborenen Taubstummen geschilderten diesbezüglichen Maßregeln verfahren.

Die besten Ratschläge und Wegweisungen im Interesse dieser kleinen Taubstummen werden aber oft dadurch illusorisch, daß die meisten Taubstummen der ärmeren Volksklasse angehören. In diesen Schichten flackert die Fackel der Kultur noch äußerst dürftig. Stiefmütterliche Behandlungsweise, Folterungen werden diesen taubstummen Kindern zu teil. Erwachsen mit Rache und Neid gegen ihre Mitmenschen. Das Findlingswesen in Ungarn übertrifft heute schon beinahe alle Kulturländer. Möge der Staat auch dieser kleinen unglücklichen taubstummen Kinder gedenken und ihr jämmerliches Los dadurch lindern, daß die Wohltaten des Findlingswesens auch ihnen zu teil werden lasse.

Die taubstummen Kinder sollen nach dem vollendeten 7. Lebensjahre in Taubstummenschulen geschickt werden, müssen

1) Über Hörübungen bei Taubstummheit usw. Wien 1895.

Digitized by Google

ebenso wie die vollsinnigen Kinder gesetzlich schulpflichtig sein. Bevor mit dem Unterricht begonnen wird, muß durch einen Facharzt genau festgestellt werden, welche von den Kindern vollkommen taub sind und welche noch Gehörinseln aufweisen. Mit den letzteren muß man systematische Gehörübungen vornehmen, die in jeder Klasse als planmäßiger Lehrgegenstand Platz finden müssen. Kein einziges Kind, wenn es auch noch so geringe Gehörspuren besässe, darf diesen Übungen enthoben werden. Die Ansicht, die Bezold vertritt, daß nur Kinder, die die Töne zwischen b_1—g_2 hören, den Gehörübungen unterzogen werden sollen, möchte ich dahin modifizieren, daß diese mit jedem Kinde, das schon etwas Gehör besitzt, vorgenommen werden. Ohne die Frage jetzt berühren zu wollen, welche Resultate zu erzielen sind, vertrete ich einfach den Standpunkt, daß diese Kinder durch die Hörübungen nur gewinnen können, und ist das Resultat noch so gering, kann es im Lebenslauf der Taubstummen von großem Werte sein.

Durch fachärztliche Untersuchung muß auch bestimmt werden, welche Kinder an Erkrankungen des Gehörorgans oder des Nasenrachenraumes leiden, die zu einer Behandlung geeignet sind, Adenoide müssen entfernt werden, Eiterungen müssen sogar auf radikalem Wege geheilt werden. Welchen Zweck wir durch die Behandlung erreichen — abgesehen davon, daß schon Fälle waren, wo diese ein vollkommen gutes Gehör zur Folge hatte — muß man aus dem Gesichtspunkte erwägen, daß hier der kleinste Erfolg die größte Würdigung verdient und fordert. Aber auch in dieser Hinsicht, daß durch die Behandlung einer neueren Erkrankung des Gehörorgans vorgebeugt werden kann, ist diese angezeigt. Denn z. B. ich halte es für einen großen Verlust, wenn ein Taubstummer sein bisher intaktes Trommelfell verlieren würde, oder daran eine Durchlöcherung entstände oder verschiedene andere chronische Leiden des Trommelfells entstehen würden. Denn es ist zweifellos, daß im menschlichen Organismus eben das Trommelfell unter allen anderen Organen das geeignetste ist, die Erschütterungen, Schwingungen aufzufangen und zu empfinden. Von welcher Wichtigkeit es bei den Taubstummen ist aus dem Gesichtspunkte der Selbstverteidigung die Veränderungen der Luftströmung und des Luftdruckes, die durch schwere Körper verursachten Erschütterungen zu empfinden, braucht nicht besonders hervorgehoben zu werden.

Digitized by Google

Das Ohr bedarf also bei den Taubstummen der größten Schonung, was man, wo körperliche Züchtigung angewendet wird, streng vor Augen halten muß. Ohne daß ich mich bei dieser Gelegenheit über die Berechtigung der körperlichen Züchtigung in der Schule aussprechen wollte, hebe ich nur kurz hervor, daß es vermieden werden muß, auf die Ohren der Taubstummen zu schlagen oder sie an den Ohren zu beuteln. Denn durch beides kann das Trommelfell verletzt werden oder schon bestehende Ohrenleiden können verschlimmert werden, welch letzteres um so leichter der Fall sein kann, weil die Taubstummen gar nicht selten an verschiedenen chronischen Ohrenerkrankungen leiden.

Ich halte es für notwendig, auch das Sehorgan der Taubstummen einer gründlichen Untersuchung zu unterwerfen. Nachdem schon eines der wichtigsten Sinnesorgane bei den Taubstummen fehlt, sind die übrigen Sinnesorgane in höherem Maße in Anspruch genommen, vorzüglich aber das Sehorgan. Deswegen muß auf die Augen besondere Sorgfalt gelegt werden. Die Bildung, der Unterricht der Taubstummen hat ja den innigsten Bezug mit der Funktion des Sehorgans. Die Taubstummen hören sozusagen mit den Augen, es hängt von ihrer Sehschärfe und Sehkraft ab, wie sie den Sprechenden verstehen und den gesellschaftlichen Verkehr aufrecht erhalten können.

Diese überaus wichtige Rolle des Sehorgans macht es zum unbestreitbaren Erfordernis, daß die in die Taubstummenschule eintretenden, aber auch alle die Taubstummen, die dem Unterrichte unterzogen werden wollen, auf ihre Augen gründlich untersucht werden. Die Brechungsstörungen muß man gleich im Beginn mit entsprechenden Gläsern korrigieren. Von den Zöglingen, die eine schwache Sehkraft haben, die durch Augengläser nicht zu bessern ist, z. B. durch alte Trübungen der Hornhaut, Linsentrübung usw., müssen die Taubstummenlehrer in Kenntnis gesetzt werden. Man kann sich leicht vorstellen, daß Fälle vorkommen, in welchen die aufopfernde Geduld des Lehrers zu nichte wird, der Schüler bleibt hinter den übrigen stark zurück. Mit schönen Worten, mit Strafen wird versucht, in den Schädel des geplagten Taubstummen mehr Licht hineinzubringen. Aber alles bleibt fruchtlos. Durch einen Zufall wird endlich entdeckt, daß das taubstumme Kind schlecht sieht, welches Übel vielleicht durch ein einfaches Augenglas gehoben

Digitized by Google

werden kann. Wie viel Zeit und Bemühungen sind aber schon bisher in Verlust geraten.

Die taubstummen Kinder, wenn sie an einer der Behandlung zugänglichen Augenkrankheit leiden, müssen gleich beim Eintritte in die Schule behandelt werden. Denn gleich im Beginne des Unterrichtes haben die Augen die schwerste Last zu tragen. Der Mund des Lehrers muß von der Nähe aufmerksam und lange beobachtet werden, um dessen einzelne Mundbewegungen nachahmen, beziehungsweise absehen zu können. Und die Naharbeit stellt an die Augen unter allen Umständen die größten Anforderungen.

Die Taubstummenlehrer mögen dieser Sache die größte Aufmerksamkeit schenken. Wenn sie wahrnehmen, daß Zöglinge schon nach einem kurze Zeit dauernden Unterricht rote Augen bekommen, über Kopfschmerzen klagen oder die Augen in Tränen geraten, oder aber sie bemerken ein Ablenken eines Auges, so mögen sie unverzüglich die Augen solcher Zöglinge untersuchen lassen. Es muß ferner darauf Gewicht gelegt werden, daß der Unterricht der Taubstummen bei bester Beleuchtung geschehe, denn eine schlechte Beleuchtung verdirbt auch die besten Augen.

Mit besonderer Sorgfalt müssen die Augenuntersuchungen vorgenommen werden in Gegenden, wo das Trachom endemisch ist. Man fordere da streng, daß die Zöglinge schon bei der Aufnahme in die Taubstummenschule ärztliches Zeugnis vorweisen müssen, ob sie an Trachom leiden oder nicht. In meiner Arbeit „Zur Trachombekämpfung in Ungarn" habe ich die Grundsätze dargelegt, nach welchen ich mit den trachomatösen Schulkindern zu verfahren für gut halte; dieselben beziehen sich auch auf die Taubstummenschulen, nur müssen hier die Vorsichtsmaßregeln noch strenger eingehalten werden, als in den Schulen der vollsinnigen Kinder. Und zwar aus diesem Grunde, weil trachomatöse, taubstumme Kinder wegen ihrer geringeren Intelligenz sich vor Schädlichkeiten nicht hüten, weiter ist ihre Behandlung bedeutend schwieriger wegen ihrer Ungeberdigkeit und Ungehorsamkeit und indem das Trachom eine schwer heilbare, langdauernde Erkrankung ist, werden sie im Unterrichte nicht die erwünschten Fortschritte machen können, welcher Umstand bei taubstummen Kindern viel mehr in die Wagschale fällt als bei vollsinnigen.

Die Taubstummenschulen haben an dem allerdings eine

Digitized by Google

edle Aufgabe, daß die tiefe Kluft, die die Taubstummen von der Gesellschaft trennt, dadurch überbrückt wird, daß sie im Sprechen und den Sprechenden zu verstehen unterrichtet werden. Aber als Hauptziel muß das vor Augen schweben, daß diese Unglücklichen der Gesellschaft nicht zur Last fallen, daß sie die Fähigkeit erlangen, sich selbst zu erhalten, und daß sie in ihren Schulen vorbereitet werden, den Lebenskampf aufnehmen zu können.

Ohne die geistige und moralische Ausbildung vernachlässigen zu dürfen, muß in den Taubstummenschulen vorzüglich auf eine zielbewußte körperliche Ausbildung Gewicht gelegt werden. Es ist dies aus jenem Grunde unerläßlich, weil die Taubstummen beinahe ausnahmslos ihre Existenz durch körperliche Arbeit unterhalten, dann aber ist die Hebung der Körperkräfte auch deswegen vor Augen zu halten, weil es viele unter den Taubstummen gibt, die von schwacher körperlicher Constitution sind, und auch nicht wenige unter ihnen sich finden, die keine sichere Körperhaltung haben, und bei denen die Coordination der Muskeln gestört ist.

Es wurde schon erwähnt, daß die Tuberkulose unter den Taubstummen oft vorkommt. Es muß nun außer allem Zweifel eine speciale Ursache dazu in den Taubstummen stecken. Diese ist in der mangelhaften Entwicklung und Durchlüftung der Lungen zu suchen, eben weil die Taubstummen nicht sprechen. In dieser Richtung sind auch schon Untersuchungen angestellt worden, wodurch bewiesen wurde, daß das Atmen bei den Taubstummen frequenter, aber auch oberflächlicher ist, womit es gesagt wird, daß die Erweiterung des Brustkorbes resp. der Lungen eine ungenügende ist und von den normalen Verhältnissen abweicht. Will man alle Ursachen ausfindig machen, die in der großen Tuberkulosesterblichkeit der Taubstummen eine Rolle spielen, darf nicht außer Acht gelassen werden, daß die Taubstummen wegen ihrer geringeren Intelligenz öfters solchen Schädlichkeiten ausgesetzt sind, die ihre schon ohnedies schwächere Lunge nachteilig beeinflussen. Es genügt hier, darauf hinzuweisen, daß sie auch in betreff der Reinlichkeit nicht die nötigen Begriffe haben, sie atmen mehr Staub ein, mehr unreine, inficierte Luft.

Die Taubstummenschulen können sehr viel dazu beitragen, auch in dieser Beziehung nützlich zu sein. In den Turnübungen muß man überhaupt auf diese Gewicht legen, welche am meisten

Digitized by Google

geeignet sind, die Kräftigung und Entwicklung der Lungen günstig zu beeinflussen. Schon um diesen Zweck zu erreichen, müssen die Turnstunden vermehrt werden, abgesehen davon, daß die allgemeine Körperkräftigung auf die Zukunft der Taubstummen von entscheidender Wichtigkeit ist. Ferner ist es auch erwünscht, im Rahmen des Unterrichtes, sobald es nur möglich ist, auf einer einfachen, der Auffassungsfähigkeit der Taubstummen angemessenen Weise die elementaren hygienischen Maßregeln der Lungen verstehen zu geben.

Die mißliche Lage der Taubstummen ist mit dem, daß sie nicht hören und nicht sprechen können, noch nicht ganz erschöpft. Viele von ihnen haben auch die Nachteile eines dritten Defektes zu ertragen. Dies ist die unsichere Körperhaltung, die Störung des Gleichgewichtes, das unrichtige Muskelgefühl. Das dirigierende Centrum dieser Funktion, resp. dieses Gefühles sitzt in den Labyrinthbögen, welche bei den Taubstummen oft durch denselben pathologischen Prozeß ergriffen sind, an welchem die zum Hören dienenden Teile des Labyrinths leiden. Die Folge davon ist nun, daß die Beschreibung Buffons über den Menschen, daß seine Haltung gerade und erhoben, sein Gang sicher und fest ist, gar zu oft auf den Taubstummen nicht paßt, denn viele unter ihnen haben ein wankendes Gehen, bekommen leicht den Schwindel, fühlen den Boden unsicher, auf schmalem Pfade, steilen, hohen Plätzen verlieren sie leicht das Gleichgewicht. Alles Dinge, die die den Taubstummen drohenden Gefahren zu vermehren geeignet sind.

Wollen nun die Taubstummenschulen ihrer Mission vollkommen entsprechen, so müssen sie sich zur Aufgabe stellen, sich auch mit diesem dritten Defekt der Taubstummen ernstlich zu befassen und dahin zu wirken, daß die taubstummen Zöglinge von diesem befreit werden oder wenigstens die Fähigkeit erlangen, diesen leichter ertragen zu können. Was in dieser Hinsicht zu tun ist, gehört zum größten Teile in den Rahmen des Turnunterrichtes, welcher Umstand es von Neuem bestätigt, daß dieser Unterricht in den Taubstummenschulen von größter Wichtigkeit ist. Es müssen nun Übungen vorgenommen werden, die geeignet sind, dieses Übel zu heben. So z. B. das Stehen auf einem Fuße, das Beugen des Leibes, das Stehen auf den Fußspitzen, alle diese Übungen mitunter auch mit geschlossenen Augen machen zu lassen. Gute Dienste leisten auch die raschen Kopfwendungen, die Drehbewegungen des Kopfes, welche letz-

Digitized by Google

teren Urbantschitsch geradezu zum Heilen des mit Ohrerkrankungen verbundenen Schwindels anzuwenden empfiehlt. Fernerhin ist es noch von Nutzen, unter gehöriger Aufsicht die Kinder mit verbundenen Augen unter sich spielen zu lassen.

Man hört oft über Unglücksfälle von Taubstummen. Nur vor kurzem fand man ein kleines taubstummes Mädchen mit zerschmettertem Schädel an dem Geleise der elektrischen Straßenbahn. Die innige Teilnahme, die dieser neuere Fall in mir erweckte, bewog mich dazu nachzudenken, auf welche Weise man die Taubstummen von den durch Fahrwerke verursachten Unglücksfällen erfolgreicher hüten könnte. Bekanntlich treffen diese Unfälle die Taubstummen meistens im kindlichen Alter, indem die Zerstreutheit und Unüberlegtheit auch den vollsinnigen Kindern eigen sind und den mäßiger intelligenten taubstummen Kindern nur noch in größerem Maße. Und so ist es nur natürlich, daß ich die Vorkehrungen zur Beschützung dort suche, wo ich diese Kinder vereinigt weiß: in der Taubstummenschule. Und was Hänschen erlernt, wird auch Hans zum Wohle dienen.

Man muß die Sache damit beginnen, daß man in das Bewußtsein des taubstummen Kindes einprägt, welchen Gefahren es durch die Fuhrwerke ausgesetzt ist. Man muß ihm das auf die einfachste Weise beibringen können, um so mehr, weil es erwünscht ist, daß schon gleich beim Beginn der Schuljahre dieser Schutz den taubstummen Kindern zu teil werde. Zu diesem Zwecke halte ich es für empfehlenswert, ein, zwei Bilder an der Schulwand anzubringen, welche Szenen solcher Unfälle auf der Straße darstellen würden, so z. B. ein Kind, das durch ein Pferd gestoßen wird, das durch einen Wagen überfahren wird, wie ein Kind durch Dampftramway, durch die elektrische Bahn, durch ein Automobil oder Zweirad verunglückt. Schon allein, daß die Bilder immer vor den Augen der Zöglinge sind, ist der Sache gedient, aber die Lehrer mögen auch öfters die Aufmerksamkeit der Kinder auf dieselben lenken.

Schwieriger ist es, die Taubstummen zu unterrichten, daß sie die herannahenden Fuhrwerke auch dann bemerken, wenn diese außer ihrem Gesichtskreise liegen. Um überhaupt in dieser Beziehung das Möglichste zu erreichen, muß das Tastgefühl der Taubstummen geübt, verfeinert werden. Man muß sie einüben, auch ganz geringe Erschütterungen wahrzunehmen. Zu diesem Zwecke wäre es praktisch, verschiedene Gewichte hinter dem Rücken der Taubstummen fallen zu lassen, die durch die von

Digitized by Google

ihnen verursachte Erschütterung wahrgenommen werden können. Die Gewichte müssen kontinuierlich leichter genommen werden. Bezold macht von einem Taubstummen Erwähnung, der auch die äußerst geringe Erschütterung des Bodens wahrnehmen konnte, die durch ein hinter seinem Rücken fallengelassenes 20 Pfennigstück hervorgebracht wurde. Es wäre auch von Vorteil, wenn die Zöglinge die hinter ihrem Rücken fallengelassenen Gewichte mit verbundenen Augen hervorholen würden. Damit soll erzielt werden, daß die Zöglinge außer der Erschütterung auch die Richtung unterscheiden lernen, aus welcher diese kommt. Auf die angegebene Art glaube ich das Meiste zu tun, daß die Taubstummen die durch die Fuhrwerke verursachten Erschütterungen und auch die Richtung, aus welcher diese kommen, wahrnehmen können.

Es wäre auch zu überlegen, ob es nicht vorteilhaft wäre, besonders in Städten, wo der Verkehr größer ist, die taubstummen Zöglinge durch irgend ein Zeichen erkennen zu lassen. Am besten entsprechend wäre das Tragen einer Uniform, das doch auch in mehreren Instituten vollsinniger Kinder eingeführt ist. So wären dann die taubstummen Kinder schon von der Ferne zu erkennen, und man würde sicherlich von durch Fuhrwerke verunglückten Taubstummen seltener hören. Denn es ist selbstverständlich, daß die Kutscher, Bahnführer usw. unterrichtet werden müssen, die Uniform der Taubstummen auch zu erkennen, was nicht mit besonderen Schwierigkeiten verbunden sein wird.

Eine wichtige Frage ist es auch, welche Laufbahn die Taubstummen antreten sollen. Ob zwar ihres Gebrechens wegen die Auswahl schon ohne dies ziemlich eingeschränkt ist, halte ich es doch für notwendig, auch darauf zu achten, daß die zu leistende Arbeit das Gehörorgan nicht schädige oder bei welcher keine Gifte in Anwendung kommen, die leicht in den Organismus aufgenommen werden und so auch die Gehörnerven angreifen können. Es muß gleich bemerkt werden, daß dies nur auf solche Taubstumme Bezug hat, die noch Gehörreste besitzen. Aber solche Taubstumme mögen keine Kesselschmiede werden, nicht einen solchen Beruf wählen, wo man mit Phosphor, Arsenik, Blei viel zu tun hat, denn der fortwährende Aufenthalt in heftigem Lärm, sowie diese Substanzen beeinflussen das Gehörorgan nachteilig. Die Taubstummenschulen mögen in dieser Hinsicht den die Schule Absolvierenden oder deren Angehörigen mit Wegweisungen dienen.

Digitized by Google

Bei der Berufswahl ist es auch angezeigt, vor Augen zu halten, daß die Taubstummen zur Tuberkulose disponierter sind, und die Taubstummenschulen können auch in dieser Richtung gemeinschaftlich mit dem Schularzte wohltätigen Einfluß ausüben, indem sie die Taubstummen, besonders die eine schwache Brust haben, vor solchen Beschäftigungen warnen, bei welchen sich viel Staub oder schädliche Gase entwickeln.

Das übermäßige Trinken und Rauchen ist solchen Taubstummen, die noch Gehörreste besitzen, auch zu untersagen; wir wissen doch, daß Nikotin und Alkohol Gifte für die Gehörnerven sind. Aber auch im allgemeinen mögen alle Taubstummen von Tabak und alkoholischen Getränken mäßigen Gebrauch machen wieder aus dem Grunde, weil sie zur Tuberkulose disponiert sind. Hier müssen die Taubstummenschulen auch ihr Möglichstes tun.

Digitized by Google

XVI.

Beitrag zur Pathologie des inneren Ohres.

Von

Dr. Zeroni, Ohrenarzt in Karlsruhe i. B.

Die pathologische Anatomie des inneren Ohres ist zur Zeit noch ein etwas dunkles Gebiet unserer Wissenschaft. In der Literatur finden sich bis jetzt nur wenige genauere Untersuchungen, aber diese wenigen lassen bereits erkennen, daß die Prozesse bei den Erkrankungen des inneren Ohres die verschiedenartigsten Formen haben und entsprechend dem komplizierten Bau des Labyrinths auch in ihrer Lokalisation die größte Mannigfaltigkeit zeigen. Da wir sehen, daß fast jede der spärlichen einzelnen Mitteilungen etwas Neues bringt, so muß allmählich die Überzeugung Platz greifen, daß, bis wir zu einer auch nur einigermaßen umfassenden Kenntnis der pathologischen Vorgänge in der Labyrinthhöhle gelangen, noch eine große Menge von Einzeluntersuchungen angestellt werden müssen und daß unsere gegenwärtigen Vorstellungen von diesen Krankheitsprozessen wohl noch mancher Korrektur bedürfen. Ebenso sind unsere Anschauungen über das Zustandekommen der von uns an den Kranken beobachteten Symptome noch vielfach auf bloßen Vermutungen basiert und entbehren hinreichender durch genauere Untersuchungen erwiesener pathologisch-anatomischer Grundlagen. Als erschwerender Umstand kommt hier in Betracht, daß unser Wissen von der Funktion der einzelnen Labyrinthabschnitte noch in vielen Punkten ein lückenhaftes und wenig gefestigtes ist, und daß infolgedessen eine Erklärung pathologischer Erscheinungen auf Schwierigkeiten stößt, weil über die normale Funktion noch keine völlige Klarheit herrscht. Andererseits könnte wieder von der Pathologie Aufklärung über die normale Funktion erwartet werden, es ließen sich wohl durch

Digitized by Google

genaue Beobachtung kranker Organe wichtige und für die normale Physiologie wertvolle Schlüsse ziehen, wenn zugleich die anatomischen Veränderungen genau festgestellt würden.

Es ist deshalb sehr zu bedauern, daß zur Klärung dieser verwickelten Verhältnisse benutzbare Untersuchungen so selten ausgeführt werden und ausgeführt werden können. Denn einerseits steht die Schwierigkeit der Technik im Wege, die mühsame Herstellung von Serienschnitten von dem sich so schwer schneidenden Felsenbein, die zeitraubende Durchmusterung der zahlreichen Schnitte durch das komplizierte Organ, andererseits aber ist das Material selbst auch nicht leicht zu erlangen. Viele pathologische Schläfenbeine kommen oft nur durch Zufall in die Hände der sich dafür interessierenden Untersucher, und die Befunde verlieren nicht selten an Wert, da eine ohrenärztliche Untersuchung am Lebenden nicht vorgenommen war. Noch seltener sind wir aber imstande, unsere eigenen klinischen Erfahrungen durch pathologisch-anatomische Untersuchungen nachzuprüfen, mit Ausnahme derjenigen Fälle, in denen eine akute otogene Komplikation den Tod herbeiführt. Die anderen Fälle kommen sehr selten zur Sektion, außer nach Ablauf der Erscheinungen, und das Präparat geht dann verloren. Gerade diese letzteren Fälle sind aber zur Lösung verschiedener noch schwebender Fragen wertvoll. Die Meinung, daß jede Einzeluntersuchung eines derartigen Falles bei dem heutigen Standpunkte unseres Wissens von Interesse und von Wichtigkeit zur Bestätigung früherer und künftiger ähnlicher Befunde ist, veranlaßt mich, nachstehende Untersuchungsergebnisse eines in vita genau beobachteten Falles mitzuteilen.

Die Krankengeschichte ist folgende:

Ein 67jähriger Tagelöhner litt seit vielen Jahren an linksseitiger stinkender Ohreiterung, über deren Entstehung er nichts angeben kann. Vor 4 Wochen hatte er einen heftigen Schwindelanfall, der ihn plötzlich überfiel. Der Anfall trat in solcher Stärke auf, daß der Kranke zu Boden sank. Kurze Zeit darauf wurde bemerkt, daß seine linke Gesichtshälfte gelähmt war. Die Erkrankung wurde infolgedessen für Apoplexie gehalten. In der folgenden Zeit traten noch öfters Schwindelanfälle auf, auch mehrmals am Tage, doch erreichten sie nicht mehr die Heftigkeit des ersten Anfalles. Infolge der Facialislähmung und des hieraus resultierenden mangelhaften Lidschlusses entstand ein Hornhautgeschwür, weswegen der Patient zunächst in die Behandlung des Augenarztes Herrn Dr. Gelpke kam. Letzterer war der Ansicht, daß die Lähmungsursache in dem erkrankten Ohre liege, und hatte die Liebenswürdigkeit, mir den Patienten behufs Behandlung seines Ohrenleidens zu überweisen.

Befund: Alter, schlecht genährter Mann, geringes Fettpolster. Linksseitige komplette Facialislähmung. Keine Spur von Beweglichkeit in den vom Facialis innervierten Muskeln; insbesondere steht das linke Auge weit

Digitized by Google

offen und kann keine Bedeckung der Cornea erreicht werden. Auf der linken Cornea ein linsengroßes, eitriges Geschwür. An Lungen und Herz sind gröbere Veränderungen nicht vorhanden. Puls zeitweise aussetzend. Im Urin ist Zucker nachweisbar. Temperatur normal.

Beim Drehen und Gehen mit geschlossenen Augen ist kein Schwindel nachweisbar, doch weicht der Patient beim Gehen mit geschlossenen Augen nach rechts ab. Auch subjektives Schwindelgefühl läßt sich durch keinerlei Manipulationen hervorrufen. Nystagmus ist manchmal vorhanden, und zwar beim Sehen nach beiden Seiten, jedoch ist dieses Symptom nicht stets nachweisbar.

Untersuchung des Ohres: Am rechten Trommelfell verschiedene Narben. Links profuse stinkende Eiterung. An Stelle des Trommelfells liegt eine glatte Membran, in der nichts vom Hammer zu sehen ist. Diese Membran zeigt im vorderen unteren Quadranten nahe dem Zentrum eine ovale Perforation von mäßigem Umfang. Der hintere Rand der Membran ist verdeckt durch schmierige Granulationen, die von der hinteren Gehörgangswand entspringen. Die Sonde weist hier einen ausgedehnten Durchbruch nach.

Hörprüfung: Rechts werden Flüsterworte 20 cm weit gehört. Links hört Patient nur laute, direkt am Ohr gesprochene Worte. Galtonpfeife links 4,8. Weber nach links.

Operation am 3. Juni. Totalaufmeißelung links. Im Antrum fanden sich geschichtete Cholesteatommassen. Der Knochen nach außen vom Antrum war eburnisiert. Der Wulst des horizontalen Bogenganges fehlte zur Hälfte. An Stelle der vorderen zeigte sich ein ausgedehnter Defekt, aus dem sich aber kein Eiter entleerte. Unterhalb dieses Defektes und lateralwärts davon lag der Facialis völlig frei in der Wundhöhle. Sein Aussehen zeigte keine reine weiße Färbung, sondern erschien etwas trübe und hyperämisch. Der Facialis wurde in ausgedehnter Weise durch Fortnahme des umgebenden Knochens freigelegt und die Wundhöhle ausgeschabt. Plastik nach Panse.

Der Verlauf nach der Operation war, abgesehen von den ersten beiden Tagen, an denen leichte Temperaturerhöhungen auftraten, fieberfrei. Die Wundhöhle reinigte sich gut und kleidete sich mit schönen hellroten Granulationen aus; die Epidermisierung machte langsame aber stetige Fortschritte. Die Facialislähmung schien sich in der ersten Zeit nach der Operation etwas zu bessern, der Schluß des Augenlides gelang damals zeitweise bis auf eine ganz schmale Spalte. Die Besserung war aber nicht von Dauer. Auch die Schwindelanfälle traten wieder auf. Es war ebenso, wie vor der Operation, nicht jederzeit Schwindel vorhanden oder hervorzurufen, sondern der Schwindel trat in Anfällen von wechselnder Stärke und Dauer auf, meist nach längerem Bewegen. Es kamen Tage vor, an denen der Patient völlig frei von Schwindel war, dann wieder andere, an denen jedes Aufrichten aus der ruhenden Lage mit Schwindel verbunden war. Besonders regelmäßig trat Schwindel auf, wenn der Patient längere Zeit gegangen war. Er wurde dann plötzlich unsicher, mußte sich an Gegenständen festhalten, sein Gang wurde breitbeinig und er tastete sich mit Mühe auf den nächsten Sitzplatz, wo er längere Zeit bis zur völligen Erholung verweilte.

Mit Rücksicht auf das Alter und die schwächliche Constitution des Mannes schien constante Bettruhe nicht angezeigt, vielmehr wurde der Patient angehalten, sich oft in mäßiger Weise außerhalb des Bettes zu bewegen, in den Garten zu gehen usw. Die Anfälle traten nun entweder gleich im Beginn oder am Ende seiner Promenade auf, waren aber selten von längerer Dauer, meist währten sie nur ca. 1/4 Stunde lang.

Unabhängig war der Schwindel vom Verbandwechsel. Auch durch Sondierung ließ sich nie ein Anfall hervorrufen. Die Granulationen an dem Bogengangsdefekte waren von guter Beschaffenheit. Die Sekretion der Wunde war spärlich und von guter Beschaffenheit. Das Cornealulcus zeigte wenig Heilungstendenz, infolge des immer noch fehlenden Lidschlusses. Elektrische Behandlung des Nerven hatte keinen Erfolg.

Das Allgemeinbefinden war bis zur 5. Woche nach der Operation gut

Digitized by Google

geblieben. Dann trat unglücklicherweise Erysipel T auf, das von der retroaurikulären Wunde ausging und sich rasch auf die ganze Kopfhaut fortsetzte. Obwohl das Exanthem nach 8 Tagen bereits zurückzugehen anfing, erlag der Kranke dennoch einer hypostatischen Pneumonie, die als Reaktion seines Körpers auf die mit den hohen Fiebertemperaturen einhergehende Schwächung, zumal er Diabetiker war, und wohl infolge der unvermeidlichen längeren Bettruhe sich hinzugesellt hatte.

Die Sektion ergab, daß das Gehirn frei von pathologischen Veränderungen war. Das linke Schläfenbein wurde herausgenommen. Die Wundhöhle erschien in gutem Zustande, die Epidermisierung entsprechend der Dauer der Behandlung fortgeschritten. Das Granulationspolster in der Paukenhöhle und im Antrum war glatt und rot, ohne Fistelgänge. Nirgends lag Knochen frei.

Zur mikroskopischen Untersuchung wurde das Schläfenbein in toto in Zenkerscher Flüssigkeit fixiert und nach Entkalkung, die sehr lange Zeit in Anspruch nahm, in Celloidin eingebettet und in Serienschnitte zerlegt. Die Schnitte wurden senkrecht auf die Achse der Pyramide geführt. Die Färbung geschah mit Hämatoxylin-Eosin.

Mikroskopischer Befund:

In den durch epidermisbedeckte Knochenpartien geführten Schnitten sieht man Epidermis und Knochen durch eine ziemlich starke Lage derben fibrösen Bindegewebes verbunden. Letzteres ist kernarm. Die Partien, die noch nicht von Epidermis bedeckt sind, zeigen stellenweise dasselbe Aussehen der deckenden Bindegewebsschicht, doch finden sich auch hin und wieder eingestreut Partien lockeren Gewebes, frisches junges Granulationsgewebe, mit eingelagerten Leukocytenhaufen. Die oberflächliche Schicht bildet aber stets derberes Bindegewebe. Außerordentlich häufig finden sich, besonders in der Umgebung der Fenster und in der hinteren Bucht der Paukenhöhle mit Cylinderepithel ausgekleidete Cysten, von derselben Beschaffenheit wie ich[1]) sie früher beschrieben habe. Der Inhalt der Cysten wird lediglich von Zerfallsprodukten gebildet, Detritus und großen blassen Zellen mit kleinem sich schwach färbenden Kern und gequollenem Protoplasma. Leukocytenhaufen, wie in den früher beschriebenen Cysten, fanden sich hier nicht.

Der Nervus facialis liegt, soweit Serienschnitte überhaupt angefertigt wurden, in seinem peripheren Verlauf ohne jede Knochenumhüllung in das den Knochen bedeckende Gewebe eingebettet. Auch in seinem Verlaufe durch die Paukenhöhle entbehrt er jedes knöchernen Schutzes, ja keine Spur auch nur von einer Andeutung der medialen Wand seines ehemaligen Kanales, keine Rinnenbildung ist mehr vorhanden. Doch sind auch keine Zeichen noch fortdauernder Knochenzerstörung in der Umgebung wahrzunehmen, es scheint vielmehr der destruktive Prozeß nach Zerstörung des knöchernen Kanals und nach der operativen Entfernung der kranken Partien zum Stillstand gelangt zu sein. Der Nerv selbst zeigt sich im Verlauf der ganzen Strecke, in der er frei im Gewebe liegt, hochgradig verändert. Man kann keine Abgrenzung von Nervensegmenten erkennen, ja es gelingt kaum noch ab und zu, irgend eine Nervenfaser als solche zu erkennen. Der ganze Nervenstamm ist in ein sehr kernreiches, feinfaseriges Gewebe umgewandelt, das sich gegen die Umgebung durch eine Art fibröser Scheide, gebildet von parallelfaserigen stärkeren Bindegewebszügen, abhebt. In manchen Schnitten ist aber auch diese Scheide nicht mehr deutlich zu erkennen, und es ist dann fast unmöglich, den Nervenrest in dem umgebenden Bindegewebe überhaupt herauszufinden. Es gelingt das nur durch Verfolgung in den Serienschnitten und genaue topographische Orientierung. Man findet dann, daß eine Anhäufung von Zellkernen und Bindegewebsfasern die Stelle des zu Grunde gegangenen Nerven anzeigen. Erst an Schnitten, die weit medialwärts vom Foramen ovale liegen, findet man wieder einen geschlossenen Kanal, und von dieser Stelle an beginnt der Nerv selbst,

1) Zeroni, Beitrag zur Kenntnis der Heilungsvorgänge nach der operativen Freilegung der Mittelohrräume. Dieses Archiv. Bd. XLV. S. 171.

Digitized by Google

je weiter man ihn centralwärts verfolgt, allmählich wieder mehr normales Aussehen zu bekommen. Zu allererst zeigen sich in dem kernreichen Faserconglomerat Andeutungen einer Abgrenzung in Segmente, gebildet von dünnen Bindegewebszügen, die im Anfang nur vereinzelt auftreten und sich nicht weit verfolgen lassen, dann deutliche starkfaserige Bindegewebspartien, die mit einander in Verbindung treten und einzelne Abschnitte vollständig umzirken. Zugleich lassen sich in den so abgegrenzten Partien auch wieder Nervenfasern erkennen, anfangs nur vereinzelte mit undeutlichen Konturen und von verwaschenem Aussehen, je weiter man aber centralwärts gelangt, desto zahlreicher und deutlicher treten die Nervenfasern auf, die vorher den größten Teil des Bildes einnehmenden Zellkerne werden spärlicher, bis endlich, etwa in der Umbiegungsstelle zum Ganglion geniculi, die Nervendurchschnitte normale Bilder zeigen.

Ich gehe nun über zur Betrachtung des Defektes im horizontalen Bogengang, der bei der Operation schon entdeckt worden war. Der Defekt stellt sich in der Rekonstruktion dar als eine längliche Rinne, die die Stelle der vorderen Kanalhälfte einnimmt. Der Kanal ist in großer Ausdehnung eröffnet und zwar vornehmlich durch Zerstörung seiner lateralen und unteren Wand, während ein Teil der oberen noch vorhanden ist Es ist demnach der nahezu gesammte kompakte Teil des im Aditus und in der Paukenhöhle gelegenen prominierenden Kanalabschnittes in gleicher Weise wie der benachbarte Facialiskanal zu Grunde gegangen. Nur der Umfang der Zerstörung ist hier ein geringerer, indem die mediale und obere Rinnenhälfte und damit die Konfiguration des Kanals erhalten blieb, sodaß letzterer selbst resp. sein Inhalt in allen Schnitten erkennbar ist. Auch hier sehen wir, wie in der Facialisgegend, keine Zeichen eines noch bestehenden Zerstörungsprozesses, ja an den Grenzen des Defektes gegen den erhaltenen Knochen zu findet man hier Stellen, die vielmehr auf eine Neubildung von Knochen und beginnende Ausgleichung des Defektes hindeuten. Die Knochenränder bestehen hier aus spongiösem Knochengewebe, das sich besonders durch lebhafte Rotfärbung mit Eosin scharf von den anderen Knochenpartien abhebt. Der Reichtum an grossen Knochenkörperchen, die Unregelmässigkeit deren Anordnung, das Fehlen jeder Lamellenbildung tragen dazu bei, den Unterschied von dem alten Knochen noch auffallender zu machen. Besonders am unteren Rande des eröffneten Bogenganges über dem ovalen Fenster sieht man sehr gut die scharfe gezackte Grenzlinie des ursprünglich spitz zulaufenden Knochenrandes, dem ein schmaler Saum neugebildeten Gewebes aufsitzt, ihn gleichsam abrundend. Auch an der inneren Wand des Kanals ist an einigen Stellen ein solcher schmaler roter Saum zu sehen. Osteoblasten sind an einigen Stellen nachzuweisen. Das neugebildete Knochengewebe nimmt am oberen Rande des Defektes einen größeren Umfang ein und bildet hier ein spongiöses Gefüge mit großen zellreichen Markräumen, engt medialwärts die Kommunikation des Bogengangsinnern mit der Wundhöhle ein und bildet schließlich einen vollständigen Abschluß. In den ersten Schnitten, in denen der Kanal wieder eine allseitig geschlossene Röhre darstellt, ist die gegen die Paukenhöhle gerichtete Wand von einer Platte des spongiösen Gewebes gebildet. Überall ist dieses spongiöse Knochengewebe von dem älteren scharf abgegrenzt. Diese Neubildung von Knochengewebe ist jedoch lediglich auf den Defekt des horizontalen Bogenganges beschränkt. In der Umgebung des Nervus facialis ist nichts von einem ähnlichen Vorgang zu bemerken.

Der Inhalt des geöffneten Kanals stellt sich im wesentlichen als Granulationsgewebe dar, das offenbar von außen in den Defekt hineingewuchert ist. In dem Defekt selber und in seiner nächsten Umgebung hat das Granulationsgewebe die gleiche Beschaffenheit wie dasjenige, das sich in der Paukenhöhle findet; es zeigt sich stark von derberen Fasern untermischt. während man je weiter von der Einbruchsstelle entfernt, desto jüngeres Gewebe findet, in dem Rundzellen vorherrschen und dazwischen nur feine unregelmäßig netzartig angeordnete Fasern erkennbar sind. Wie immer in jüngerem Granulationsgewebe sehen wir auch hier große dünnwandige Gefäße in ziemlicher Anzahl. Vom häutigen Bogengang selbst ist an der Einbruchs-

Digitized by Google

stelle nichts mehr vorhanden. Gegen die Einmündungsstelle in die Ampulle dagegen zeigt sich im vorderen Bogengangsschenkel zunächst ein schmales spaltförmiges, unregelmäßig gefaltetes Lumen, begrenzt von einer dünnen bindegewebigen Membran. Das Lumen erweitert sich medialwärts bald, die Membran erhält Epitbelauskleidung und geht zuletzt in den unversehrten medialen Rest des häutigen Bogenganges und dann in die Ampulle über, die ebenfalls vollständig erhalten erscheint. Anders verhält sich der hintere Abschnitt desselben Bogenganges. Auch im hinteren Schenkel des Kanals läßt sich an medial gelegenen Schnitten ein Überrest des häutigen Rohres erkennen, doch zeigt sich derselbe hier nicht komprimiert, wie der vordere, sondern in seiner normalen Lage. Dagegen ist die Wandung hier stark verdickt, wie aufgequollen, die Epithelbekleidung fehlt vollständig und das Lumen ist mit Granulationsgewebe ebenso ausgefüllt wie der äußere Raum zwischen häutiger und knöcherner Wand. Nahe der Einmündung des hinteren Bogengangsschenkels in den Utriculus schwindet aber auch dieser geringe Überrest des häutigen Teiles wieder, und wir finden da lediglich junges Granulationsgewebe. Ähnliche Verhältnisse finden wir auch am hinteren Bogengang. Auch hier ist die häutige Wand stellenweise gequollen, des Epithels beraubt, von Granulationsgewebe angefüllt, gegen die Ampulle zu treten indessen auch hier wieder normale Bilder auf, die Epithelbedeckung läßt sich zuerst nur teilweise nachweisen, das Epithel der Crista erscheint schließlich aber in unversehrtem Zustande.

Wo das Lumen der Bogengänge frei von Granulationsgewebe ist, enthält es mehr oder weniger Massen von roten Blutkörperchen, deren gut erhaltene Form und Färbbarkeit sie als aus frischen Blutaustritten stammend erkennen lassen. Die Blutkörperchen liegen teils in dünner Schicht den Wandungen an, teils füllen sie das ganze Lumen vollständig aus. Solche Blutaustritte finden sich also in sämtlichen Ampullen, sie nehmen außerdem fast den ganzen frontalen oberen Bogengang ein und die angrenzenden Teile des Utriculus. Obwohl sich in der Gegend der Crista ampullarum und der Macula utriculi sehr reichliche Blutkörperchenansammlungen vorfinden, ist das Epithel gerade dieser Stellen vorzüglich erhalten, ja besser als an anderen Orten. Im medialem Teil des Utriculus sind Ansammlungen roter Blutkörperchen nur noch vereinzelt und in geringem Umfange anzutreffen, dagegen ist der Anfangsteil des Sacculus wieder fast vollkommen davon angefüllt.

Die Nischen der Labyrinthfenster sind von derberem fibrösen Gewebe mit eingelagerten Schleimcysten angefüllt, besonders die Nische des runden Fensters. Die Steigbügelschenkel sind nur rudimentär erhalten, die Platte sehr verdünnt, aber vollständig. Die Membran des runden Fensters ist intakt.

Die Schnecke zeigt hochgradige, offenbar postmortale Veränderungen, Zerreißungen, Verschiebungen aller Art, so daß sie aus der Zahl der pathologisch verwertbaren Befunde ausgeschieden werden muß. In der Schneckenspindel sind die Ganglienzellen des Acusticus gut erkennbar. Ebenso zeigt auch der Stamm der Nerven normale Verhältnisse.

Bei Betrachtung der Ergebnisse der mikroskopischen Untersuchung sehen wir zunächst, daß der Erfolg der Operation nur ein relativer war. Kranker Knochen ist zwar nicht zurückgeblieben, aber die Granulationen in der Paukenhöhle sind von vielen Schleimhautresten durchsetzt, die der vollständigen Epidermisierung wohl noch Schwierigkeiten bereitet hätten. Ferner ist es durch die Operation auch nicht gelungen, die Funktion des Nervus facialis wiederherzustellen, und es ist aus den mikroskopischen Bildern zu ersehen, daß die pathologische Schädigung des Nerven eine zu hochgradige und ausgedehnte gewesen

Digitized by Google

ist. Es muß nach dem nun vorliegenden Befunde zweifelhaft bleiben, welcher Art die pathologischen Einwirkungen gewesen sind, die den Nerven getroffen, die Nervensubstanz zu völligem Verschwinden gebracht und an ihrer Stelle ein neues Gewebe entstehen ließen. Es könnte wohl der Fall gewesen sein, daß schon durch den Druck der Granulationsmassen auf den weithin freiliegenden Nervenstamm eine schwere Schädigung der Nervenfasern resultierte, die allmählich zu ihrem vollständigen Schwund führte, anderseits ist es aber auch sehr naheliegend anzunehmen, daß eine Entzündung der Nerven vorhergegangen ist. Für letztere Annahme spricht das Fehlen des Perineuriums an einigen Stellen, und die Beobachtung, daß das Perineurium, dort wo es vorhanden ist, eine erhebliche Dickenzunahme zeigt; denn wir müssen wohl die beschriebenen, den Nervenrest umgebenden Bindgewebszüge als Reste des Perineuriums auffassen, das von dem Prozesse in seiner Umgebung mitergriffen, im Entzündungszustand proliferierte, und nachdem der Prozeß zum Stillstand gekommen, in hypertrophischem Zustand verharrte.

Als unmittelbare Ursache dieser Schädigung des Nerven, sei es nun daß dieselbe durch Druck der Granulationen, sei es daß sie durch direkt fortschreitende Entzündung veranlaßt wurde, oder daß beide Faktoren gemeinsam daran beteiligt waren, ist jedenfalls die ausgedehnte Zerstörung der knöchernen Kanalwände anzusehen. Wir sehen aus den mikroskopischen Bildern, daß nicht nur die ganze gegen die Paukenhöhle zu gelegene Wand des Kanals der Zerstörung anheimgefallen ist, sondern daß auch die nächste Umgebung durch destruierende Karies zu Grunde gegangen ist, denn es läßt sich nicht die geringste Andeutung der Form des einstigen Kanals mehr erkennen. Indessen ist in den vorliegenden Präparaten an keiner Stelle zu sehen, daß der destruierende Prozeß noch im Fortschreiten begriffen ist, vielmehr läßt sich erkennen, daß derselbe vollständig zum Stillstande gekommen ist; denn wir finden keine Osteoklasten, noch Howship'sche Lacunen vor, sondern im Gegenteil, die Ränder und Begrenzungen der Defekte sind nicht einmal zackig oder uneben, wie man es nach einem kürzlich abgelaufenen Einschmelzungsprozeß erwarten sollte, sondern eher gleichmäßig abgerundet. Die bloßgelegte Knochenoberfläche hat sich offenbar geebnet, entweder durch nachträgliches Schwinden der vorstehenden Zacken, oder durch Knochenapposition. Für keine von beiden Möglichkeiten kann man aber an dieser Stelle

Digitized by Google

Anhaltspunkte finden. Dagegen zeigt der Defekt am horizontalen Bogengang interessante Regenerationsvorgänge am Knochen. Hier ist die Zerstörung keine so ausgedehnte wie am Facialkanal. Es ist hier lediglich zum Schwund des dem kariösen Herd am meisten benachbarten und gegen die Paukenhöhle am weitesten prominierenden Teils des knöchernen Bogenganges gekommen und zwar derart, daß eine Eröffnung des Kanals zu stande kam. Im Gegensatz zu dem reaktionlosen Aussehen der Ränder des Defektes am Canalis facialis sehen wir hier aber eine lebhafte Knochenneubildung von den Resten der Kanalwandung ihren Ausgang nehmen. Die Bilder können nicht wohl anders gedeutet werden, sowohl nach Bauart, Färbbarkeit, als auch besonders durch die regellose Anordnung der Knochenkörperchen dokumentiert sich das Gewebe als neugebildetes osteoides und kann keinesfalls etwa als Vorstufe der Einschmelzung aufgefaßt werden. Dazu kommt, daß wir den neugebildeten Knochen an einigen Stellen weit über die Grenze des Normalen hinausreichen sehen, daß er also auch dadurch sich als Neubildung dokumentiert, indem er, wie es so häufig bei neugebildetem Gewebe anzutreffen ist, einmal im Wachstum begriffen, die normalen Schranken nicht innehält, sondern in überflüssige hypertrophische Wucherung verfällt. Bemerkenswert ist aber, daß dieser neugebildete Knochen sich doch im wesentlichen so anordnet, daß er das deutliche Bestreben zeigt, den eröffneten Kanal wieder zu schließen, den entstandenen Defekt wieder zu ergänzen. Wir erblicken in diesem Vorgange einen bedeutsamen Beweis für die Regenerationskraft der Labyrinthkapsel, eine wichtige Eigenschaft, die den dauernden Erfolg unserer Operationen in günstigster Weise unterstützen könnte. Er ist also unter Umständen trotz teilweiser Zerstörung der Labyrinthkapsel eine Restitutio ad integrum nicht unmöglich, und das zarte, häutige Labyrinth kann den knöchernen Schutz seiner Umhüllung wieder erlangen, so daß das Organ, falls es selbst von Schädigungen bewahrt geblieben ist, auch vor späteren Insulten geschützt wäre. In unserem Falle ist dies nun allerdings nicht möglich gewesen, da auch der häutige Teil des Bogenganges in ausgedehntem Maße der Zerstörung anheimgefallen ist. Nach dem mikroskopischen Befunde könnte man nun hier annehmen, daß die Zerstörung weniger durch einen lebhaften Entzündungsprozess veranlaßt wäre, der den Bogengang selbst ergriffen hätte, als vielmehr durch einfaches Hineinwuchern der Granulationen

Digitized by Google

in den entstandenen Knochendefekt. Zu dieser Annahme berechtigt uns die Tatsache, daß gegenwärtig keine Zeichen von Entzündung mehr vorhanden sind, daß wir mit Ausnahme weniger Stellen keine Zellanhäufungen antreffen, ferner daß die Beschaffenheit des die Bogengänge anfüllenden Bindegewebes keine einheitliche ist, wie wir es nach einer abgelaufenen Entzündung erwarten sollten, sondern daß das Gewebe stufenweise Veränderungen zeigt und zwar derartige, daß wir das jüngste Stadium am entferntesten von der Eintrittspforte finden, dagegen an dieser selbst und in ihrer nächsten Umgebung mehr fibröse Stränge, also ältere Stadien antreffen. Endlich spricht gegen eine vorhergegangene, entzündliche Erkrankung der häutigen Bogengänge auch die geringe Ausdehnung und die fehlende Abgrenzung der Zerstörung. Ein entzündlicher Prozeß wäre wohl kaum auf einen so verhältnismäßig kleinen Raum beschränkt geblieben, und selbst angenommen, daß dies möglich gewesen wäre, so müßte eine Abkapselung zu stande gekommen sein, eine stärkere Wucherung hätte den Prozeß am Weiterschreiten hindern müssen, und davon ist in den Schnitten nichts zu entdecken. Ein derartiger entzündlicher Prozeß hätte aber auch dann wahrscheinlich durch die begleitende stärkere Circulationsstörung die nächste Umgebung mehr in Mitleidenschaft gezogen, und es wäre sehr zu verwundern, daß wir in den vorhandenen Resten der Bogengänge und in ihren Ampullen, selbst in den an die zerstörten Partien direkt angrenzenden Stellen das Epithel noch in gut erhaltenen Zustande vorfinden. Ich möchte deshalb der Auffassung zuneigen, daß das vorrückende Granulationsgewebe die häutigen Bogengänge, soweit sie in den Bereich der Wucherung kamen, zum Schwinden brachte, ohne daß entzündliche Vorgänge dabei eine besondere Rolle spielten. An einigen Stellen ist das Gewebe des häutigen Bogenganges in dem Granulationsgewebe noch erkennbar, und zwar finden wir ersteres meist in einem eigentümlichen Zustand, der uns im mikroskopischen Bilde durch Verdickung der Wandung, offenbar durch Quellung der bindgewebigen Faserung, Fehlen des Epithels und Anfüllung des Lumens mit Granulationsgewebe auffällt. Es scheint, als ob dieser Befund, der sich auch mit der von Manasse[1]) in einem ähnlichen Falle gegebenen Beschrei-

1) Manasse, Zur Pathologie des inneren Ohres und des Hörnerven. Zeitschr. f. Ohrenheilk. Bd. XLIV. S. 60.

Digitized by Google

bung deckt, ein Vorstadium des vollständigen Untergangs darstellt.

Es erübrigt noch, auf die Blutkörperchenansammlungen aufmerksam zu machen, die sich in den tieferen, erhaltenen Teilen des häutigen Labyrinthes vorfinden. Wie bei der Beschreibung oben schon erwähnt ist, handelt es sich um in ihrer Form gut erhaltene Erythrocyten, von guter Färbbarkeit, die teils dem Epithel der Cristae und Macula utriculi aufliegen, teils das Lumen der Ampullen, des oberen Bogenganges und einzelner Teile des Utriculus und Sacculus mehr oder weniger ausfüllen. Wir müssen daher annehmen, daß diese Blutaustritte entweder nach oder kurze Zeit vor dem Tode stattgefunden haben, und bestätigt wird diese Auffassung auch dadurch, daß das Epithel der Maculae und Cristae, dem sie aufliegen, dadurch nicht gelitten haben. Bei dem immerhin großen Umfang der Blutaustritte ist nicht wohl anzunehmen, daß sie aus den Labyrinthgefäßen allein stammen, es liegt vielmehr nahe, an eine Beteiligung der großen dünnwandigen Gefäße des im horizontalen und hinteren Bogengange wuchernden Granulationsgewebes zu denken. Die in der Agonie auftretenden Zirkulationsstörungen mögen wohl hier zum Blutaustritt aus den neugebildeten Gefäßen geführt haben, und die Blutmenge strömte naturgemäß nach der Stelle des geringsten Gegendruckes, also nach den eröffneten und direkt an die blutführenden Gewebe angrenzenden Labyrinthräumen. Leider lassen sich die Befunde in der Schnecke, der ausgedehnten offenbar postmortalen Zerstörung halber nicht mehr zur Deutung normaler oder pathologischer Verhältnisse verwerten. Schuld an den Läsionen möchte ich der Entkalkung zuschreiben, die längere Zeit als gewöhnlich in Anspruch nahm, weshalb ich mich zuletzt verleiten ließ, den Säuregehalt der Entkalkungsflüssigkeit etwas zu verstärken. Auch hierdurch war es noch nicht gelungen das Präparat vor dem Einbetten vollständig von Kalksalzen zu befreien, und ich mußte noch zweimal die Arbeit des Schneidens unterbrechen, da ich auf unentkalkte Stellen kam und mußte das eingebettete Präparat von neuem der Säurebehandlung unterwerfen. Die zarten häutigen Gebilde der Schnecke wurden dadurch naturgemäß empfindlich geschädigt und teilweise ganz zerstört, mit einiger Sicherheit kann man aber trotzdem aus den Schnitten schließen, daß ausgedehnte entzündliche Veränderungen jedenfalls nicht vorhanden gewesen sind.

Wenn wir das Ergebnis der pathologischen Untersuchung

Digitized by Google

und den klinischen Verlauf des Falles zusammen einer Betrachtung unterziehen, so richtet sich das Hauptinteresse naturgemäß zunächst auf die Frage des Zustandekommens der Schwindelerscheinungen. Diese standen im Vordergrund des klinischen Bildes, sie bildeten die Hauptbeschwerden des Patienten und sie waren in Formen aufgetreten, die den zuerst consultierten Arzt sogar zu einer falschen Diagnose, zur Annahme einer Apoplexie veranlaßten. Nach dem Krankheitsberichte erfolgte der erste Schwindelanfall in so stürmischer und heftiger Weise, daß die Verwechslung mit einem apoplektischen Insult nahe lag, zumal gleich darauf eine Facialislähmung festgestellt wurde. Nachdem nun die Sektion in betreff des Vorhandenseins von Residuen apoplektischer Herde ein negatives Resultat ergeben hat, finden wir unsere in vita gestellte Diagnose, daß die Schwindelanfälle eine Folge der Bogengangscaries gewesen sind, bestätigt. Auch das plötzliche Einsetzen und die schweren Erscheinungen des ersten beobachteten Anfalles wären gut zu erklären, wenn wir annehmen, daß gerade zu diesem Zeitpunkt die fortschreitende Einschmelzung des Knochens zu einer Eröffnung des Kanals geführt habe. Weniger einfach wäre das angeblich gleichzeitige Auftreten der Facialislähmung zu deuten; gerade das scheinbare Zusammentreffen der Symptome ist für die Diagnose Apoplexie wohl ausschlaggebend gewesen. Es müßte aber ein eigentümliches Spiel des Zufalles gewaltet haben, wenn die Lähmung des Nerven genau zur gleicher Zeit erfolgt sein sollte, als der erste Schwindelanfall auftrat, zumal die Bedingungen zum Zustandekommen der Lähmung jedenfalls schon lange vorher bestanden, ehe die Einschmelzung des Halbzirkelkanals eine solche Ausdehnung annehmen konnte, daß es zu einer Eröffnung desselben kam. Viel näher liegt es daher anzunehmen, daß die Lähmung schon längere Zeit bestanden hat, ohne daß sie von dem Patienten und seinen Angehörigen bemerkt worden war, und daß erst der infolge des Schwindelanfalles hinzugezogene Arzt darauf aufmerksam machte, der, da er von früheren Lähmungserscheinungen nichts erfuhr, naturgemäß eine plötzlich aufgetretene Lähmung annehmen und aus der Verbindung mit den anderen stürmischen Symptomen auf einen apoplektischen Insult schließen mußte. Es wäre auch nicht ausgeschlossen, daß vielleicht in den darauf folgenden Tagen noch eine Verschlimmerung der Parese hinzukam; sehen wir doch häufig, daß derartige exacerbierende Eiterungen und kariöse Einschmelzungen

Digitized by Google

durch sprungweises Fortschreiten in kurzer Zeit bedeutende locale Fortschritte machen können. Immerhin würde ein gleichzeitiges Auftreten beider Symptome ein wunderbares Zusammentreffen gewesen sein. Es zeigt uns dieser Fall deshalb, wie schwierig die Erkennung der Aetiologie solcher Erscheinungen durch scheinbares Zusammentreffen mehrerer übereinstimmender Symptome werden kann, zumal dann, wenn wie hier der erste Schwindelanfall durch seine Heftigkeit und sein plötzliches Auftreten über seine Natur selbst irreführend in Erscheinung tritt; denn derartige plötzliche hochgradige Schwindelanfälle, die bis zum Umfallen des Patienten führen, sind als Folge kariöser Zerstörungen keine alltägliche Beobachtung und mußten leicht den Verdacht hervorrufen, daß es sich um eine cerebrale Affektion handle.

Ist nun nach den Untersuchungsergebnissen in unserem Falle die Ursache des Schwindels lediglich in der Läsion der Bogengänge zu erblicken, so ist es doch nötig darauf einzugehen, in welcher Weise wir uns das Zustandekommen der Anfälle zu erklären haben. Bemerkenswert ist ja besonders die Beobachtung, daß der Schwindel hier stets in Anfällen auftrat, daß er nicht zu jeder Zeit, auch nicht durch darauf hinzielende Manipulationen hervorzurufen war, andererseits aber wieder auf geringfügige Veranlassung, beim Aufrichten, nach längerem Gehen sich einstellte. Auch Nystagmus war nicht immer vorhanden. Die lange bezweifelte statische Funktion des Bogengangsapparates ist in neuerer Zeit durch vielfache, besonders experimentelle Untersuchungen und pathologische Beobachtungen hinreichend festgestellt. Wir wissen nun zur Genüge, daß Läsionen der Halbzirkelkanäle häufig mit Schwindelerscheinungen verbunden sind, doch über die innere, mechanische Ursache ist noch keineswegs völlige Klarheit vorhanden. Daß die Eröffnung eines Bogenganges an und für sich nicht notwendigerweise Schwindelerscheinungen im Gefolge hat, müssen wir bereits als feststehend betrachten. Jeder operativ tätige Ohrenarzt wird schon gelegentlich bei Totalaufmeißelungen Defekte an einem Bogengang, besonders am horizontalen bemerkt haben, die sich weder vor noch nach der Operation durch Schwindelsymptome manifestierten. Mehrere Autoren haben auch an einer größeren Untersuchungsreihe die Inkonstanz dieses Symptoms bewiesen, selbst in solchen Fällen, in denen zweifellos die Erkrankung auf

Digitized by Google

das häutige Labyrinth fortgeschritten war. Habermann [1]) beobachtete unter 18 Fällen von akuter Labyrinthentzündung nur 5mal Schwindel. Auch Lucae [2]) fand in 50 Fällen kariöser und traumatischer Labyrinthläsionen, die zum größten Teil Defekte der Bogengänge aufwiesen, nur in 60 Proz. Schwindel. Jansen [3]) vermißte den Schwindel häufig und beschrieb einen Fall von isolierter Erkrankung des horizontalen Bogenganges, der ohne Schwindel verlief. Einen ähnlichen Fall beobachtete Hinsberg [4]). Da wir nun auch bei ausgedehnten Zerstörungen Schwindel keineswegs als regelmäßiges Symptom antreffen, so ist zunächst daran festzuhalten, daß Schwindelsymptome sehr selten als Ausfallserscheinungen betrachtet werden können, sondern in der weitaus größten Zahl der Fälle wohl Reizungssymptome darstellen. Diese Anschauung findet auch darin ihre Bestätigung, daß andererseits traumatische, also plötzliche Bogengangseröffnungen fast regelmäßig von Schwindelerscheinungen begleitet sind. Es ist deshalb wohl anzunehmen, daß nicht die Eröffnung des Kanals als solche, sondern vielmehr die dadurch bedingte Reizung der Nervenendigungen in den Ampullen, sei es direkt, sei es durch anormale Bewegung der perilymphatischen Flüssigkeit den Schwindel hervorruft. Der Annahme Lucaes [5]), daß das rasche Abfließen der Labyrinthflüssigkeit die Hauptursache dieses Verhaltens sei, ist die größte Wahrscheinlichkeit beizumessen, und man kann an der Hand dieser Auffassung auch ungezwungen die in den der Läsion folgenden Tagen gewöhnlich fortdauernden Beschwerden erklären, wenn man bedenkt, daß, solange der Defekt nicht völlig zugranuliert und jeder weitere Austritt von Labyrinthflüssigkeit unmöglich ist, stets ein anormaler Druck und anormale Strömungen in dem eröffneten Rohre eintreten können.

Nach unserer jetzigen Kenntnis von der Funktion des Bo-

1) Habermann, Ueber Erkrankungen des Felsenbeins und des Ohrlabyrinths infolge der akuten eitrigen Mittelohrentzündung. Dieses Archiv. Bd. XLII. S. 128.

2) Lucae, Über cariöse und traumatische Labyrinthläsionen mit besonderer Berücksichtigung der Schwindelerscheinungen und des Ausfalls des Weberschen Versuches nebst einigen technischen Bemerkungen zur sog. Radikaloperation. Dieses Archiv. Bd. XLVII. S. 85.

3) Jansen, Über eine häufige Art der Beteiligung des Labyrinthes bei den Mittelohreiterungen. Dieses Archiv. Bd. XLV. S. 193.

4) Hinsberg, Über Labyrintheiterungen. Zeitschr. f. Ohrenheilkunde Bd. XL. S. 131.

5) Lucae, l. c. S. 92.

Digitized by Google

gengangapparates kommen wir immer mehr zur Auffassung, daß derselbe im wesentlichen ein feines Tastorgan darstellt, welches auf durch Lageveränderung bedingte Reize reagiert und mit den anderen die Körperlage in gleicher Weise regulierenden Organen durch zahlreiche Reflexbahnen verbunden ist. Welcher Art aber diese Reize sind, die bei eröffnetem Bogengang, bei chronischer Eiterung, bei Entzündung seines Inhaltes, bei Zerstörungen einzelner Teile auf die Nervenendigungen wirken, ist bis jetzt noch nicht genau bekannt. Es ist wohl naheliegend anzunehmen, daß die Endorgane auf jede Art von Reizung reagieren und hierdurch hervorgerufene falsche Lagevorstellungen die eigentliche Ursache des Schwindelgefühls sind. Damit ist aber die Frage noch nicht gelöst, wie es kommt, daß manche Zerstörungsprozesse von Anfang bis zu Ende ohne Schwindel verlaufen. Hinsberg [1]) nahm an, daß ein Zerstörungsprozeß, der entweder sehr langsam oder sehr schnell vor sich gehe, ohne spezifischen Reiz auf den Vestibularapparat verlaufe. Wenn mir auch letzterer Fall, die rasche Zerstörung, einige Wahrscheinlichkeit zu haben scheint, so hege ich in Bezug auf die völlige Reizlosigkeit langsam vor sich gehender destruktiver Prozesse, insofern sie Nervenendigungen von so hoher Erregbarkeit betreffen, gelinde Zweifel. Vielmehr erscheint mir hier die Lokalisation, der Angriffspunkt der Zerstörung resp. der Entzündung eine ausschlaggebende Rolle zu spielen, und ich möchte annehmen, daß in den Fällen, in denen eine Zerstörung des Labyrinthes ohne Schwindelerscheinungen vor sich ging, die Vestibularnerven in ihrem Verlaufe zuerst von dem Zerstörungsprozeß ergriffen wurden und bereits stark in ihrer Leitungsfähigkeit geschädigt waren, ehe der empfindliche Endapparat selbst ergriffen wurde. Es ist bekannt, daß Reize, die einen sensiblen Nerven treffen, wohl der spezifischen Leitungsenergie desselben entsprechende zentrale Empfindungen hervorrufen können, wir wissen aber auch, daß die auf diese Weise hervorgerufenen Gefühlseindrücke an Stärke weit hinter den durch Reizung der Endapparate selbst erzeugten zurückbleiben. Wir wissen, um als nächstliegendes Beispiel ein anderes Sinnesorgan heranzuziehen, daß subjektive Lichtempfindungen bei Erkrankung des Stammes des Nervus opticus wohl vorkommen, aber durchaus nicht zu den regelmäßigen Erscheinungen gehören, während bei Reizung

1) Hinsberg, l. c. S. 143.

Digitized by Google

der Retina selbst, auch nur durch geringfügige Erkrankungen dieses Symptom immer auftritt. Übertragen wir diese Erfahrung auf das Gehörorgan, so können wir in gleicher Weise annehmen, daß irgend ein pathologischer Reiz, der bei intakten Nerven die Endorgane des Ramus vestibularis trifft, wahrscheinlich stets Schwindel hervorrufen wird, daß dagegen der gleiche Prozeß reaktionslos verlaufen kann, wenn er zunächst die Nerven in ihrem Verlaufe ergreift und ihr Leitungsvermögen derart herabsetzt, daß späteres Übergreifen auf die Endapparate ohne Störungen verläuft. Mikroskopisch ist dies allerdings bis jetzt noch nicht nachgewiesen worden, aber das kann nicht gegen die erwähnte Ansicht angeführt werden. Genauere pathologische Untersuchungen solcher Fälle liegen, wie Eingangs erwähnt, überhaupt nur in sehr geringer Anzahl vor, und ferner haftet unseren Untersuchungsmethoden noch eine ziemliche Unsicherheit an, sodaß auch tatsächliche Befunde, die anscheinend normale Verhältnisse ergeben, nicht immer als beweisend angesehen werden können. Hat uns doch in letzter Zeit Wittmaak[1]) gezeigt, wie man mittels feinerer Präparationsmethoden pathologische Veränderungen in den Nerven und besonders in den Ganglienzellen nachweisen kann in Fällen, in denen der Sitz der Erkrankung lange Zeit an anderen Stellen vermutet wurde und man die Nerven mikroskopisch stets für intakt erklärte. Wir müssen deshalb im Auge behalten, daß auch in unseren bisherigen Untersuchungen vielleicht manches bisher für normal gehalten wurde, das als pathologisch nachzuweisen erst durch neuere Untersuchungsmethoden gelingen dürfte.

Kehren wir nun zu unserem Falle zurück, so wäre das Auftreten der Schwindelerscheinungen ja aus dem pathologischen Befunde wohl zu erklären. Wir finden den horizontalen und hinteren häutigen Bogengang zum größten Teile zerstört, die Kanäle mit Granulationsgewebe ausgefüllt bis nahe an die Ampullen, wir finden andererseits den funktionell wichtigsten Teil, die Nerven und Epithelien der Ampullen und Cristae gut erhalten, in anscheinend normalem Zustand. Könnten wir uns die Schwindelerscheinungen als Folgen von Reizungen der Ampullarepithelien unschwer deuten, so macht es doch einige Schwie-

1) Wittmaak, Beitrag zur Kenntnis der Wirkung des Chinins auf das Gehörorgan. Pflügers Arch. f. d. ges. Physiologie. Bd. XCV. S. 103. — Die toxische Neuritis und die Beteiligung der zugehörigen Ganglien. Zeitschr. f. Ohrenheilk. Bd. XLVI. S. 1.

Digitized by Google

rigkeit, eine Erklärung dafür zu finden, weshalb dieses Symptom sich so unregelmäßig einstellte, in seiner Stärke so variierte, manchmal ganz ausblieb. Daß das Auftreten des Bogengangsschwindels von Lageveränderungen vornehmlich abhängt, ist eine bekannte Tatsache. Die anormalen Strömungen der Labyrinthflüssigkeit wären hier als der in Frage kommende Reiz zu betrachten, und es ist klar, daß solche Reize durch Bewegungen leicht ausgelöst werden. In unserem Falle war aber auch dieses Eintreten des Schwindels bei Lageveränderungen kein konstantes, ja zeitweise war nicht einmal durch den Drehversuch, noch durch andere Experimente Schwindel auszulösen. Wir stehen also dem Faktum gegenüber, daß Reizung des Bogengangsapparates das eine mal eintrat das andere mal nicht, und so bleibt uns die Aufgabe, aus dem pathologischen Befunde die Ursache dieses wechselnden Verhaltens womöglich klarzustellen. Es müssen also Verhältnisse vorgelegen haben, die zu gewissen Zeiten und unter gewissen Umständen verschiedene Einwirkung auf den Vestibularapparat ausüben konnten. Wir fanden nun, daß die knöchernen Bogengänge mit Granulationsgewebe angefüllt waren, das durch den Defekt des horizontalen Bogenganges hineingewuchert war. Eine Einwirkung von außen, durch Vermittlung des Defektes müssen wir als ausgeschlossen betrachten. Das Gewebe hatte hier eine ziemliche Dichtigkeit erlangt, und man konnte auch beim Verbandwechsel durch Sondierung der offenen Stelle nie Schwindel hervorrufen, wie es im anderen Falle mit Sicherheit hätte geschehen müssen. Es ist also die Ursache der Reizung lediglich im Innern der Kanäle zu suchen. Man könnte nun daran denken, daß das Auftreten der Reizung von Wachstumsvorgängen des Granulationsgewebes abhängig sei, daß also vielleicht stärkere Wucherung des letzteren temporäre Schwindelanfälle hervorgerufen hätte. Diese Annahme ist im Prinzip nicht von der Hand zu weisen, doch in unserem speziellen Falle nicht sehr wahrscheinlich; denn tatsächlich knüpften sich die Anfälle doch wesentlich an äußere Vorgänge, besondere Anstrengungen, längeres Gehen u. s. f. allerdings auch hier ihre Unregelmäßigkeit stets beibehaltend. Ich möchte deshalb vielmehr der Ansicht zuneigen, daß momentane Veränderungen des Gewebes hier die zu Grunde liegende Ursache gewesen sind, und ich kann mir derartige Veränderungen nur als durch Schwankungen in der Blutfülle bedingt vorstellen. Das neugebildete Gewebe in den Bogengängen zeigt

Digitized by Google

besonders in den jüngeren Schichten einen großen Gefäßreichtum und die neugebildeten Gefäße sind, wie man das meistens findet, sehr weit und dünnwandig. Wir können ja auch während der Nachbehandlung nach Operationen nicht selten Wechsel in der Blutfülle der Granulationen beobachten, Schwellungszunahme und Abnahme, kleine Blutungen. Ebenso denke ich mir, daß auch das Gewebe in den Bogengängen Veränderungen durchgemacht hat, die zu temporären Volumenszunahmen führten, welch letztere, da die starren Wandungen keine Möglichkeit zum Ausweichen zuließen, gegen die Ampullen und den Vorhof hin sich richten mußten und Verschiebungen der Labyrinthflüssigkeit zur Folge hatten. Ferner könnte uns der Befund zahlreicher ausgetretener roter Blutkörperchen im Vorhof und in den Ampullen auf den Gedanken bringen, ob nicht auch in vita ähnliche Blutaustritte eingetreten sein könnten, die dann natürlich ebenfalls einen starken Reiz auf den Ampullarnervenapparat hätte ausüben müssen. Daß ich die vorgefundenen Blutaustritte für postmortale halte, habe ich oben schon betont und genügend begründet, und ich will durchaus nicht von dieser Anschauung abgehen. Aber diese postmortalen Blutaustritte sind doch ein Beweis für abnorme Durchlässigkeit der Gefäße, und es erscheint deshalb die Möglichkeit nicht ausgeschlossen, daß auch während des Lebens unter gewissen Umständen ab und zu Blutungen aus dem neugebildeten Gewebe gegen den Vorhof zu erfolgt sind. Auf jeden Fall wäre bei Annahme einer jeden dieser beiden Möglichkeiten das anfallsweise Auftreten des Schwindels gut zu erklären, besonders auch das Eintreten des Schwindels nach Körperanstrengungen, längerem Gehen, in der Voraussetzung daß hierbei bei dem schwächlichen Manne Blutandrang nach dem Kopfe eintrat und in der geschilderten Weise Einfluß auf die Ampullarnerven ausübte.

Von Bedeutung ist die Prognose solcher Schwindelanfälle, resp. die Aussichten der Behandlung. In unserem Falle ist wohl anzunehmen, daß mit der Zeit die Wucherung zum Stillstand gekommen wäre, das Granulationsgewebe sich gefestigt hätte, und daß damit die Momente zur Reizung der Ampullarorgane in Fortfall gekommen wären. Als wesentliche Bedingung zum Zustandekommen einer Rückbildung muß aber das Fernbleiben entzündlicher Reize angesehen werden, und deshalb ist wohl das erste Erfordernis die operative Freilegung und Schaffung guten Sekretabflusses, in zweiter Linie die Wegnahme des kran-

Digitized by Google

ken Knochens soweit als irgend möglich. Die Postulate lassen sich durch zweckentsprechende Operation erfüllen, und hierdurch erklären sich die oftmals guten Erfolge der Totalaufmeißelung auch in Bezug auf Störungen des Gleichgewichtes. Wir sehen aber auch, daß ein allzu energisches Vorgehen, ein ausgedehntes operatives Angreifen der Labyrinthkapsel und der Labyrinthhöhle in Fällen wie der beschriebene durchaus nicht imstande sein wird, die Resultate zu verbessern, ja sogar möglicherweise eine Verschlimmerung herbeiführen kann, durch Zerstörung der bereits fest gewordenen Granulationen, durch die Gefahr der Neuinfektion und des weiteren Fortschreitens auf das Labyrinth. Gegen letzteres stellt die Granulationsschicht immerhin einen Schutzwall dar, der im Beginn seines Entstehens wohl destruierende Eigenschaften hat und nur eine schwache Abwehr gegen die Infektion der tieferen Teile ausüben kann, der jedoch mit der Zeit stetig fester und zuverlässiger wird und nach vollendeter Rückbildung des Gewebes einen wirksamen Schutz gegen äußere Schädlichkeiten bietet. Noch sicherer wird allerdings dieser Schutz, wenn der knöcherne Defekt sich ebenfalls wieder schließt, und daß das möglich ist, beweisen ebenfalls unsere Befunde. Wir haben hier im Anfangsstadium vor uns, was Jansen[1]) schon am Lebenden beobachtet hat, nämlich den Verschluß eines Bogengangsdefektes durch Knochenwucherung. Es ist nun bemerkenswert, daß diese Knochenwucherung große Ähnlichkeit mit den Befunden zeigt, die bei Spongiosierung der Labyrinthkapsel, resp. Ankylose des Steigbügels gemacht worden sind. Hier wie dort haben wir umfangreiche spongiöse Knochenneubildung mit großen zellreichen Markräumen, und auch hier nimmt das neugebildete Gewebe hypertrophische Form an, es überschreitet die ursprünglichen Grenzen des Gewebes, dessen Stelle es einnimmt. Ätiologisch können wir nun beide Prozesse nicht ohne weiteres einander gleich setzen, höchstens bei den nach abgelaufenen Mittelohreiterungen auftretenden Knochenwucherungen, wie sie von Habermann[2]) und Scheibe[3]) mitgeteilt worden sind, könnte man an einen gleichen Entstehungsmodus

1) Jansen, Über eine häufige Art der Beteiligung des Labyrinthes bei den Mittelohreiterungen. Dieses Arch. Bd. XLV. S. 222. Fall 99.

2) Habermann, Zur Pathologie der sogenannten Otosklerose. Dieses Archiv. Bd. LX. S. 84.

3) Scheibe, Zur Ostitis der Labyrinthkapsel. Verh. d. otol. Gesellsch. 1901. S. 175.

Digitized by Google

denken. Aber die anatomische Ähnlichkeit des infolge irgend eines Reizes wuchernden Knochengewebes ist sehr auffallend, und der Unterschied besteht nur darin, daß wir bei kariösen Prozessen den Reiz kennen, er liegt in der regenerativen Reaktion des Gewebes auf die vorhergegangene Zerstörung, bei den rein sklerotischen Fällen kennen wir ihn nicht.

Die Regenerationsfähigkeit des Knochens, speziell des Schläfenbeins ist, wie mir scheint, bisher unterschätzt worden. Im allgemeinen nahm man an, daß eine Knochenneubildung bei pathologischen und operativen Defekten überhaupt nicht, oder nur in ganz vereinzelten Fällen eintrete. Der oben erwähnte, von Jansen publizierte Fall stellt ein Unicum dar. Ich[1]) habe zwar in einer früheren Arbeit Befunde mitgeteilt, die mich auf den Gedanken brachten, daß das straffe, die Knochennarbe bildende Bindegewebe vielleicht die Funktion des Periostes ausübe und imstande sei, die Gestaltung der Aufmeißelungshöhle durch Apposition zu verändern. Diese Vermutungen hatten in mir mikroskopische Bilder erweckt, die indes nicht vollkommen beweiskräftig erschienen. Nachdem nun aber in dem beschriebenen Falle eine Knochenwucherung in zweifelloser Darstellung sich nachweisen ließ, möchte ich es doch für möglich halten, daß nach Operationen in späterer Zeit noch Knochenregenerationen eintreten können, und auch andere Beobachtungen haben mich inzwischen in dieser Ansicht bestärkt. Ich habe früher schon bei Besichtigung ausgeheilter Totalaufmeißelungen, die von anderer Seite ausgeführt waren, ab und zu Knochenvorsprünge bemerkt, von denen ich mir nicht recht erklären konnte, warum sie der betreffende Operateur hatte stehen lassen. Ich habe aber in der letzten Zeit bei genauerer Beobachtung auch bei meinen eigenen Operationen öfters die Erfahrung gemacht, daß die Wundhöhle einige Zeit nach der vollendeten Heilung nicht mehr die Konfiguration zeigte wie vorher, obwohl die Epidermis dem Knochen überall fest auflag. Ich war früher oft geneigt, mich eines Versäumnisses bei der Operation anzuklagen, falls ich nachträglich Knochenwülste entdeckte, die die Übersichtlichkeit der Operationshöhle, obwohl sie ausgeheilt war, an manchen Stellen erschwerten. Ich habe aber seither genauer darauf geachtet, mir die Operationsresultate fest im Gedächtnis eingeprägt und durch

1) Zeroni, Beitrag zur Kenntnis der Heilungsvorgänge nach der operativen Freilegung der Mittelohrräume. Dieses Archiv. Bd. XLV. S. 178.

Digitized by Google

Vergleich mit den späteren Beobachtungen die Überzeugung gewonnen, daß tatsächlich in späteren Stadien der Heilung, d. h. einige Zeit nach der vollkommenen Überhäutung der Operationshöhle sich manchmal Knochen nachweisen läßt, wo er sicher bei der Operation entfernt war, und daß bisweilen eine bemerkbare Änderung in der Konfiguration der Operationshöhle eintreten kann. Es existiert also eine Regenerationsfähigkeit des Schläfenbeinknochens, die sich nicht immer und nur in bescheidenem Umfange bemerkbar macht, die unter Umständen durch Deckung von Defekten in den Umhüllungen zarter Organe wichtige Dienste tun, allerdings auch einmal durch Auftreten an ungeeigneten Stellen zu Störungen Veranlassung geben kann.

Leider lassen sich weitere Befunde an dem Präparate nicht mehr verwerten, infolge der allzu ausgedehnten Zerstörung, die während der Entkalkung eingetreten sein muß. Es läßt sich lediglich feststellen, daß keine Labyrintheiterung vorhanden war, dagegen sind alle Untersuchungen darauf, ob der im Leben festgestellten hochgradigen Schwerhörigkeit besondere Veränderungen in der Schnecke zugrunde liegen, als aussichtslos anzusehen. Es wäre dies von großem Interesse gewesen angesichts der widersprechenden Ansichten, die darüber zur Zeit noch im Gange sind. Jedenfalls ließ sich an dem Präparate feststellen, daß am Steigbügel selbst keine Veränderungen vorhanden waren, die größere akustische Hindernisse bedeuteten, weder knöcherne Fixation noch Luxation, ebenso wenig war am runden Fenster etwas derartiges zu finden. Die ausgedehnte Ausfüllung der Fensternischen mit Bindegewebe, obwohl es auch den Steigbügel ganz umhüllte, ist ein Befund, der bei chronischen Eiterprozessen im Mittelohr etwas sehr gewöhnliches ist, und wenn darin auch ein akustisches Hindernis erblickt werden muß, so lehrt uns doch die Erfahrung, daß hieraus selten eine so hochgradige Schwerhörigkeit, wie sie unser Fall darbot, resultiert.

Es ist also unmöglich, weitere Schlüsse aus den erhobenen pathologischen Befunden zu ziehen, und ich muß mich daher mit den vorliegenden begnügen. Aber auch dasjenige, was uns hier zur Erklärung der Symptome verwertbar erschien, ist noch keineswegs als unanfechtbar zu betrachten; es bedarf noch vieler Nachprüfungen an gleichen und ähnlichen Fällen, bis wir über den wirklichen Zusammenhang der anatomischen und funktionellen Störungen endgültig Klarheit erlangen werden. Ja, ich möchte geradezu davor warnen, solchen Einzeluntersuchungen

Digitized by Google

allzu großen Wert beizulegen, ehe sie durch öfters sich wiederholende Befunde Bestätigung erlangt haben. Erst wenn in einer größeren Untersuchungsreihe bei gleichen klinischen Erscheinungen jedesmal die gleichen pathologischen Veränderungen sich finden, erst dann ist man berechtigt, von feststehenden Tatsachen zu reden. Bis dahin ist es unsere Aufgabe und Pflicht, die Befunde kritisch zu betrachten und die Erklärungen des Zusammenhangs zwischen klinischen Erscheinungen und anatomischen Veränderungen vorläufig als theoretisch anzusehen.

Digitized by Google

XVII.

Bericht der Berliner otologischen Gesellschaft.

Sitzung vom 8. Dezember 1903

von

Privatdozent Dr. **Haike** in Berlin.

Vorsitzender: Herr Lucae.
Schriftführer: Herr Schwabach.

1. Herr Lehr demonstriert an einem neunjährigen Knaben in der im ganzen epidermisierten Operationswunde am Ohr eine in der Gegend des Sinus sich vorwölbende, bläulich aussehende Stelle, die einem venösen Gefäß ähnlich sieht und bei einem Hustenanfall vor einiger Zeit entstanden ist.

Discussion: Herr Heine hält der Lage nach die Vorwölbung für nicht zum Sinus gehörig, sondern hält es für eine mit blutigem Schleim gefüllte Cyste.

Herr Bruck hat einen ähnlichen Fall beobachtet, den er für einen Varix der Dura hielt. Die Vorwölbung rupturierte mehrfach und schloß sich wieder.

Herr Großmann sieht weder bei Druck auf die Jugularis noch bei Drehung des Kopfes Pulsation, weshalb die Möglichkeit, daß die Vorwölbung dem Sinus angehöre, wohl auszuschließen sei. Herr Herzfeld berichtet über einen ähnlichen Fall, bei dem die Punktion schleimige Flüssigkeit ergab.

Herr Lehr bemerkt noch, daß die Vorwölbung sich wesentlich vergrößerte, wenn er 2 Tage die Höhle nicht tamponierte.

2. Herr Dr. S. Watsuji (Kioto): Über die Verteilung der elastischen Fasern im Gehörorgane (Referat in diesem Archiv, Bd. LXI. S. 61).

Herr Katz bemerkt, daß er im Ligamentum spirale elastische Fasern beobachtet hat, die aber nicht in die Lamina spiralis membranacea hineingehen, sondern nur bis zum Ansatz des Ligamentum spirale nachweisbar sind.

Digitized by Google

3. Discussion über den Vortrag des Herrn Heine: Zur Behandlung der akuten Mittelohrentzündung, II. Teil.

Herr Bruck weist darauf hin, daß die von Herrn Heine vorgetragenen Prinzipien der Behandlung der akuten Mittelohrentzündung mit den von Jacobson 1882 in diesem Archiv publizierten übereinstimmen, der damals besonders vor der Anwendung der Luftdouche im akuten Stadium warnte. Bruck selbst habe ungünstige Erfahrungen gemacht, die ihn von der Luftdouche abbrachten.

Herr Ehrenfried betont den Wert der Eisblase bei heftigeren Entzündungserscheinungen, während bei leichten Formen hydropathische Umschläge gute Dienste täten. Die Schleimhaut vertrage in frischem Entzündungszustande die Wärme schlecht. Er stimme über den Zeitpunkt der Entfernung der Adenoide mit Heine überein, dagegen möchte er die Operation am Warzenfortsatz möglichst weit hinausschieben.

Herr Sonntag verwendet gewöhnlich Eis oder kalte Umschläge und hat damit gute Resultate erzielt. Anätzungen beim Gebrauch von 10 proz. Carbolglycerineinträufelungen, wie sie Heine beobachtet hat, hat Sonntag nie gesehen. Das Politzersche Verfahren wende er gleich nach Ablaufen der akuten Erscheinungen auch bei noch vorhandener Perforation an, um die in Bildung begriffenen Adhäsionen in der Pauke leichter zu dehnen.

Herr Herzfeld wendet gewöhnlich kalte Umschläge an und kombiniert sie nur dann mit warmen auf die Ohrmuschel, wenn er die Eiterung unterhalten will; er wendet das Politzersche Verfahren an, sobald keine Reizerscheinungen mehr bestehen. Die Entfernung adenoider Vegetationen nach Ablauf der akuten Entzündung macht Herzfeld auch wenn nur geringe Mengen vorhanden sind, weil auch sie katarrhalische Erkrankungen der Schleimhaut unterhalten können.

Herr Katzenstein betont die physiologische Bedeutung der adenoiden Vegetationen, die die Umgebung feucht erhalten durch ihren Drüsenreichtum, und hält die bedingungslose Beseitigung derselben für eine Ursache atrophischer Prozesse und vielleicht der Sklerose. Die Anwendung der Luftdouche mache er möglichst bald nach Ablauf der akuten Erscheinungen. Katzenstein zieht die kalten Umschläge den warmen vor.

Herr Schwabach erwähnt die Wandlungen in der Therapie der Mittelohrentzündungen seit Tröltsch und weist dar-

Digitized by Google

auf hin, wie mit allen Methoden günstige Resultate erreicht worden seien. Er selbst bevorzuge jetzt die drainierende Behandlung, ohne Ausspülungen völlig auszuschließen, falls die Menge oder Consistenz des Sekrets eine genügende Reinigung des Gehörgangs mittels Austupfens nicht ermöglicht. — Eisumschläge vermeide er, und wo Umschläge ihm erwünscht erscheinen, lasse er sie mit verschlagenem oder kühlem Wasser machen. Die Luftdouche wende er nur nach völlig abgelaufener Entzündung an, und auch dann nur, wenn innerhalb 14 Tagen die Hörfähigkeit nicht zur Norm zurückgekehrt ist. Die Ergebnisse der verschiedenen Behandlungsmethoden, besonders mit Bezug auf die Notwendigkeit der Operation ließen sich schwer in Vergleich bringen, wenn nicht die anatomischen Verhältnisse und die ätiologischen Momente sorgsamste Berücksichtigung erfahren.

Herr Peyser möchte bei gleichzeitiger Entzündung der Nase und des Nasenrachens diese behandelt sehen und instilliert zu diesem Zwecke 1 proz. Sodalösungen, die vielleicht durch den mechanischen Reiz Würgbewegungen auslösen und dadurch Sekrete entfernen, die sonst stagnieren. Peyser wendet gewöhnlich kalte Umschläge und Eisblase an, wenn sie nicht vertragen werden, warme Umschläge mit gleichem Erfolge.

Herr Katz fragt, was Herr Heine beim Auftreten zapfenförmiger Vorwölbungen am Trommelfell macht. — Die Luftdouche wende er nur nach vollständigem Ablauf der Entzündung an.

Herr Lucae weist darauf hin, daß die von Herrn Bruck Jacobsohn zugeschriebene Warnung vor zu frühzeitigem Anwenden der Luftdouche von ihm herrühre auf Grund mancher schlimmen Erfahrung, und daß er noch heute an diesem Prinzip festhalte. Wann und ob sie überhaupt anzuwenden sei, mache er ganz von dem besonderen Falle, resp. von dem Grade der Schwerhörigkeit abhängig. Zum Ausspritzen gebe man den Patienten keine Stempelspritzen in die Hand, sondern die von Lucae zuerst eingeführten kleinen Gummispritzen, denn v. Tröltsch hat einmal beim Gebrauch einer Stempelspritze, die schlecht funktionierte, sogar Gehirnerscheinungen eintreten sehen, als deren Ursachen sich eine Meningitis basilaris herausstellte. Am ovalen Fenster fand sich eine Ulceration, die den Übergang der Eiterung auf das Labyrinth vermittelt hatte.

Herr Heine (Schlußwort) weist auf die in der Discussion zum Ausdruck gekommene Verschiedenheit der geübten Behandlungsmethoden hin. Er hält eine sekundäre Infektion des An-

Digitized by Google

trums und des Warzenfortsatzes durch die Lufdouche durchaus für möglich und will sie auch deshalb erst nach Ablauf der Entzündungserscheinungen angewandt wissen, weil sie die Paukenschleimhaut reize, was durch Schmerzen sich oft documentiere. — Vom Carbolglycerin habe er Ätzungen am Trommelfell gesehen, doch erinnere er sich nicht, ob bei 10 oder 20 proz. Lösung. Heine hält mit Katzenstein die Rachenmandel für ein Schutzorgan, das man nicht ohne besondere Indikation entfernen solle.

Sitzung vom 12. Januar 1904.
Vorsitzender: Herr Jacobsohn.
Schriftführer: Herr Schwabach.

Vor der Tagesordnung. Herr Ehrenfried stellt vier Patienten mit Otitis med. chron. und Cholesteatom vor, die er bis auf einen mittelst seiner Ansaugungsmethode geheilt hat. Bei einem der Fälle bestanden Schüttelfröste, Veränderungen am Augenhintergrund und pyämische Metastasen an Nieren und an der Pleura.

Herr Katz, der den nicht geheilten Fall vor 2 Jahren behandelt hat, kann keine Änderung feststellen.

Herr Heine weist darauf hin, daß durchaus nicht selten Fälle mit Veränderungen am Augenhintergrund zur Heilung kämen.

Herr Großmann fragt, welcher Art die pyämischen Prozesse an den Nieren und der Pleura gewesen wären.

Herr Ehrenfried erwidert, daß er den noch nicht geheilten Fall jetzt vorstelle, damit die Gesellschaft später den Heilerfolg sehen könne. — Großmann erwidere er, daß eine schwere metastatische Nephritis festgestellt worden sei, und an der Pleura sei in der linken Axillarlinie leichtes pleuritisches Reiben nachweisbar gewesen.

Herr Großmann bemerkt, daß dieses Symptom noch nicht genüge, eine pyämische Metastase zu diagnostizieren.

Ehrenfried bestreitet, von einer pyämischen Pleuritis gesprochen zu haben.

Sessous stellt einen Fall von angeborenem knöchernen Choanalverschluß vor; an der vor 5 Jahren wahrscheinlich mittelst Troikart operierten Patientin ist nur noch eine minimale Öffnung festzustellen.

Digitized by Google

Tagesordnung.

Herr Scheier berichtet über eine seltene Verletzung der Paukenhöhle bei einer Dame, die sich eine Haarnadel mit großer Gewalt in den Gehörgang gestoßen hatte. Nachdem sie sich von der sogleich eingetretenen Bewußtlosigkeit erholt hatte, klagte sie über starkes Ohrensausen und Taubheit. Zwei Taga danach fand Scheier im Gehörgang den normalen Amboß. Die Perforation des Trommelfells war hinten oben, mit frisch blutigen Rändern; außerdem bestand auf der betreffenden Seite eine Geschmacksstörung. Eine später eintretende Sekretion blieb serös. Nach 10 Tagen hatte sich das Gehör soweit gebessert, daß Flüstersprache in 10 cm, laute Sprache in 1 m Entfernung gehört wurden.

Herr Treitel referiert ausführlich über die neuen Theorien über Schallleitung und Schallempfindung nach den Arbeiten von Ewald, „Camera acustica“, und Boenninghaus, „Das Ohr des Zahnwales und die Schallleitung“.

Discussion: Herr Dennert hält die entwicklungsgeschichtliche Bearbeitung und Verwertung des Gehörorganes beim Zahnwal für die Erklärung der Vorgänge beim Hören für wertvoll, aber nicht für entscheidend. Dennert hält ferner die Einwände Ewalds gegen die Helmholtzsche Theorie nicht für genügend begründet.

Sitzung vom 9. Februar 1904.

Vorsitzender: Herr Lucae.

Schriftführer: Herr Schwabach.

Vor der Tagesordnung. Herr Friedmann stellt ein 9jähriges Mädchen mit beiderseitigem, objektiv wahnehmbarem Ohrgeräusch von knackendem, knipsendem Charakter vor. Das Kind hat es nach einer Rückenmarkshautentzündung, die nach Perityphlitis aufgetreten war, zum ersten Male bemerkt. Man hört das Geräusch bis auf eine Entfernung von 6—10 cm vom Ohr des Kindes. Das Trommelfell ist ohne Veränderungen, manometrische Druckschwankungen im äußeren Gehörgange sind nicht nachweisbar; dagegen sind deutliche zuckende Bewegungen am Gaumensegel zu beobachten. Postrhinoskopische oder laryngologische Untersuchung konnte bei dem sehr nervösen Kinde nicht vorgenommen werden. Die Herztöne sind rein, ungefähr

Digitized by Google

100 Pulse in der Minute. Daß es sich um ein Gefäßgeräusch handle, war auszuschließen, da es nicht synchron mit dem Pulse auftrat, sondern seine Art charakterisierte es als ein durch krampfhafte Contraktion des Tensor veli palatini entstandenes.

Discussion: Herr Dennert erwähnt eine ähnliche Beobachtung bei einem kleinen Mädchen, wo die Geräusche sich nach 3 Wochen von selbst verloren.

Herr Friedmann hat bei seiner Patientin die Geräusche bereits 6 Monate lang beobachtet. Neben Luftdouche hat er Roborantien angewandt; anderen therapeutischen Maßnahmen war das Kind nicht zugängig.

Herr Großmann: „Über tuberkulöse Sinusphlebitis" ist in diesem Archiv, Bd. LXI erschienen.

Discussion: Herr Hirschfeld fragt, ob Herr Großmann die Übergangsstelle vom roten zum käsigen Thrombus untersucht habe zur eventuellen Feststellung, ob der käsige Thrombus der primäre gewesen sei.

Herr Schwabach weist auf die Seltenheit des Überganges tuberkulöser Mittelohrerkrankungen auf den Sinus wie auf die Pia hin; er fand in einem Falle bei ausgedehnter Caries am Tegmen und Sulcus transversus Pia und Sinus völlig frei, dagegen die Dura gleichsam als Schutzwall schwartig verdickt.

Herr Großmann (Schlußwort) erwidert, daß er die Untersuchung an der Übergangsstelle nicht für nötig zur Entscheidung der Frage halte, da doch wohl anzunehmen sei, daß die Gerinnung des Blutes der Verkäsung vorausgegangen ist.

Herr Beyer: Über Parosmie.

Vortragender berichtet über 2 Fälle reiner Parosmie nach Influenza. Beim ersten Fall trat in der Reconvalescenz ein Geruch von frischem Heu für längere Zeit auf, ihm folgte ein fauliger und später brenzlicher. Im zweiten Falle trat intensiver Kaffeegeruch auf, dessen Intensität mit dem Feuchtigkeitsgehalt der Luft wechselte und am stärksten bei Regenwetter war.

Discussion: Herr Levy weist auf die Möglichkeit der Hysterie als Ursache dieser Erscheinungen hin und betont die Notwendigkeit der getrennten Untersuchung beider Nasenseiten.

Herr Beyer (Schlußwort) hat die Frage der Hysterie wohl erwogen, aber im Hinblick auf andere, nach Influenza beobachtete Fälle sie auch in diesen als ätiologisches Moment angesehen.

Digitized by Google

XVIII.

Zur Lehre von der angeborenen Taubstummheit.

Von

Prof. Joh. Habermann in Graz.

(In Kürze mitgeteilt in der 13. Versammlung der deutschen otologischen Gesellschaft in Berlin.)

(Hierzu Tafel III u. IV.)

P. Elisabet, 44jährige Schneidersgattin, starb am 27. Dezember 1902 auf der medicinischen Klinik an perniciöser Anämie. Da sie taubstumm war, war über ihre Krankheit von ihr fast gar nichts herauszubringen. Das Körpergewicht betrug 49 kg, sie war von mehr kleiner Statur, hatte verhältnismäßig kräftigen Knochenbau. Die Muskulatur war schwach entwickelt, die Haut hochgradig blaß, das Fettpolster jedoch nicht geschwunden. An den unteren Extremitäten leichte Oedeme. Pupillen gleich weit, reagieren gut. Am Halse ein weiches parenchymatöses Struma, und die Venen beiderseits stark ektatisch, negative Pulsation. Thorax lang und schmal, zeigt leichte Veränderungen durch Rachitis. Die Kranke kann nicht sprechen und bringt nur einige unartikulierte Laute hervor. Wie ich nachträglich von ihrem Mann, der gleichfalls taubstumm ist, erfuhr, war die Kranke nicht taubstumm zur Welt gekommen, sondern angeblich erst in ihrem 5. Lebensjahr durch einen Fall auf den Kopf (?) taubstumm geworden.

Die Obduktion, die am 27. Dezember im pathologisch-anatomischen Institute vorgenommen wurde, ergab folgenden Befund: Körper mittelgroß, schwächlich, abgemagert, außerordentlich blaß, im Gesicht und an den unteren Extremitäten hydropisch. In der rechten Mamma ein 4,5 cm großer, rundlicher, aus Knollen zusammengesetzter Knoten, von denen jeder im Zentrum einen Kanal enthält. Schädeldach recht groß, rund, dick, schwer, kompakt. Hirnhäute sehr blaß und stark durchfeuchtet. Gehirnsubstanz fest, zäh, sehr blaß. Kleinhirn ein wenig weicher. Pons und Medulla sehr fest, zäh, sehr blaß. Unterhautzellgewebe ziemlich fettreich. Muskulatur dünn und blaß. Zwerchfell beiderseits tief stehend. Herzbeutel ziemlich fettreich, enthält eine große Menge klarer Flüssigkeit. Herz schräg gelagert, größer,

Digitized by Google

fettreich, diastolisch. In der Herzhöhle lockere Faserstoffgerinnsel, Höhlen weit, Wandung links sehr dick, Herzfleisch gelb, getigert, sehr brüchig. Die Klappen gehörig beschaffen, die Intima der Aorta vollständig glatt, diese gehörig weit. Im linken Thoraxraum ziemlich viel klare, gelbe Flüssigkeit. Lunge groß, dreilappig, das Gewebe von oben bis unten luftarm, oben blaß, unten dunkler gefärbt und allenthalben sehr stark durchfeuchtet. In den Bronchien schaumige Flüssigkeit, die Schleimhaut sehr blaß. Rechte Lunge von oben bis unten adhärent, luftarm, sehr blaß und je weiter nach abwärts, desto stärker durchfeuchtet. Schleimhaut des Pharynx mit zähem Schleim belegt, sehr blaß, ödematös, desgleichen die des Larynx und Ösophagus. An der vorderen Wand des Ösophagus, in der Höhe der Bifurkation, ein flacher Divertikel, welcher am Grunde anthrakotisch gefärbt ist. Schleimhaut des Larynx und der Trachea sehr blaß, die der Hauptbronchien etwas gerötet. Schilddrüse mäßig groß, feinkörnig, gelb gefärbt. Aorta thor. desc. gehörig weit, an der Intima leicht blutig imbibiert.

Lage der Baucheingeweide gehörig, im Cavum etwas Flüssigkeit, Peritoneum fettreich. Milz etwas größer, 15 cm lang, 6 cm breit, ihre Kapsel gespannt, am inneren Rande quer gekerbt, am äußeren mit einem Anhang versehen. Gewebe hart, brüchig, dunkelrot gefärbt, Pulpa sparsam. Linke Nebenniere fettumwachsen, ziemlich dünn. Plexus coeliacus gehörig, blaß. Linke Niere in ödematöses fettreiches Gewebe eingehüllt, recht groß, Kapsel sehr zart, leicht abziehbar, Oberfläche glatt, Gewebe hart brüchig, gelb gefärbt, sehr blaß. Die rechte Nebenniere so beschaffen wie die linke. Die rechte Niere ein wenig kleiner, als die linke, ein wenig dunkler, sonst so brüchig wie die linke.

Im Magen weißer Brei, Wandung mäßig dick, Schleimhaut ziemlich glatt, blaß, intensiv gallig gefärbt. Im Kolon bröckliger, im Dünndarm flockiger flüssiger Inhalt, Wandung in beiden ziemlich dünn, Schleimhaut glänzend, sehr blaß, im Colon ascendens leicht ödematös, im Dünndarm sehr zart, dünn und blaß. Äußere Gallenwege gewöhnlich beschaffen, in der Pfortader flüssiges, hell gefärbtes Blut. Leber recht groß, schwer. Gewebe gelb, brüchig. Gallenblase kollabiert, enthält nur sehr wenig dunkelgelbe Galle. In der Harnblase sehr lichter, trüber Harn, Schleimhaut blaß, gegen den linken Ureter hin gerötet. Die Scheide kurz und weit, die Wandung sehr derb, die Schleimhaut leicht pigmentiert, in der Höhle des Uterus ein Gerinnsel. Im rechten Ovarium ein mit rostfarbenen Gerinnsel erfüllter Follikel. Links die Adnexa an das Rectum fixiert, das Ovarium recht groß, stark gekerbt. Rechte Tuba frei. Im Rectum geformter Inhalt, Schleimhaut sehr blaß. Das Mark der Spongiosa des Sternums dunkel rotgrau gefärbt, succulent.

Pathologisch-anatomische Diagnose: Anaemia gravis perniciosa.

Die Schläfebeine, die mir zur Untersuchung übergeben wurden, wurden, wie gewöhnlich in Formol-Müller gehärtet und in 5 % Salpetersäurelösung entkalkt, der weiteren Untersuchung unterzogen.

Rechtes Ohr. Der innere Gehörgang ist verhältnismäßig eng, und die Nerven in ihm erscheinen als sehr schmale Bündel. Im äußeren Gehörgang liegen reichliche aufgelockerte Epidermismassen. Das Tegmen ist sehr dick und zeigt sich beim Abtrennen des Schuppenteils vom Felsenteil, daß das Trommelfell in seiner untern Hälfte durch eine breite Bindegewebesbrücke, die unter dem Ende des Hammergriffs beginnt und nach vorne unten zieht, mit dem Promontorium verwachsen ist. Die Schleimhaut an der inneren Wand zeigt nichts besonderes, die

Digitized by Google

Nische des runden Fensters erscheint frei, die des ovalen ist von mehreren Adhäsionen durchwachsen, die den vorderen Schenkel mit der vorderen oberen Nischenwand und den hinteren mit der hinteren verbinden und besonders den letzteren ganz einhüllen. Das Trommelfell erscheint etwas verdickt und findet sich um die Sehne des Tensor tympani und die Körper der beiden großen Gehörknöchelchen Bindegewebe, das die Umrisse des Hammerkopfs etwas verdeckt. Auch dürften beide mit der oberen Wand verwachsen sein.

Mikroskopischer Befund.

Innerer Gehörgang. Sein Lumen ist etwas kleiner — 2—3 mm. im Durchmesser — und seine Wände zeigen an vielen Stellen Anlagerung eines sich mit Eosin stärker färbenden periostalen Knochens. Die spärlichen schmalen Nervenbündel, die erhalten sind, färben sich gut mit der Markscheidenfärbung nach Pal.

Schnecke. Nur einzelne Ganglienzellen sind erhalten und liegen durchwegs im medialen Teil des Ganglienkanals, während der periphere Teil des Ganglienkanals größere leere Lücken zeigt und nur spärliche Bindegewebsfasern und die dünnen Nervenbündel, die in die Lamina spir. oss. ziehen, enthält. Letztere ist gleichfalls bedeutend dünner und schmäler, besonders in ihrem distalen Teil, dessen Lumen, wenn erhalten, meist von den schmalen Nervenbündeln ausgefüllt ist, während im etwas weiteren medialen Teil meist größere leere Lücken zurückblieben. Nur ausnahmsweise u. z. im Endteil der basalen Windung fehlen die Nerven in der Lamina spir. ganz.

Das Cortische Organ besteht in der ganzen Schnecke nur aus einem niedrigen Höcker von Zellen, der sich in der mittleren Windung nur wenig, in der basalen und Spitzenwindung kaum merklich über das Niveau der übrigen, die Membran bedeckenden Zellen erhebt. Die Färbung der Zellen ist etwas diffus, doch lassen sich an dünnen, schwach gefärbten Schnitten deutlich die etwas höheren Zellen, mit verschieden gelagerten Kernen, von einander unterscheiden. Auch die Pfeiler und die Hensenschen Stützzellen sind, wenn sie auch niedriger sind, deutlich in manchen Schnitten zu sehen, und findet sich dann zwischen beiden an der Stelle der Cortischen und Deiterschen Zellen eine deutliche, tiefe Einsenkung als Zeichen des Schwundes oder der Nichtentwicklung dieser Zellen. Die Corti-

Digitized by Google

sche Membran ist im unteren Teile der basalen Windung kurz und schlägt sich über den Limbus in den Sulcus spir. int. hinein, weiter nach oben zieht sie deutlich als glasige doppelt konturierte Deckschicht vom Limbus auf das Cortische Organ herüber und scheint mit ihm verwachsen zu sein. Die Reißnersche Membran ist im untersten Teil der basalen Windung mit dem Cortischen Organ und dem Limbus, denen sie anliegt, anscheinend verwachsen und inseriert auch oben am Ligamentum spir. sehr weit unten, sodaß hier die Lichtung des Ductus cochlearis sehr klein ist. Weiter nach oben tritt die Membran zunächst vom Cortischen Organ, dann auch vom Limbus zurück, während sich zugleich ihr oberer und unterer Ansatz mehr medial verrückt, und da zugleich die Membran sehr stark, konvex gegen die Schneckenspindel ausgebaucht ist, wird der Ductus cochlearis hier unmittelbar hinter der engen Stelle um das mehrfache erweitert. Entsprechend ist auch die Vorhofstreppe in ihrem Lumen stark verkleinert. Diese Vergrößerung des Ductus cochlearis besteht übrigens in der ganzen Schnecke, indem auch da die Reißnersche Membran direkt vom Limbus nach oben zieht und ungefähr in der Mitte der oberen Wand der Vorhofstreppe inseriert. Sie ist dabei meist konkav gegen den Ductus ausgebaucht, stellenweise auch leicht gefaltet. Im untersten Teil der Schnecke, an der Stelle der größten Ausdehnung des Ductus cochlearis, ist übrigens die Membran eingerissen, wie ich vermute, wahrscheinlich erst durch die Untersuchung oder beim Schneiden. An der äußeren Wand des Ductus cochlearis fehlt die Prominentia spir. im untersten Teil der Schnecke ganz und bildet auch in der übrigen Schnecke nur einen niedrigen Wulst, in dem ich das Gefäß im untersten Teil vermißte. Die Stria vascularis fehlt im untersten Teil der Schnecke ganz, bildet dann einen stark erhöhten, am Querschnitt dreieckigen Wulst, der an der Oberfläche auch einzelne höckerige Prominenzen zeigt, allmählich breiter wird und noch im oberen Teil der basalen Windung mehr die normale Form annimmt. Gebildet wird die Stria fast nur durch Zellen, zwischen denen reichlich Pigment, aber sehr wenige Gefäße nachzuweisen sind. Die Schneckenwasserleitung ist an ihrer Mündung in die Schnecke, ähnlich wie der innere Gehörgang, durch Hyperostose der knöchernen Begrenzung sehr verengt und das schmale Lumen außerdem durch zahlreiche geschichtete Kalkkörperchen nahezu zum Verschwinden gebracht. Im engeren mittleren Teil des Kanals konnte ich ein Lumen

Digitized by Google

überhaupt nicht mehr nachweisen; es fanden sich nur Bindegewebe und Kalkkörperchen. Der Ductus venosus hingegen war weiter als normal und bestand neben der nicht erweiterten, eher schmäleren Vene noch um diese ein weiterer, von lockerem Bindegewebe ausgefüllter Raum.

Im Sacculus finden sich auch nur spärliche Nerven und liegen an der Oberfläche zahlreiche, unregelmäßig begrenzte Körper, Otolithen. Im Utriculus und den Bogengängen finden sich keine pathologischen Veränderungen. An der Wand der hinteren Ampulle und der angrenzenden des Utriculus liegt ziemlich reichliches, gelbes Pigment. Der Canalis utriculo-saccularis zeigt ein verhältnismäßig weites Lumen und an seiner Innenfläche zahlreiche, höckerige Prominenzen. Auch die Vorhofswasserleitung ist verhältnismäßig weit; sie mißt unmittelbar hinter der Einmündungstelle in den Vorhof 374 μ und ist auch in ihrem absteigenden Teil noch weiter, sie mißt im Beginn des absteigenden Teils 170 μ.

An der medialen Fläche des Tubenwulstes liegen in den tieferen Schichten cystenartige Räume, mit Schleim gefüllt und mit Cylinderepithel ausgekleidet, im Anfangsteil der Tuba finden sich zahlreiche Falten, in deren Submucosa Lymphfollikel oder auch nur zahlreichere Lymphocyten eingelagert sind. Der Tubenknorpel ist, wie dies häufig der Fall ist, segmentiert und erstrecken sich die Drüsen zwischen die Segmente hinein. Die Auskleidung der Paukenhöhle und auch der Schleimhautüberzug des Trommelfells ist im allgemeinen etwas dicker und enthält mehr Spindelzellen als sonst. Um den Steigbügel finden sich die schon oben erwähnten Adhäsionen, und auch in der runden Fensternische finden sich einige. Der Hammerkopf ist mit der oberen Wand breit durch Bindegewebe verwachsen und erstreckt sich eine Verdickung seines Überzuges auch an der inneren Fläche des Hammerkopfes herab. Der Knochen des Schläfebeins ist entsprechend der Hyperostose des ganzen Schädeldaches im allgemeinen gleichfalls etwas hyperostotisch, wie dies schon die erwähnte Verengerung des inneren Gehörgangs und des Aquaeductus cochleae beweisen, außerdem fand sich aber noch eine mehr umschriebene Hyperostose des Promontoriums in der Gegend der vorderen Umrandung der ovalen Fensternische. Unmittelbar vor dem Ringband ragt dieser neue Knochen in Form einer kleinen halbkugeligen Exostose in die Nische herein. Im Anschluß daran, wenn auch noch durch das Ringband getrennt,

Digitized by Google

ist der ganze vordere Teil der Steigbügelbasis und ein Teil des vorderen Schenkels durch dickeren Knochen gebildet, der sich vom übrigen durch vermehrte und etwas weitere Gefäßkanäle und eine stärkere Färbbarkeit mit Eosin unterscheidet. Dabei ist dieser Knochen auch massiger und von dem übrigen normal geformten Teil der Basis scharf abgesetzt. An der hinteren unteren Peripherie der Basis ist auch das Ringband von der Basis her vollständig verdrängt und durch Knochen ersetzt, der direkt an den Knorpelbelag der Nische grenzt, sodaß hier eine umschriebene Ankylose besteht.

Kurz zusammengefaßt ergab also die Untersuchung des rechten Ohrs: Im Mittelohr mäßige chronische Entzündung mit Verdickung der Schleimhaut und breiter Verwachsung des Hammerkopfs mit der oberen Wand. Bildung von Adhäsionen um den Steigbügel. Eine mäßige Hyperostose am hinteren Teil des Promontoriums und eine kleine Exostose an der vorderen Wand der Nische des ovalen Fensters. Verdickung des vorderen unteren Teils der Stiegbügelbasis und umschriebene Ankylose am hinteren unteren Rand. Im inneren Ohr eine Atrophie der Nerven des runden Säckchen und der Schnecke, sowie der peripheren Ganglienzellen im Spiralkanal. Vergrößerung des Ductus cochlearis und ovale Form im größten Teil der Schnecke, Verkleinerung durch teilweise Verlötung der Wände im Endteil der basalen Windung. Formveränderung der Stria vasc. in einem Teil der basalen und der Spitzenwindung. Hypoplasie des Cortischen Organs. Verlegung der Schneckenwasserleitung.

Linkes Ohr. Der Knochen des linken Schläfebeins erscheint groß und fest, das Tegmen sehr dick und zellenreich. Die Auskleidung des Mittelohrs ist etwas dicker, um den Steigbügel bindegewebige Adhäsionen, der Hammerkopf anscheinend mit der oberen Wand der Paukenhöhle fest verwachsen.

Mikroskopischer Befund.

Innerer Gehörgang. Die Nerven abgerissen bei der Section, fehlen bis auf Reste im Grund. Das Lumen kleiner, die knöcherne Begrenzung von unregelmässiger Oberfläche mit teils mehr flachen lamellösen, teils auch mehr halbkugeligen Exostosen besetzt. Einzelne liegen auch scheinbar ohne Zusammenhang mit dem Knochen und von runder Form nahe der Ober-

Digitized by Google

fläche des Periosts. Im Grund findet sich zwischen den Nervenbündeln reichlich frisches Blut, die den Tractus durchziehenden Nervenbündel sind sehr schmal, aber sonst nicht verändert.

Schnecke. Der Ganglienkanal und die Lamina spir. ist von gleicher Beschaffenheit wie rechts, nur daß hier besonders in den oberen Windungen die Zahl der Ganglienzellen und der Nervenfasern etwas zahlreicher ist, während sie in der Lamina spiralis der basalen stellenweise ganz fehlen und auch in der mittleren nur einzelne Fasern nachzuweisen sind.

Der Ductus cochlearis ist im untersten Teil der Schnecke sehr klein, indem die Reißnersche Membran mit dem Limbus, dem Cortischen Organ und dem oberen Teil der äußeren Wand verwachsen ist. Das Cortische Organ bildet nur einen niedrigen Wulst von Epithelien, die Cortische Membran fehlt noch, ebenso wie auch die Stria und die Prominentia. Etwas weiter nach oben ist der Ductus viel besser ausgebildet; es findet sich an Stelle des Cortischen Organs schon ein höherer Wulst von Epithelien, die Cortische Membran, die sich erst nur über das Labium vestibulare herumschlägt, reicht weiter auch über die Papilla spir. herüber, mit deren oberen Rand sie verlötet erscheint. Die Reißnersche Membran, die erst noch an der Crista spir. festhaftet, wird weiter aufwärts ganz frei und zeigt eine normale Lage. An der äußeren Wand sehen wir erst die Prominentia auftreten und bald auch die Stria, die als sehr kurzer und bedeutend erhöhter Wulst erscheint, von ähnlicher Form wie im rechten Ohr, und reichlich Pigment und einige größere Gefäße enthält. Die Papilla spir. ist im weiteren Verlauf der basalen, besonders aber in der mittleren Windung deutlicher und höher, doch lassen sich auch hier ihre einzelnen Bestandteile nicht genau unterscheiden, während sie in der Spitze wieder einen ganz niedrigen Wulst wie in der Basis bildet.

Die Stria vascularis zeigt in verschiedenen Teilen der Schnecke eine sehr verschiedene Form; im untersten Teil fehlt sie ganz. Weiter nach vorn, wo die frontal geführten Schnitte den Sacculus schon nicht mehr treffen, tritt sie zuerst als am Schnitt kreisförmiges Gebilde auf, das mit einem kleinen Teil seiner Peripherie der Außenwand anhaftet und im Inneren nahe seiner Basis ein lockeres, weitmaschiges Bindegewebe enthält. Die am Querschnitt runde Form weicht jedoch bald einer mehr dreieckigen, mit nur zum Teil mit der äußeren Wand verwachsener Basis. Ihre in den Ductus hineinragende Spitze zeigt auch stellenweise zackige

Digitized by Google

Vorsprünge einzelner Zellen. An Schnitten durch die Mitte der Schnecke und ewas weiter nach vorn ist die obere Fläche der Stria mit der Reißnerschen Membran eine kurze Strecke weit verwachsen, jedoch schon vor der vorderen Umbiegung der basalen Windung ist sie wieder ganz frei, und bekommt die Stria, indem sich die Spitze des Dreiecks mehr nach unten neigt, eine mehr hackenförmige Gestalt. Etwas weiter erscheint ihr Epithel von der Unterlage abgehoben und hängt sackförmig in den Ductus herein. In der Gegend der vorderen Umbiegung verschwindet die Stria ganz. Es finden sich wenigstens in ihrem ganzen Bereich nur die flachen Bindegewebszellen ihrer basalen Schicht mit der Außenwand parallelen, länglichen Kernen. Die Epithelien sind entweder gar nicht oder nur einzelne Zellen an der Oberfläche nachzuweisen. Auch Gefäße fehlen fast ganz. Die Reißnersche Membran liegt hier dem Cortischen Organ sowohl wie auch der äußeren Wand dicht an, so daß vom Ductus cochlearis nur im Sulcus int. ein kleines Lumen erhalten ist. Dieses Aussehen behält die äußere Wand im rückläufigen Teil der basalen Windung, nur finden sich an einzelnen Stellen dieser Partie Stellen, an denen eine wenn auch sehr kleine Stria wieder vorhanden ist. Auch tritt im Sulcus ext. wieder ein Lumen des Ductus auf.

In der mittleren Windung nimmt die Stria wieder ihre normale Form an, enthält zahlreiche Epithelzellen und reichlich Pigment und mehrere größere Querschnitte von Gefäßen in ihrer tiefsten Lage; sie ist hier eher schon hypertrophisch, und nur ihr oberer Rand etwas mit der Reißnerschen Membran verwachsen. Der Ductus cochlearis ist hier etwas größer, indem auch nach außen von der Papille ein größerer Spalt da ist, wird aber gegen das Ende der mittleren Windung wieder auf einen kleinen Spalt im Sulcus spir. int. eingeengt durch Senkung und Verwachsung der Reißnerschen Membran.

In der Spitzenwindung endlich wird der Ductus cochlearis wieder weit, indem die Reißnersche Membran erst nur noch dem Cortischen Organ und später nur noch dem Limbus anliegt. Hier ist auch zwischen den verlöteten Stellen eine große Menge Pigment eingelagert. Die Stria wird niedriger und breiter, und es hat sich in ihr durch Abheben des inneren Teils bis hinauf an die Ansatzstelle der Reißnerschen Membran ein größerer cystenartiger Raum gebildet, der anscheinend leer ist. Ein Teil des Epithels der Stria findet sich noch ungefähr in der Mitte der

Digitized by Google

äußeren Wand an normaler Stelle, während der obere Teil des Striaepithels im oberen äußeren Winkel dieses cystenartigen Raumes liegt. Die Reißnersche Membran liegt an dieser Stelle nach innen davon in normaler Lage. Am oberen Ende der Schnecke ist der Ductus wieder von normaler Weite.

Die Schneckenwasserleitung und der Ductus venosus waren gleich beschaffen wie im rechten Ohr. Im Vorhof und den Bogengängen findet sich nur eine beträchtliche Verminderung der Nerven im runden Säckchen und reichlich Pigment an einzelnen Stellen der Wand des Utriculus.

Im Mittelohr findet sich so wie rechts eine mäßige Verdickung der Schleimhaut, die jedoch nicht überall vorhanden ist, eine Verdickung der Innenschicht des Trommelfells, mehrere bandartige Adhäsionen des Hammerkopfes mit der oberen Wand, einige Adhäsionen um den Steigbügel, dessen Gelenk frei ist.

Der Knochen der Pyramide ist gleich beschaffen wie rechts, und findet sich auch hier eine gleiche Veränderung des Knochens an der vorderen Peripherie des Steigbügels. Nur ist sie auf eine mäßige Hyperostose des Knochens an dieser Stelle beschränkt, welche die Steigbügel-Vorhofverbindung nicht in Mitleidenschaft zieht.

Es fanden sich also im linken Ohr: Eine mäßige Verdickung der Auskleidung des Mittelohrs mit Adhäsionen zwischen Hammerkopf und oberer Wand und zwischen Steigbügel und ovalem Fenster. Mäßige Hyperostose am Promontorium vor dem ovalen Fenster und der vorderen Wand der Nische ohne Beteiligung des Steigbügels. Hyperostose des ganzen Knochens der Pyramide mit Verengerung des inneren Gehörgangs und der Schneckenwasserleitung. Atrophie der Nerven der Schnecke und des runden Säckchens nebst Atrophie der Ganglienzellen der Schnecke. Vergrößerung des Ductus cochlearis in der basalen, teilweise bis nahezu gänzliche Verlötung im Vorhofsteil und in der mittleren Windung. Hypoplasie des Cortischen Organs und bedeutende Formveränderungen der Stria vascularis bis zum vollständigen Fehlen derselben in einem Teil der mittleren Windung.

Die Veränderungen, die gefunden wurden, waren ihrer Art nach in beiden Ohren ganz gleich. Eine Verschiedenheit bestand nur in dem Grad und in der Ausdehnung der einzelnen Veränderungen in beiden Ohren.

Digitized by Google

Die Erklärung für das Entstehen aller beschriebenen Veränderungen dürfte in diesem Falle nicht leicht sein, da wir über die Kranke und ihr Leiden fast gar nichts erfahren konnten und das wenige, was ihr gleichfalls taubstummer Mann über sie angab, auch nicht richtig sein dürfte. Nach ihm wäre die Taubstummheit bei seiner Frau im 5. Lebensjahre durch einen Fall auf den Kopf entstanden. Dieser Angabe, die wahrscheinlich nur eine Vermutung der Frau selbst bildet, verdient keinen Glauben, da bei der Weichheit der Schädelknochen im 5. Lebensjahre so ausgedehnte Sprünge der Schädelbasis, die durch beide Felsenbeinpyramiden gehen und Taubheit veranlassen, kaum möglich sind. Auch in anderen Fällen, in denen von den Eltern diese Ursache für die Taubheit ihrer Kinder angegeben wurde, habe ich mich wiederholt überzeugen können, daß eine andere Ursache vorlag.

Wir sind also für die Erklärung der Taubstummheit in diesem Fall ganz auf den histologischen Befund angewiesen. Dieser zeigt viel Ähnlichkeit mit den Befunden, die in der letzten Zeit von Scheibe, Siebenmann und Oppikofer als charakteristisch für eine Form von angeborener Taubstummheit beschrieben wurden. Es sind dies insbesondere die Veränderungen im Ductus cochlearis, in dem alle drei Wände pathologisch verändert waren. Am auffälligsten sind die an der äußeren Wand. Die eigentümliche Formveränderung an der Stria vascularis, die in der basalem Windung mit schmaler Basis aufsitzend eine teils dreiseitig prismatische, teils mehr cylindrische Form zeigt und zum Teil mit der Reißnerschen Membran verwachsen ist, die weiterhin in der mittlerer Windung eine Strecke weit ganz fehlt, während in einem Teil der basalen Windung und in der Spitze im oberen Teil der äußeren Wand das Epithel blasig abgehoben und mit der Reißnerschen Membran verlötet ist, sind in ähnlicher Weise bisher nur wenige Mal beobachtet worden, in den 2 Fällen von Scheibe und in einem von Siebenmann. Eine Verschiedenheit zeigte mein Fall insofern, als jede Verwachsung der Stria, bezw. des Epithels der äußeren Wand mit dem Cortischen Organ vollständig fehlte. Es wurde gerade auf diese Verwachsung in den beschriebenen Fällen besonderes Gewicht gelegt, und Siebenmann ist auch geneigt, die geringe Ausbildung der Papilla spiralis in seinem Fall darauf zurückzuführen. Bemerkenswert scheinen mir auch die Veränderungen der Gefäße der Stria in ihren Beziehungen zu ihrer verschiedenen Form

Digitized by Google

zu sein. An Stellen, an denen die Stria fehlte, fehlten auch die Gefäße, während da, wo die Basis der Stria bei der prismatischen oder cylindrischen Form derselben sehr verschmälert war, auch mehrere Gefäßquerschnitte in der Stria unmittelbar neben einander lagen, und zwar entweder ganz nahe der Basis oder in der mittleren Schicht näher dem Epithel. An den Stellen, an denen die Stria eine abnorme Größe und Höhe erreichte, schien mir dies nicht durch das Epithel, sondern eher durch eine Dickenzunahme der Bindegewebsschicht bedingt. Auch war die eigentümliche Formveränderung, wenigstens in einem Teil der basalen Windung anscheinend dadurch bedingt, daß von der mit einem Teil der Oberfläche der Stria verklebten Reißnerschen Membran ein Zug auf die Stria wirkte und diese dann in dieser Richtung sich mehr vergrößerte. Diese Erklärung paßt jedoch schon nicht für die nahe anstoßenden Teile der Stria, in denen bei gleicher Formveränderung eine solche Verklebung nicht bestand, wir müßten denn annehmen, daß sie früher bestanden hatte, aber durch den Druck der zunehmenden Endolymphe schon abgelöst wurde. Anders ist dies mit der sackförmigen Abhebung des Epithels am oberen Teil der äußeren Wand in der Spitze, die nur in der angegebenen Weise zustande gekommen sein kann, da im oberen Winkel die Verklebung mit der Reißnerschen Membran noch bestand. Das Fehlen der Stria in einem Teil der mittleren Windung möchte ich auf die feste und ausgedehnte Verklebung, die hier zwischen äußerer und innerer Wand bestand, zurückführen in ähnlicher Weise, wie dies Siebenmann als Ursache für die Hypoplasie der Papilla spiralis in seinem Falle annahm.

Die äußere Wand, die Reißnersche Membran, hatte nur in einem sehr beschränkten Bereich normale Lage und Form sie war entweder mit der äußeren und unteren Wand mehr oder weniger verklebt, so daß der Ductus cochlearis dadurch nahezu ganz verödet war oder sie war, stark gegen die Spindel zu ausgebaucht und dabei auch ihr oberer Ansatzpunkt weiter nach innen verrückt, so daß der Ductus cochlearis bedeutend vergrößert wurde und stellenweise seine embryonale, ovale Form beibehalten hatte. Auffällig war die reichliche Menge Pigment, die an einer Stelle zwischen dieser Membran und dem Cortischen Organ eingelagert war und nur durch einen Bluterguß erklärt werden kann. Es konnte ein solcher leicht erfolgen, wenn, wie schon erwähnt, die Verklebung früher eine größere Ausdehnung

Digitized by Google

hatte und bei der Vermehrung der Endolymphe sich teilweise wieder löste. Auch daß das Pigment gerade an der Grenze der Abhebung der Reißnerschen Membran lag, sprach für diese Auffassung.

Auf der unteren Wand, der Membrana basilaris, fand sich eine hochgradige Hypoplasie des Cortischen Organs, im Anschluß daran auch eine Verminderung der Zahl der zuführenden Nervenfasern, der Ganglienzellen im Spiralkanal, und eine Verminderung der Nerven im Stamm im inneren Gehörgang. Es ist wahrscheinlich, daß die gleiche Ursache, die die Veränderungen im Ductus cochlearis hervorrief, auch für die Nichtentwicklung oder den Schwund der Ganglienzellen und Nervenfasern in Betracht kommen muß.

Schwer ist es, die Ursache für die beschriebenen Veränderungen anzugeben, da uns die Krankengeschichte vollständig im Stiche läßt, und auch die bisher beschriebenen wenigen Fälle, in denen ähnliche Veränderungen gefunden wurden, keinen sicheren Aufschluß über die Entstehung brachten. Die Verlegung der Wasserleitungen der Schnecken, die Ansammlung einer größeren Menge von Pigment an einer Stelle der Verklebung der Reißnerschen Membran mit der unteren Wand und die Zunahme von Bindegewebe in der Stria der basalen Windung lassen wenigstens mit einiger Wahrscheinlichkeit auf eine im embryonalen Leben überstandene Entzündung als Ursache der beschriebenen Veränderungen schließen. Durch eine solche Entzündung auch nur leichteren Grades kann eine teilweise Verklebung der Wände des Ductus cochlearis und ebenso auch später eine größere Ausdehnung der nicht verklebten Teile bewirkt werden, zumal diese noch durch die Verlegung der Schneckenwasserleitungen eher befördert wird. Doch kann, wie die Beobachtungen von Scheibe zeigen, eine solche Vergrößerung des Ductus auch bei offener Wasserleitung der Schnecke erfolgen. Auch eine vermehrte Absonderung der Endolymphe durch die krankhaft veränderte Stria könnte in Betracht kommen. Siebenmann spricht in dem von ihm beobachteten ähnlichen Falle von Faltenbildung des Epithels und erklärt dies durch die Annahme einer vergrößerten Anlage des Hörbläschens, das in dem sich später bildenden knöchernen Gehäuse nicht Platz hat, wodurch es zu einer Faltenbildung der einzelnen Wände des Ductus kommt. Auch dabei bleibt unaufgeklärt, wodurch diese größere Anlage des Hörbläschens erfolgt, warum sie nur auf einen Teil desselben beschränkt bleibt, und daß die vergrößerte Anlage ohne Wirkung auf die bindegewebige und knöcherne Umhüllung

Digitized by Google

Digitized by Google

Fig. 1. Vergr. 1 : 70.

Fig. 2. Vergr. 1 : 70.

Digitized by Google

Fig. 3. Vergr. 1 : 70.

Fig. 4 Vergr. 1 : 25.

Richard Hahn (H. Otto), Leipzig.

Digitized by Google

Digitized by Google

bleiben kann. Die Untersuchungen auf diesem Gebiete haben, wie schon oben erwähnt wurde, erst begonnen, und wird erst die Zukunft uns eine bessere Einsicht bringen.

Bei der Erklärung der Veränderungen im Labyrinth des beschriebenen Falles dürfen wir auch die Veränderungen im Mittelohr nicht unbeachtet lassen, insbesondere die eines Teils der Steigbügelbasen und an der vorderen Wand der ovalen Fensternischen. Es ist nicht unwahrscheinlich, daß diese auf beiden Seiten ziemlich gleichmäßig entwickelten Hyperostosen und Exostosen gleichfalls schon im embryonalen Leben vielleicht aus gleicher Ursache wie diese entstanden sind. Die Hyperostose des ganzen Schläfenbeins ist in gleicher Weise, wie die Hyperostose der übrigen Schädelknochen eine Folge der rhachitischen Veränderungen des ganzen Skeletts, die bei der Sektion vorgefunden wurden.

Erklärung der Bilder auf Tafel III und IV.

1. Schnitt durch die basale Windung der linken Schnecke. Eigentümlich zylindrische Form der Stria vascularis.

2. Schnitt durch dieselbe Schnecke etwas weiter vorn und oben. Die Reißnersche Membran, die zum Teil mit der Oberfläche der Stria verwachsen ist, ist am Präparat zerrissen und fehlt deshalb ein kleines Stück. Die Cortische Membran ist erhalten und schlägt sich auf das sehr niedrige Cortische Organ herüber. Die Stria mehr von dreiseitig prismatischer Form.

3. Schnitt durch die mittlere Windung desselben Ohrs. Der Ductus cochlearis durch Verlötung der Reißnerschen Membran mit der unteren und äußeren Wand nahezu ganz verlegt. Die Stria nicht entwickelt und auch das Cortische Organ sehr niedrig.

4. Hyperostose des Knochens des vorderen unteren Teils der Steigbügelbasis und des angrenzenden Teils der Nische des ovalen Fensters.

Digitized by Google

XIX.

Mitteilung aus der Ordination für Nasen-, Kehlkopf- und Ohrenkranke des „Elisabeth-Spitals“ im Komitate Borsód.

Ein Fall von Nasensteinbildung und infolge derselben entstandene eitrige Mittelohrentzündung.

Von

Dr. Heinrich Halász, Ordinarius des allgemeinen Krankenhauses in Miskolcz.

In diesem Jahre hatte ich Gelegenheit, bereits den zweiten Fall von Nasensteinbildung zu beobachten. Über den ersten habe ich unter dem Titel: „Ein Fall von spontaner Nasensteinbildung“ Bericht erstattet. Dem Fachmanne bietet die Schilderung eines Falles von Rhinolithen nicht immer etwas besonders Bemerkenswertes, der praktische Arzt jedoch kann sich unter den vielseitigen, von dem Nasensteine ausgelösten Erscheinungen kaum zurecht finden, um das richtige Heilverfahren einzuleiten. Besonders in solchen Fällen, wenn bei der Untersuchung der Nase dort alles andere sichtbar ist, nur kein Nasenstein; durch Schilderung dazu geeigneter Krankheitsgeschichten erhält aber der Arzt solche Eindrücke, mit deren Hilfe er gegebenen Falles die richtige Diagnose leichter feststellen wird.

Die Mannigfaltigkeit der durch Nasensteine hervorgerufenen Symptome verhüllt oft das ursächliche Leiden. Kopfschmerzen, welche hauptsächlich auf die Stirngegend lokalisiert sind, und die in die Richtung des Gesichtes und des Auges ausstrahlenden reißenden Schmerzen imponieren oft als solche neuralgischen Ursprungs. Der aus der Nase entströmende üble Geruch und der eitrige Ausfluß lenkt den Gedanken auf eine eitrige Erkrankung irgend einer Nebenhöhle. Der Grund des Tränenflusses kann auch selten auf gestörtes Akkommodationsvermögen oder auf Verengung des Nasentränenganges geführt werden. Bei dem

Digitized by Google

Bestehen derartiger Symptome wird es angezeigt sein, daß der praktische Arzt auch an Anwesenheit eines Nasensteines denkt, auch die Nasenuntersuchung vornimmt, oder diese von einem Fachmanne bewerkstelligen läßt.

In meiner Spitalsordination meldete sich H. J., ein 14jähriges Mädchen aus Miskolcz mit der Angabe, daß ihrer rechten Nasenhälfte schon seit längerer Zeit ein übler Geruch entströmt, welcher ihr selbst — besonders beim Essen — derartig ekelhaft ist, daß sie vor den Speisen zurückscheut. Außerdem hat sie seit einigen Monaten starken rechtsseitigen Tränenfluß und in der Stirngegend reißende Schmerzen. Seit zwei Monaten trocknet ihr Rachen stark aus, sie hat einen schleimig-eitrigen Auswurf, und zeitweilig rinnt ihr rechtes Ohr, in welchem sie vor Beginn des Ausflusses einige Tage hindurch unausstehliche reißende Schmerzen fühlt. Gegen Kopfschmerzen hatte sie schon die verschiedensten Linderungsmittel versucht, gegen den Gestank aus der Nase konnten Ihr ihre Ärzte keine Arznei geben. Die schwach gebaute Kranke atmet mit offenem Munde, weil sie nach ihrer Behauptung, bei geschlossenem Munde den ihrer Nase entströmenden Geruch mehr fühlt. In der rechten Nasenhälfte ist die Schleimhaut injiciert, gelockert, die untere Nasenmuschel derartig vergrößert, daß sie sich auf die entsprechende Stelle der Nasenscheidewand dicht anlegt und dadurch auch den größten Teil des mittleren Nasenganges versperrt. In dem frei gebliebenen Teile des mittleren Nasenganges befindet sich mit Wattetampons abwischbares, geruchloses, eitriges Sekret. Aus der Nase ausströmender übler Geruch ist nicht wahrnehmbar. Die rückwärtige Rachenwand ist ausgetrocknet, mit schmutzigroter Schleimhaut bedeckt, als Folgezustand der Mundatmung. In der rechten Hälfte des oberen Nasenrachenraumes und in der Gegend der rechten Tuba klebt eitrig-schleimiges Sekret. In dem rechten Ohre ist wenig dicker Eiter, das Trommelfell gerötet, ein Defekt desselben ist nicht bemerkbar. Adenoide Vegetationen sind keine im Nasenrachenraume. Die linke Seite der Nase weist normale Verhältnisse auf.

Nach Einlegung eines Adrenalintampons in die rechte Nasenhälfte schwillt die Schleimhaut über der übergroßen unteren Muschel nach wenigen Minuten etwas ab, wodurch in dem mittleren Nasengange ein schmutziggelbes, mittelnußgroßes, bei der Berührung steinhartes Gebilde mit rauher Oberfläche bemerkbar wird, welches mit der Spitze der Sonde etwas aus seinem Platze bewegt werden kann. Nach Cocain-Adrenalinanästhesie versuchte ich mit einer geeigneten Zange, bald mit einer um den harten Gegenstand herumgeführten kalten Schlinge diesen aus dem Nasengange zu entfernen, doch gelang dies nicht wegen seiner größeren Dimension und wegen der durch die starke untere Muschel entstandenen Verengung der Nasenspalte. Ich versuchte daher durch Einführung der mit Watte umwickelten Nasensonde den Fremdkörper in die Choanen zurückzuschieben, damit er durch den Nasenrachenraum und Mund entfernt werde, doch klemmte er sich dabei so stark zwischen die mittlere Muschel und das Septum ein, daß er wegen den starken Schmerzen nicht einmal mehr auf seinen ursprünglichen Fundort zurückgebracht werden konnte. Es blieb daher nichts anderes zu tun übrig, als zwei Drittel des Knochengerüstes der unteren Nasenmuschel zu resecieren, und nach reichlicher Anwendung von Adrenalin-Cocainlösung ließ die abgeschwollene und vollkommen unempfindlich gemachte Schleimhaut eine so weite Spalte frei, aus welcher der Fremdkörper mit einer Kornzange durch die vordere Nasenöffnung entfernt werden konnte.

Das entfernte Gebilde war ein unregelmäßig geformter, mit sehr scharfen Kanten versehener, 2 cm langer und 1½ cm breiter, Gestank verbreitender Nasenstein, dessen Centrum von einem Kirschenkern gebildet wurde, von dessen Hineingelangen in ihre Nase das sehr intelligente Mädchen nichts wußte. Die durch den Nasenstein ausgelösten Erscheinungen waren am folgenden Tage alle schon vollkommen verschwunden.

Digitized by Google

Bei dem Falle ist auch noch interessant, daß nach Entfernung des Nasensteines die seit zwei Monaten bestandene Entzündung und Eiterung aus dem Ohre aufhörte. Es erscheint unzweifelhaft, daß die Ohrerkrankung durch die in das Mittelohr durch die Choane und rechte Tube fortgeleitete Eiterung entstand, welche der Nasenstein in der hinteren Nasenhälfte angeregt hat, dies beweist auch jener bei der Krankenuntersuchung vorgefundene Befund, daß die Gegend der rechten Choane und Tube von eitrigem Sekrete bedeckt war. Nach Entfernung des Nasensteines hörte die Eiterproduktion in der Nase auf, und da durch die Tube nicht weiter infektiöses, entzündungerregendes Sekret in die Paukenhöhle gelangte, so fand der entzündliche Prozeß ein spontanes Ende. Eine Woche nach Entfernung des Nasensteines zeigte bloß noch das Fehlen des Lichtreflexes an dem Trommelfelle, daß dort eine Entzündung abgelaufen ist, das Gehör war jedoch tadellos.

Digitized by Google

XX.

Beiträge zur Lehre über die Ménière'sche Erkrankung und deren Behandlung mit dem galvanischen Strome.

Von

Dr. Martin Sugár in Budapest.

Auf dem Gebiete des Morbus Ménièrei herrscht noch immer eine heillose Verwirrung, die seit der jüngsten Arbeit des Nervenarztes, Privatdocenten Dr. Gustav Heermann in Kiel um kein Jota geringer wurde. Ich muß gleich vorwegnehmen, daß der Ohrenarzt an der einzig richtigen Anschauung festzuhalten hat, daß die Krankheit eine echte, idiopathische sei, und gegen die Anerkennung der Ménière'schen Symptome und der Pseudoménière'schen Erkrankung als echtes Ménière'sches Leiden protestieren muß.

Um eine Analogie aufzustellen, geht es uns hier, wie den Dermatologen mit der Raynaud'schen Krankheit. Die Coincidenz, oder zufällige Nacheinanderfolge der Raynaud'schen Symptome genügt noch lange nicht zur Diagnose der Raynaud'schen Erkrankung. Doch fast könnte das treffliche Wort Goethes gegen uns geltend gemacht werden: „Mit Worten läßt sich trefflich streiten, aus Worten ein System bereiten", wenn wir im Nachstehenden nicht in der Lage wären, die fast babelartige Verwirrung der Anschauungen zu illustrieren, um endlich eine Klärung des Krankheitsbildes zu ermöglichen.

Baginsky nimmt als Ursache der Ménière'schen Erkrankung nur ein cerebrales Leiden an, denn die vorhandene Taubheit, resp. Schwerhörigkeit spräche gegen die Läsion der Bogengänge. Wie sehr diese Anschauung die Kritik herausfordert, geht schon daraus hervor, daß der Sitz der Herde im häutigen Labyrinthe, Exsudat oder Blutung in der Schnecke, bezw. Bogengangsapparat, maßgebend ist dafür, ob sich die Anfälle bald mehr durch Gehörstörung, bald mehr durch Schwindelerschei-

Digitized by Google

nungen zu erkennen geben, wobei die Annahme eines cerebralen Leidens überflüssig erscheint.

Auch Steiner spricht von Affektionen des Gehirnes und seiner Häute.

Heermann spricht von quantitativen Unterschiedlichkeiten, weil bei den ersten Anfällen keine Hörstörungen bestehen können, während solche bei späteren Attacken vorhanden sind, und sieht im apoplectiformen und nicht apoplectiformen Auftreten der Krankheit auch nur quantitative Unterschiede, weil Übergänge vorkommen können. Der eben erwähnte Autor kommt zu dem beiläufigen Schlusse, daß der Ménièresche Symptomencomplex der äußere Ausdruck eines Reizes oder einer Schädigung sei, welche die centralen, oder peripheren nervösen Elemente des Gehörorganes an irgend einer Stelle getroffen hat. Die Natur des Reizes und den Ort, an dem er eingewirkt hat, vermögen wir häufig direkt zu ermitteln, manchmal aus sonstigen pathologischen Befunden zu erschließen. Die Symptome hängen nicht nur ab von der Größe des Reizes, resp. der Schädigung, sondern vor allem von der körperlichen und geistigen Widerstandsfähigkeit des befallenen Individuums, die großen, selbst momentanen Schwankungen unterworfen sein kann. Funktionsstörungen des Gehörorganes gehören nicht zum notwendigen Bilde der Erkrankung.

Dieser wortreiche Schluß basiert auf der antiquierten Bearbeitung unseres Themas seitens des Wiener Nervenarztes Docenten Frankl-Hochwart, der die Ménièresche Erkrankung auf vier Fälle zurückführt: 1. Bei intaktem Ohre, a) apoplectiform (durch Labyrinthblutung), b) nach einem Trauma. 2. Im Anschlusse an ein akutes oder chronisches Leiden (Ohrenleiden). Hierher zählt er die bei Tabes und Hirnerkrankungen wahrnehmbaren Ménièreschen Symptome. 3. Nach äußeren Einflüssen. 4. Pseudo-Ménière bei funktionellen Neurosen, Hysterie, Hemikranie und bei Epilepsie.

Diese Einteilung ist aber vollkommen verfehlt, da Ménièresche Symptome, eventuell einzeln auftretend, noch keine Ménièresche Krankheit beweisen.

Zunächst muß ich auch hervorheben, daß das Gehör oft nur scheinbar intakt ist, denn wie Urbantschitsch sehr richtig in seiner allgemeinen Symptomatologie im Schwartze'schen großen Handbuche hervorhebt, ist die unter dem Bilde der Ménièreschen Symptome auftretende Taubheit oft nur eine partielle, auf

Digitized by Google

bestimmte Töne oder eine Tonskala beschränkte, wovon wir uns nunmehr durch Prüfung mit der Bezoldschen Tonreihe leicht überzeugen können.

Das Heranziehen der Hirnaffektionen als causales Moment führte insbesondere zu großen Verwirrungen. Freilich ist die Diagnose in diesen Fällen, selbst bei Herdsymptomen von Tumoren, schwierig, doch seit Nothnagel wissen wir, daß die einseitige contralaterale Gehörstörung speciell für Ponstumoren charakteristisch ist, doppelseitige cerebellare Taubheit mit Schwindel und typischer cerebellarer Ataxie dagegen die Tumoren des Kleinhirnes (Wurmes) kennzeichnet. Hier hätten wir ein differentialdiagnostisches Moment in dem Umstande, daß die typische cerebellare Ataxie grundverschieden ist vom Ohrschwindel und mit Hinterhauptschmerzen einhergeht, ferner die Motilität der oberen Extremitäten intakt läßt, während bei der Labyrinthaffektion Ménièrescher Form nach Guye die Handschrift des Kranken infolge spastischer Muskulaturzuckungen merklich verändert sein kann (Moos' Allgemeine Ätiologie in Schwartzes Handbuch).

Unbekannt dürfte es sein, daß diese feine Beobachtung nunmehr durch die grundlegenden, schönen experimentellen Ergebnisses unseres Pathologen Andreas Högyes über die Funktion des Labyrinthes vollkommen verständlich erscheint. Högyes fand nämlich, daß vom Labyrinth des Kaninchen Reflexe nicht nur zu den Muskeln des Auges, sondern auch zur Muskulatur der Vorderbeine ausgehen, und sind seine experimentellen Resultate zum Verständnis der Ménièreschen Erkrankung von großer Dignität.

Auch Oppenheim nimmt fälschlich zwei Unterabteilungen an, die eine, bei der die Trias (Ohrensausen, Erbrechen, Schwindel) bei vorher ohrgesunden Patienten, die andere auf Basis von Ohrenkrankheiten entsteht, und spricht außerdem von Pseudo-Ménière. Er kommt zu dem Schlusse, daß bei bestehender Hyperästhesie des Labyrinthes in denjenigen Apparaten eine Funktionsstörung eintritt, welche zur Erhaltung des stabilen Gleichgewichtes in der Endolymphe und damit zur Abschwächung der Schallwellen bestimmt sind; die ungewöhnlich starke Erregung der Nervenendigungen führt dann Schwindel, Ohrensausen und Gehörstörungen herbei.

Wir müssen, wie erwähnt, daran festhalten, daß die Ménièreschen Symptome, namentlich wenn nur einzeln vorhan-

Digitized by Google

den, ihrem Wesen nach lieber einzeln als Ohrensausen, Schwindel, Erbrechen, Schwerhörigkeit bezeichnet werden, ferner daß die Pseudo-Ménièreschen Erscheinungen bei Hirnkrankheiten und funktionellen Neurosen ausgeschaltet werden und wir nur dann von Ménière'scher Erkrankung sprechen, wenn ohne bekannte Ursache das bekannte Krankheitsbild anfallsweise apoplectiform, oder nicht apoplectiform auftritt und der Symptomencomplex vollkommen ausgebildet besteht. In den meisten Fällen wird das idiopathische Krankheitsbild von einer Erkrankung des Mittelohres und des Labyrinthes ausgelöst. In diesen Fällen deckt sich das Krankheitsbild mit dem Befund und den Erscheinungen bei Otitis interna, die ebenfalls langsam, oder apoplectiform auftreten kann, und bei der der Augenbefund der Papillen es wahrscheinlich macht, daß im Labyrinthe eine schwere Hämorrhagie oder plötzliche Thrombose infolge specifischer Endarteriitis stattgehabt hat. Von ohrgesunden Individuen können wir aber selbst dann nicht sprechen, wenn wir einen vollkommen negativen Trommelfellbefund finden, da schon die hochgradige Schwerhörigkeit, resp. der charakteristische Ausfall bestimmter Töne, allein für eine Erkrankung des schallpercipierenden Apparates spricht, und bekanntlich selbst die typische Otosklerose mit normalem Ohrbefunde einhergehen kann.

Gradenigo führte die typischen Schwindelanfälle auf Diffusion der katarrhalischen Erkrankung auf die Ampullen der halbkreisförmigen Kanäle zurück. Tatsächlich wissen wir seit Bonnafont, daß die Reizung der Ampullen der halbkreisförmigen Kanäle falsche Ménière'sche Schwindelanfälle auslöst. In bequemer Weise können wir aber im Sinne der anatomischen Befunde Siebenmanns bei Otosklerose, das Krankheitsbild erklären. Die Druck- und Dichtigkeitsverhältnisse, resp. die Veränderungen derselben, welchen die Labyrinthflüssigkeit unterworfen ist, und zwar unter dem Einflusse der bis an das Endost herantretenden spongiösen Räume, bewirken, daß Durchbrüche jener zarten Membran erfolgen, welche in einzelnen Fällen anstatt der Knochenkapsel die Perilymphe des Labyrinthes von den Lymphräumen der neugebildeten Spongiosa trennt. Diese mit plötzlichen intralabyrinthären Druck- und Lageveränderungen einhergehenden Durchbrüche erklären das Ménière'sche Krankheitsbild, sowohl in seiner milden, als schweren Form.

Auf diese sehr plausible Erklärung werden wir noch zurück-

Digitized by Google

kommen, da mit derselben der Erfolg der elektrischen Behandlung der Ménièreschen Erkrankung bequem zu deuten ist. — Aus den experimentellen Forschungen von Högyes ist uns ferner bekannt, daß die Härchen in den Ampullen der halbkreisförmigen Kanäle die centripetalen Endapparate eines die Körperbewegungen regulierenden Centrums sind, die centrifugalen dagegen die Endapparate der das Auge bewegenden Nerven mit den Augenmuskeln bilden. So konnte Högyes durch künstliche Undulation der Perilymphe des Labyrinthes, oder durch Elektrisierung, manchmal auch durch mechanisches Beklopfen der Canali semicirculares, kompensatorische Augenbewegungen und bilaterale Oscillationen des Augapfels auslösen. Es wird daher verständlich, daß jede Alteration der Perilymphe, auch die durch Elektrisierung, die gestörten Niveauverhältnisse der Perilymphe herzustellen vermag und die dadurch bedingten Gleichgewichtsstörungen aufzuheben imstande ist. Ebenso können wir auch das Sausen erklären, während das Erbrechen auch auf die Kommunikation zwischen Liquor cerebrospinalis und Endolymphe zu beziehen ist, denn, wie bekannt, ist der Aquaeductus cochleae ein perilymphatischer Canal, der eine Verbindung mit dem Arachnoidealraum vermittelt.

Hierher gehört die interessante Beobachtung Rohrers, der bei einem Patienten nach traumatischer Einwirkung eines hochgespannten elektrischen Stromes, die Ausbildung des Ménièreschen Krankheitsbildes sah.

Und damit hätte ich den zweiten Teil meiner Arbeit, die elektrische, speciell galvanische Behandlung des Morbus Ménière genügend eingeleitet.

Es ist ein unbestreitbares Verdienst des hiesigen Neurologen, Docenten Julius Donath, in der neuesten Zeit mit besonderem Nachdruck darauf hingewiesen zu haben, daß die Galvanisation auf die typische Ménièresche Erkrankung heilend einzuwirken vermag. Einen außerordentlich beweisenden bilateralen Fall in dieser Richtung, dessen ohrenärztlichen Befund ich als Otosklerose erhob, und den ich somit gemeinschaftlich mit ihm zu beobachten Gelegenheit hatte, stellte er in der Sitzung des königl. Ärztevereins am 19. Oktober 1901 vor.

Donath applicierte die Kathode von 72 ccm Durchmesser am Nacken, die scheibenförmige Anode von 5 ccm Durchmesser auf den einen Tragus, dann auf den anderen, die Behandlungs-

Digitized by Google

dauer betrug 5 Minuten, im ganzen 11 Sitzungen mit einer Stromstärke von 2—5 Milli-Ampère.

Nach ihm publicierte sein Schüler Gescheid ähnliche Resultate in 2 Fällen, und seine Erfolge fanden volle Bestätigung neuestens durch Bloch an Přibrams interner Klinik in Prag und durch den Docenten Veraguth in Zürich.

Bloch wandte die Galvanisation in 4 Fällen quer durch den Schädel an, 1—2 M.-A., 4—5 Minuten Dauer, täglich oder jeden dritten Tag, mit allmählichem Ein- und Ausschleichen des Stromes, ohne den erreichten eklatanten Erfolg erklären zu können; Veraguth in 2 Fällen mit 1—2 Milli-Ampère Stromstärke.

Seit dieser Zeit habe ich Gelegenheit gehabt, mich in zwei Fällen von typischem Ménière von dem bestimmten Erfolge der galvanischen Behandlung zu überzeugen.

Da aber die Mitteilungen Donaths großen Anfechtungen, insbesondere seitens des hiesigen Nervenarztes, Docenten Arthur von Sarbó ausgesetzt waren, der rundweg erklärte, er könne sich die Wirkung des galvanischen Stromes im Sinne einer Besserung oder Heilung nicht einmal vorstellen, weil wir es ja mit einem sich auf viele Jahre erstreckenden Leiden zu tun haben, das mit spontanen Remissionen und Exacerbationen einhergeht, nahm ich Anlaß, mich in dieses Thema zu vertiefen.

Bevor ich auf die wissenschaftliche Erklärung der günstigen Wirkung des galvanischen Stromes bei Morbus Ménière eingehe, muß ich der historischen Wahrheit gemäß konstatieren, daß, allerdings vereinzelt, auch andere Autoren bereits vor Donath, die Elektricität zu diesem Zwecke empfohlen haben.

Ebstein wandte bereits im Jahre 1896 in gleicher Absicht den galvanischen Strom an, hierauf Frankl-Hochwart, trotz seiner Skepsis, im Jahre 1898 in bilateralen Fällen, und zwar je eine Knopfelektrode an den Warzenfortsatz mit vorsichtigem Ein- und Ausschleichen und Vermeidung stärkerer Ströme, nie mehr als 0,8—1,5 M.-A., in der Dauer von 2—3 Minuten, später 5 bis 7 Minuten, anfangs täglich, später dreimal in der Woche, ja selbst von der Franklinschen Kopfdusche sah er Erfolg, und daß selbst Politzer bei der neurotischen Form der Ménièreschen Erkrankung die Galvanisation des Halssympathicus empfahl.

Bekanntlich soll nach Woakes bei Affektion des Ganglion cervicale inf. sympath. durch Einfluß auf die Art. vertebralis und so auf die Labyrinthgefäße und andererseits durch die Verbin-

Digitized by Google

dung des Ganglion mit den Vagusästen, der ganze Symptomencomplex des Morbus Ménièrei entstehen.

Ebenso lobt Moll den galvanischen Strom und hatte Ladreit de Lacharrière in zwei Fällen auffallenden Erfolg, den er mit der vasomotorischen Wirkung des galvanischen Stromes erklärt. Libotte, Schatzki wandten wie Benedict, Arthuis, Vigouroux, die Franklinisation mit Erfolg an, während Skulski, nach Donaths Mitteilung, die Faradisation empfahl und Heermann hervorhebt, daß er den einen Fall faradisch, den anderen galvanisch behandelte, stets mit Erfolg, was angeblich noch am meisten für die Indifferenz der elektrischen Behandlung spräche. Bürkner sagt dagegen direkt aus, daß vor der Anwendung der Elektrizität zu warnen ist, denn der Reiz des Acusticus sei selbst bei vorsichtigem Gebrauch ein sehr erheblicher. Ähnlich äußert sich Gradenigo.

Wir sehen daher, daß der Widerstreit der Meinungen ein sehr schroffer ist, sodaß es sich verlohnt, Licht in diese Verwirrung der Anschauungen zu bringen.

Es geht uns hier, wie in der Elektrotherapie überhaupt, von der Stinzing wörtlich sagt: „Ob von der Elektrotherapie $^2/_5$, wie Eulenburg annimmt, oder nach Moebius $^1/_5$ der Psychotherapie angehört, darüber zu streiten, wäre müßig, aber selbst wenn nur der fünfte Teil als psychische Wirkung zu Recht bestände, so würde es sich schon um dieses kleineren Bruchteiles lohnen, die Elektrotherapie auszuüben."

Unzweifelhaft hat nach Stinzing der galvanische Strom elektrolytische und elektromotorische Wirkungen. Daß der auf den N. ischiadicus des Hundes continuierlich einwirkende galvanische Strom eine Gefäßdilation ohne vorherige Constriktion hervorruft, womit die erregende Wirkung des galvanischen Stromes erwiesen ist, unterliegt seit den Experimenten des Physiologen Grützner keinem Zweifel.

Richtig bemerkt Stinzing, daß was in Bezug auf die Hautgefäße erwiesen ist, ohne Bedenken auch auf die Gefäße anderer Organe übertragen werden kann, ja selbst reflektorisch entsteht durch Elektrizität Gefäßverengerung und Erweiterung.

So haben Nothnagel Verengerung der Piagefäße des Gehirns und Rückenmarkes nach Reizung der Haut, oder der peripheren Nerven beobachtet.

Überdies wissen wir nach Brenners grundlegenden Forschungen, daß speziell der galvanische Strom deutlich den Hör-

Digitized by Google

nerv zu beeinflussen im stande ist, was dadurch zum Ausdruck kommt, daß als erste Reaktion bei Kathodenschließung, dann bei Anodenöffnung eine Klangsensation eintritt. Die Verhältnisse sind daher am Gehörnerven günstiger und augenfälliger, als an jedem anderen Nerven des Körpers.

Seitdem Urbantschitsch die elektrokatalytische Behandlung des Ohres empfahl, ist diese Frage in ein noch schärferes Licht gerückt. Auch er hebt die vasomotorische, trophische, elektrolytische, kataphoretische Wirkung des galvanischen Stromes hervor. Die auf die Kapillaren sich erstreckende Gefäßdilatation kann Stunden hindurch anhalten und in Folge des vermehrten Zuflusses von Blut und Lymphflüssigkeit eine Änderung der Ernährungstätigkeit und des Stoffumsatzes in den Geweben herbeiführen. Die Endosmose äußert sich durch den Flüssigkeitsstrom von der Anode zur Kathode, in welcher Richtung auch eine Bewegung einzelner im Gewebe befindlicher Partikelchen, darunter auch fester Ablagerungsstoffe, stattfindet. Die elektrische Osmose vermag nach Foveau de Courmelles Kohlenteilchen durch poröse Scheidewände zu führen, Quecksilber kann vom positiven zum negativen Pole aufsteigend fortgeschafft werden, Lithionsalze und Oxalsäure dringen mittelst des elektrischen Stromes aus einer Pergamenthülle nach außen.

Betreffs der chemischen Wirkung galvanischer Ströme sind eine vermehrte Kohlensäurebildung, gesteigerte Sauerstoffaufnahme, Bildung von Paramilchsäure (Du Bois), Zunahme der alkoholischen Extraktivstoffe (Helmholtz) und des Wasserreichtums im Muskel anzuführen. Auch Wechselströme können angesäuertes Wasser zersetzen.

Bei der elektrolytischen Zersetzung der Gewebsflüssigkeit wird an der Anode (+) Sauerstoff, Chlor usw., an der Kathode Hydrogen, Kali, Natrium etc. abgeschieden. Diese frei werdenden Stoffe entfalten besonders an der positiven Elektrode eine stark ätzende Wirkung, wodurch hartes retraktiles Narbengewebe entsteht, während an der Kathode sich weiches Narbengewebe entwickelt und hartes Bindegewebe durch die zerstörende Wirkung von Zellen erweicht wird (Brenner), Arsonval und Chorin haben ferner die bactericide Wirkung des galvanischen Stromes für einzelne Bacillen, insbesondere für den Bacillus pyocyaneus nachgewiesen, und es gelang Guarini in Brüssel, neuestens mittels des galvanischen Stromes eine vollkommene Milchsterilisierung zu erzielen. — Der galvanische Strom

Digitized by Google

fand schon längst in der Ohrenheilkunde die verschiedenste Anwendung. So zitiert Urbantschitsch die Autoren Brenner und Hagen, die durch Anwendung desselben Aufhellung von Trommelfelltrübungen beobachten konnten. Gruber empfahl auf Grund der günstigen Erfahrungen von Gomperz an seiner Klinik die Elektrolyse zur Entfernung von Polypen und Granulationen, wenn dieselben für Schlinge, scharfen Löffel oder Ringmesser unzugänglich sind.

Ostmann wandte die Elektrolyse gegen bindegewebige Strikturen des äußeren Gehörganges an und zwar Ströme von 5 M.-A. durch 5 Minuten in Intervallen von 8—10 Tagen; Kenefick zur Beseitigung organischer Strikturen der Tube, was insbesondere von französischen Autoren bestätigt wurde. Aus der medizinischen Therapie weist Urbantschitsch auf die katalytischen Versuche zur Behandlung der Harnröhren-Strikturen hin. Ich selbst möchte auf die exquisit schmerzstillende Wirkung des negativen Poles bei Endogalvanisation des Magens aufmerksam machen, die Barri bei Cardiospasmus konstatierte und da die Patienten bei Anwendung der Endofaradisation sich schlechter fühlten, ist die Annahme einer suggestiven Wirkung ausgeschlossen. — Die Erfolge der galvanischen Behandlung übrigens gegen Ohrensausen hebt schon Erb in seiner Elektrotherapie hervor und selbst der oben citirte, skeptische Bürkner gesteht diese Wirkung unumwunden zu.

All diese von mir ergänzten günstigen Erfahrungen veranlaßten Urbantschitsch, den galvanischen Strom bei chronischem Paukenkatarrh und abgelaufener eitriger Mittelohrentzündung anzuwenden. Bei Stapesankylose führte er schraubenförmige Rheophorenstifte, mit feuchter Watte umwickelt, in den Gehörgang bis an das Trommelfell, bei bilateraler Erkrankung kommt der Kathodenstift ins Ohr und die andere breite Plattenelektrode bringt er mit der Hand der anderen Körperseite in Berührung. Um ein Herausgleiten des Stiftes aus dem Gehörgange zu verhüten, legt er unterhalb des Stiftes trockene Watte, wodurch der aus dem Gehörgange herausragende isolierte Teil des Stiftes nach aufwärts zu liegen kommt, somit höher liegt, als das im Gehörgange befindliche Stiftende. Zur Verhütung von Druck und Zug auf den im Ohre befindlichen Stift wendet er dünne, biegsame Leitungsschnüre an. Bei Einlagerung der Elektrode beträgt der Strom nur 0,1—0,2 M.-A., beim Gefühl von Brennen Herabgehen mit der Stromstärke, Vermeidung von

Digitized by Google

raschen Stromesschwankungen wegen Schwindel und subjektiven Gehörstörungen, deshalb langsames Ein- und Ausschleichen des Stromes mittelst automatisch wirkender Rheostaten mit einer Stromdauer von 5—10 Minuten, bei täglicher, oder dreimal wöchentlicher Anwendung.

Diese Art der Applikation war in einem meiner zwei Fälle ganz besonders geeignet zur Behandlung der Ménièreschen Erkrankung, die sich bei dem an Otosklerose leidenden Patienten in besonders hartnäckiger Form zeigte, während ich den zweiten Fall nach Donath's Vorschrift mit bereits ein Jahr dauerndem Erfolge behandelte.

Es wären aber auch Versuche mit den vom ehemaligen Greifswalder Dozenten der Physiologie und derzeitigen Ohrenarzte Eduard Richter angegebenen Elektrodenpaaren anzustellen, die in unserer Literatur niedergelegt, besonders einfach erscheinen und die unmittelbare lokale Applikation des galvanischen Stromes ermöglichen. Richter konstruirte einen dünnen biegsamen Leitungsdraht mit knopfförmigem Ende, der bis zum letzteren isoliert ist, eine Krümmung zeigt wie ein Ohrkatheter und in das Ostium pharyngeum tubae eingeführt wird. Die zweite Elektrode besteht aus einem massiven oder hohlen, kegelförmigen, nach Art des schräglinigen Ohrtrichters geformten Metallkörper, welcher mit seiner konischen Zuspitzung in den äußeren Gehörgang vorgeschoben wird und eine einfache Klemmzuführung macht diesen Metallkörper zur Elektrode.

Doch was für Methode wir immer benutzen, kann auf Grund des Angeführten kein Zweifel bestehen, daß die Anwendung der galvanischen Elektrizität gegen Ménièresche Krankheit eines Versuches wert ist und mit den nötigen Kautelen ausgeführt, niemals zur Verschlimmerung des Leidens führen kann. Die galvanische Behandlung wirkt wahrscheinlich dadurch, daß in den Lymphräumen der neugebildeten Spongiosa (und des Labyrinthes) die Druck- und Lageverhältnisse sich ändern, wodurch plötzliche intralabyrinthäre Durchbrüche in die Perilymphe des Labyrinthes verhindert werden, eventuell aber auch durch Resorption resp. Erweichung harter Bindegewebsmassen. Es genügt, in dieser Richtung auf die Experimente Högyes' hinzuweisen, der durch Elektrisierung Alteration der Perilymphe fand, ferner auf Rohrers erwähnten Fall der Entstehung von Ménièrescher Erkrankung nach Einwirkung eines hochgespannten elektrischen Stromes. Sicherlich macht sich auch

Digitized by Google

die kataphoretische, vasomotorische, trophische, elektrolytische, chemische Wirkung des galvanischen Stromes durch Änderung der Ernährungstätigkeit und des Stoffumsatzes im Labyrinthe geltend. Der Erfolg Lucaes durch Anwendung der Drucksonde in einem Falle von Ménière, durch die von ihm supponierte Entstehung einer Pendelbewegung auf die Contenta des Labyrinthes, Gradenigos Erfolg in einem Falle von Ménièreschen Symptomen bei adhaerenter Narbe durch völlige Entfernung des Trommelfelles nebst Hammer und Amboß, um den Druck des Steigbügels auf das Labyrinth aufzuheben, sind weitere Stützen meiner Auffassung.

Freilich ist die Ménièresche Erkrankung ein wohl hartnäckiges, doch nicht tödliches Leiden, so daß wir uns mit diesen Erklärungen zufrieden geben müssen, solange wir nicht über Autopsien klinisch genau beobachteter Fälle verfügen.

Die verschiedenen Mißerfolge mit der galvanischen Behandlung sind nebst der geschilderten Unsicherheit der Diagnose des Morbus Ménièrei sicherlich auf die Außerachtlassung der notwendigen Vorsichtsmaßregeln zurückzuführen. Zu vermeiden sind somit rasche Stromschwankungen, der Strom darf nur langsam ein- und ausschleichen, bei Anwendung der Galvanisation nach Urbantschitsch und Richter soll der Strom bei Einlagerung der Elektrode nur $^1/_{10}$—$^1/_{20}$ Milli-Ampère betragen, während bei der cutanen Galvanisation nach Donath und seinem Schüler Gescheid, sowie den ihn befolgenden Autoren Block und Veraguth, die Kathode von ca. 72 ccm Durchmesser auf den Nacken, die scheibenförmige Anode von 5 ccm Durchmesser je 5 Minuten lang auf den einen, dann auf den anderen Tragus (in bilateralen Fällen) mit 1—5 M.-A. Stromstärke angewendet wird, später auch in unilateralen Fällen bei Abnahme der Hyperaesthesie beide, zweckmäßig in Kochsalzlösung getauchte Pole auf die Tragi angesetzt werden, sodaß der Strom quer durch den Kopf geleitet wird.

Halten wir diese Kautelen vor Augen, so wird uns die galvanische Behandlung keine Enttäuschung bringen, insbesondere wenn wir den Begriff der Ménièreschen Erkrankung in der oben entwickelten Weise klären und der heillosen Verwirrung Einhalt gebieten, daß wir bei Vorhandensein einzelner Ménièrescher Symptome von Ménièrescher Erkrankung sprechen.

Digitized by Google

Literatur.

Heermann, Gustav, Bresgen' Sammlung. Bd. V. Heft 3 u. 10—12. Bd. VII. Heft 1—2. — Baginsky, Berliner klin. Wochenschr. 1888. XXV. 45—46. — Steiner, Deutsche med. Wochenschr. 1889. XV. 47. — Frankl-Hochwart, Nothnagels Handbuch. 1898. — Urbantchitsch, Allgem. Symptomatologie in Schwartzes großem Handbuch für Ohrenheilk. — Moos, Allgemeine Ätiologie. Ibidem. — Gradenigo, Krankheiten des Labyrinthes und des Acusticus. Ebenda. — Högyesu. Marikowsky, Orvosi Hetilap. 1903. No. 15. — Oppenheim, Wiener klin. Rundschau. 1898. No. 40. — Denker, Otosklerose. Wiesbaden, Bergmann. 1904. — Rohrer, Journal of Laryng. No. 11. p. 615. — Donath, Wiener klin. Wochenschr. 1901. S. 1153. — Gescheid, Berliner klin. Wochenschr. 1902. S. 304. — Bloch, Prager med. Wochenschr. 1903. No. 20. — Veraguth, Münchner med. Wochenschr. 1904. 17. Mai. — Sarbó, Orvosi Hetilap 1901. S. 704. — Ebstein, Deutsches Archiv f. klin. Med. 1896. Bd. LVIII. — Politzer, Blau's Encyclopädie. 1900. S. 244. — Ladreit de Lacharrière, Archiv f. Ohrenheilk. XVIII. Bd. — Libotte, Journal Med. de Bruxelles. I. 1903. — Moll, Annales de malad. de l'oreille. 1900. 12. — Schatzki, Arch. f. Ohrenheilk. 1901. S. 137. — Benedict, Artuis, Vigouroux, cit. bei Donath. — Skulski, Petersburger med. Archiv. 1903. S. 294. — Bürkner, Penzoldt-Stinzing spez. Therapie. Bd. V. S. 1015. — Stinzing, Ebenda. S. 245. — Grützner, Pflüger's Archiv. XVII. Bd. 238 S. — Urbantschitsch, Monatsschrift f. Ohrenheilk. 1902. Nr. 11. S. 26 und Lehrbuch 1901. S. 172. — Erb, Elektrotherapie. 1886. — Foveau de Courmelles, L'Electricité curative. Paris 1895. — Gruber, Wiener med. Blätter. 1889. XII. 8. S. 117. — Borri, Berliner klin. Wochenschr. 1904. Nr. 26. — Ostmann, Blaus Encyclopädie. 1900. S. 93. — Kenefik, Zeitschr. f. Ohrenkrankh. LX. S. 359. — Guarini, Wiener klin. therap. Wochenschr. 1904. Nr. 36. S. 932. — Richter, Eduard, Monatsschrift f. Ohrenkrankh. 1900. S. 454. — Lucae, Berliner Wochenschr. 1904. Nr. 16. — Gradenigo, Rivista di clin. med. 1901. No. 16.

Digitized by Google

XXI.

Zur Frage über die Mittelohrdiphtherie.

Von

Dr. med. **Leon Lewin**, Ohrenarzt in St. Petersburg.

Nachstehende Auseinandersetzungen sind veranlaßt durch den jüngst erschienenen Aufsatz Kobraks (1)*): „Über Mittelohrdiphtherie ohne Membranbildung", dessen Ausführungen meines Erachtens, in Anbetracht der Wichtigkeit der Frage, nicht ohne Widerlegung bleiben können.

In 2 Fällen von Mittelohrentzündung, von denen die eine im Verlaufe von mit Scharlach komplicierter Diphtherie, die andere scheinbar primär entstanden ist, fand Kobrak im Ohrsekret bei sonst ganz gewöhnlichem Bilde, echte, bakteriologisch aufs genaueste nachgewiesene Diphtheriebacillen. Dieser an und für sich sonst nichts Ungewöhnliches darbietende, von anderen Autoren auch schon vielfach beobachtete Befund gibt Kobrak zu den weitgehendsten Schlußfolgerungen Anlaß. Kobrak verlangt nämlich, daß derartige Fälle, die er mit dem Namen „Mittelohrdiphtherie ohne Membranbildung" belegt, „unter den echten Ohrdiphtherien eingereiht werden", und stellt die Behauptung auf, daß zur Feststellung der diphtheritischen Natur einer Mittelohrentzündung in allererster Linie der positive bakteriologische Befund den Ausschlag gäbe, daß dagegen „die Häutebildung oder mindestens die Entleerung von Pseudomembranen aus der Pauke für die Diphtherie der Mittelohrschleimhaut durchaus kein notwendiges Postulat sei". Würde man danach bei der Beurteilung einer Mittelohrdiphtherie an diesem Postulat festhalten, so müßte sich bei der relativ großen Seltenheit des Befundes der typischen Pseudomembranen in der Pauke „die Häufigkeit der Mittelohr-

*) Die eingeklammerten Ziffern beziehen sich auf das Literaturverzeichnis am Schlusse dieser Arbeit.

Digitized by Google

diphtherie weit geringer darstellen, als den tatsächlichen Verhältnissen entspricht".

Diese letztere Schlußfolgerung über die tatsächliche Häufigkeit der Mittelohrdiphtherie, die mit den von mir (2) und anderen Autoren (Tröltsch [3], Gruber [4], Schwartze [5], Harke [6], Lommel [7]) diesbezüglich gemachten Erfahrungen in vollem Widerspruche steht, setzt natürlich die Richtigkeit der oben angeführten Kobrakschen Deutung des diphtheritischen Prozesses ohne Membranbildung voraus. Wenn man freilich eine jede Ohreiterung, in der virulente Diphtheriebacillen nachzuweisen sind, ohne weiteres als „echte" Diphtherie auffassen würde, so würde sich die Zahl der echten Mittelohrdiphtherien noch vielleicht viel größer herausstellen, als Kobrak selbst, wahrscheinlich nach den in der Literatur vorliegenden Berichten über derartige Befunde vermutet. Denn in diesen Angaben handelt es sich meistens um zufällig herausgegriffene Fälle, nicht aber um systematische Untersuchungen, bei welchen sich bestimmt eine viel größere Zahl positiver bakteriologischer Befunde herausstellen würde, und ist es in dieser Beziehung zu bedauern, daß auch Kobrak nicht angibt, ob er seine zwei positiven Befunde unter einer größeren Reihe von negativen Fällen herausbekommen hat, oder war es nur der einzige negative Fall, den er beifügt.

Meines Erachtens aber ist eine derartige Deutung des diphtheritischen Prozesses, wie es Kobrak will, zum mindesten willkürlich und daher auch die in Rede stehende Schlußfolgerung unhaltbar.

Vor allem aber sind auch die Fälle Kobraks, insbesondere der erste, durchaus nicht einwandsfrei und ebensowenig geeignet, die auf denselben gebauten Ausführungen zu rechtfertigen.

Wie aus der mitgeteilten Krankengeschichte im ersten Falle zu ersehen ist, stellte sich bei dem am 17. Oktober 1903 mit Diphtherie aufgenommenen Kinde schon am 20. Oktober Scharlachverdacht ein, der sich am 23. vollauf bestätigte. Erst am 26. abends, also 6 Tage nach dem Auftreten des Scharlachs, trat Ohreiterung ein. Meiner Ansicht nach kann es bei der Wahl des ätiologischen Faktors in diesem Falle zwischen der — wie Kobrak selbst bemerkt — „bereits überstandenen Diphtherie" und der vor 6 Tagen aufgetretenen Scarlatina nicht einmal einer ernsten Überlegung bedürfen. Schon die vielsagende Tatsache

Digitized by Google

des so prompt eingetretenen spontanen Trommelfelldurchbruches spricht entschieden gegen eine Diphtherie-Otitis. Es wird gewiß kein Zufall gewesen sein, daß unter den 38 von mir (l. c.) durch längere Zeit beobachteten Fällen postdiphtheritischer Otitiden kein einziger zum spontanen Durchbruch kam, auch dort nicht, wo die Mittelohrentzündung längere Zeit bestand und wo man nach dem otoskopischen Bilde auf einen recht stürmischen Entzündungsvorgang schließen konnte. Diese Eigentümlichkeit der postdiphtheritischen Mittelohrentzündungen, die ich mehrfach betont habe, ist aber auch von anderen Autoren (so von Lommel (l. c.) in 24 Fällen) beobachtet und hervorgehoben worden. Demgegenüber steht nun die allbekannte, von sämtlichen Forschern mit seltener Einstimmigkeit gemachte Erfahrung über die bösartige, sichere und prompte Wirkung des Scharlachgiftes auf das Mittelohrgewebe.

Gerade um diesem Einwande aus dem Wege zu gehen, schloß ich in meinen Untersuchungen sämtliche Fälle, wo der mindeste Verdacht auf Mischinfektion bestand, gänzlich aus und wählte ausschließlich die Fälle von reiner genuiner Diphtherie.

Aber auch Kobrak selbst scheint sich dem Eindruck einer Scharlach-Otitis nicht ganz entziehen zu können. So sagt er bei der Besprechung dieses Falles: „Wir sehen demnach hier eine gewöhnliche akute Mittelohrentzündung, die sich nach der Beschaffenheit des Sekrets eher dem Typus der Scharlacheiterung nähert, als Wirkung der aus dem Rachen offenbar eingewanderten Diphtheriebacillen entstehen."

Der eben angeführte Einwand konnte natürlich auch Kobrak nicht entgehen, nur glaubte er ihm in genügender Weise mit der Bemerkung zu begegnen, daß die im Ohrsekret überwiegenden Bacillen sich ja doch zweifellos als echte virulente Diphtheriebacillen herausstellten. Es ist aber nicht einzusehen, warum sich nicht gerade zu den Kokken — den eigentlichen Urhebern der Eiterung — erst sekundär auch eine größere Menge echter Diphtheriebacillen aus dem Rachen zugesellen konnten? Daß sie noch vollvirulent waren, ändert an der Sache nichts. Im Gegenteil! Nach der von Kobrak selbst gelegentlich berührten, zuerst von Roux und Yersin (8) nachgewiesenen, von vielen anderen (Escherich, Jakob Bernheim, Funk u. a.) bestätigten Neigung der Diphtheriebacillen, selbst mit abgeschwächter Virulenz eine Virulenzsteigerung, bezw. -Anfachung durch gemeinsame Züchtung mit Streptokokken zu erfahren, wäre ja

Digitized by Google

dieses Vorkommnis ganz erklärlich. Die Diphtheriebacillen konnten demnach in geschwächter Virulenz ins entzündete Mittelohr eindringen und erst hier, auf diesem günstigen Nährboden, in Synbiosis mit den Streptokokken eine hohe Virulenz erlangen, ohne daß sie die aktive Rolle in der Entzündung gespielt zu haben brauchten.

Nach all dem Gesagten muß dieser Fall als für die Intentionen Kobraks durchaus nicht stichhaltig betrachtet werden.

Weniger anfechtbar, wenigstens im Sinne des kausalen Zusammenhanges der Ohraffektion mit dem bakteriologischen Befunde im Paracentesensekret, erscheint der zweite Fall Kobraks, wo es sich um eine primäre Infektion handelt. Hingegen kann dieser Fall für die oben erörterte Beweisführung der Häufigkeit der echten Mittelohrdiphtherien überhaupt nicht in Betracht kommen, da Kobrak selbst die außerordentliche Seltenheit primärer echter Mittelohrdiphtherie wohl kaum bestreiten wird.

Aber nun angenommen, daß es Kobrak tatsächlich gelungen sei, an einer größeren Reihe von Fällen den Nachweis des Zusammenhanges derartiger Mittelohrentzündungen mit dem Klebs-Löfflerschen Bacillus einwandsfrei zu liefern, so fragt es sich erst, können mit Recht derartige Ohraffektionen als „echte Ohrdiphtherie" bezeichnet werden. Dieses möchte ich entschieden verneinen.

Wenn wir von einer „Diphtherie" des Mittelohres sprechen, so denken wir selbstverständlich an einen lokalen entzündlichen Prozeß, an eine — nach präciserer Nomenklatur anderer Autoren (Baginsky) — „Diphtheritis" der Mittelohrschleimhaut. Eine „diphtheritische" Entzündung aber setzt voraus, außer dem Postulate, daß die Entzündung durch die Einwirkung des Löfflerschen Bacillus bedingt ist, auch vor allem gewisse, wohlbekannte anatomische Veränderungen, eine fibrinöse Exsudation nebst nekrobiotischen Vorgängen, als deren Endresultat eben die Pseudomembranen sich präsentieren. Man kann freilich von einer allgemeinen Diphtherie ohne Membranbildung in den Respirationswegen, von einer sogenannten „katarrhalischen Diphtherie" sprechen, aber dort bezieht sich die Bezeichnung „Diphtherie" nicht auf eine lokale Entzündung, sondern auf die allgemeine contagiöse Erkrankung, die gegebenenfalls ausnahmsweise ohne die sie gewöhnlich begleitende charakteristische, diphtheritische Entzündung im Rachen verläuft. Wenn aber von einem lokalen diphtheritischen Prozesse die Rede ist,

Digitized by Google

so kann es sich lediglich um die typische, nach ihrem anatomisch-histologischen Substrate vollauf gekennzeichnete Entzündung handeln, ohne welches Substrat sie eben keine diphtheritische mehr ist, ebenso wie es etwa keine croupöse oder tuberkulöse Entzündung ohne fibrinöses Exsudat, bezw. Tuberkeln gibt.

Die alleinige Anwesenheit von Diphtheriebacillen im entzündlichen Herde aber kann noch nicht dem Prozesse den diphtheritischen Charakter verleihen. Kobrak selbst betont ja die bekannte Tatsache von der dem Diphtheriebacillus innewohnenden rein pyogenen Wirkung, und die von ihm bei dieser Gelegenheit citierten Beispiele illustrieren eben am besten die Unhaltbarkeit seiner Auffassung. „Gewöhnliche, klinisch nicht im mindesten charakterisierten Anginen und Rhinitiden ohne Membranbildung" können eben nicht, bloß weil durch Diphtheriebacillen hervorgerufen, als diphtheritische Entzündung gelten, ebensowenig wie die durch Diphtheriebacillen verursachten Panaritien von Müller und Seitz (ebenda citiert), oder wie beispielsweise eine gewöhnliche, in jeder Beziehung harmlose Conjunctivitis, in deren Sekret Diphtheriestäbchen gefunden wurden. Vielmehr wird man in derartigen Fällen, auf Grund der Erfahrung von der mannigfaltigen Wirkung des Diphtheriebacillus — die allerdings durch ihr selteneres Vorkommen ein gewisses Interesse, das wir auch in diesem Sinne den Fällen Kobraks nicht absprechen wollen, verdient — annehmen, daß es sich um einen durch den Diphtheriebacillus — ausnahmsweise — bedingten gewöhnlichen katarrhalischen, bezw. eitrigen Prozeß handle. Und gerade für das Mittelohr, wo, wie erwähnt, der Befund von Diphtheriebacillen bei gewöhnlichen, insbesondere anderweitige Diphtherie begleitenden Otitiden von verschiedener Seite (vergl. die bei mir und Kobrak citierten Fälle von Villiams und Councillmann, Schweighofer, Green, Kossel, Kutscher und Podack) verzeichnet ist, scheint dieses Vorkommnis nicht einmal gar zu selten zu sein.

Es ist freilich unbestreitbar, daß auch die typischen, durch das Mikroskop festgestellten, anatomisch-pathologischen Veränderungen im Gewebe der Schleimhaut ohne sicher nachweisbare Diphtheriebacillen, wie wir es beispielsweise bei der sogenannten Scharlachdiphtheritis finden, noch nicht berechtigen, den Prozeß als echte Diphtherie anzusprechen. Für die Erkenntnis der Erkrankungsform müssen eben nebst dem Krankheitsverlaufe **beide** Postulate gleich ent-

Digitized by Google

scheidend bleiben: der typische fibrinöse Belag und der positive bakteriologische Befund*).

Nun könnte man vielleicht erwidern, daß es sich hier schließlich lediglich um eine Nomenklaturfrage oder eine persönliche Auffassung drehe, und daß es für die Sache gleichgültig sein könne, ob man solche in allen Beziehungen zwar gewöhnliche, aber durch den Diphtheriebacillus hervorgerufene Mittelohrentzündungen als wirklich diphtheritische oder nicht betrachte. Zu welcher Verwirrung aber eine derartige Differenzierung klinisch und pathologisch-anatomisch eine abgeschlossene einheitliche Gruppe bildender Entzündungsprozesse bloß auf ätiologisch-bakteriologischer Basis führen würde, liegt auf der Hand. Insbesondere aber ist es für die fragliche Krankheitsgruppe meinen Erfahrungen nach, von unverkennbarer klinischer Bedeutung — namentlich in Bezug der Prognose und des klinischen Verlaufes — daß die echte Mittelohrdiphtherie ein für allemal eine scharfe wissenschaftliche und praktische Abgrenzung finde.

Nach den Ergebnissen meiner Untersuchungen (l. c.) nämlich nimmt das Gehörorgan, namentlich bei kleinen Kindern, bei der genuinen Diphtherie in einem überraschend hohen Prozentsatze der Fälle (63,3 Proz.) an der Hauptkrankheit Anteil. Diese concomittierenden Ohraffektionen aber erwiesen sich fast durchweg sowohl bei den klinischen Beobachtungen, als auch bei den pathologisch-anatomischen Untersuchungen als vollständig gewöhnliche harmlose Otitiden, und habe ich auf Grund dieser Ergebnisse den Standpunkt vertreten, daß der den Diphtherie-Otitiden**) bisher nachgesagte böse Ruf durchaus unbegründet ist, und daß „die Diphtherie in der Reihe der Infektionskrankheiten vielleicht unter die für das Ohr günstigsten gestellt werden muß". Außer dieser aber fast als Regel zu betrachtenden

*) Bei meinem zeitweiligen Aufenthalte, während der Niederschreibung dieser Zeilen in Halle a. d. S., hatte ich die angenehme Gelegenheit, mit Herrn Prof. Eberth mündlich die in Rede stehende prinzipielle Frage zu berühren, und fiel auch seine autoritätsvolle, in zuvorkommendster Weise mir dargebrachte Meinung ganz im Sinne meiner oben auseinandergesetzten Ansicht aus.

**) Diesen Ausdruck behielt ich zur Bezeichnung einer im Anschluß an Diphtherie auftretenden Otitis im allgemeinen analog den Ausdrücken „Typhus-Otitis, Scharlach-Otitis, Masern-Otitis" usw, zum Unterschied von den spezifischen diphtheritischen Mittelohrentzündungen, die ich mit dem Ausdrucke „diphtheritische Otitis" bezeichnete

Digitized by Google

Form der Ohrkomplikationen bei der Diphtherie, kann sich das Gehörorgan noch in anderer Art an der Infektionskrankheit beteiligen, nämlich in Form einer echten specifischen im pathologisch-anatomischen Sinne diphtheritischen Entzündung. Diese zum Glück sehr seltene Form der Diphtherie-Otitiden unterscheidet sich aber, soweit es nach den bisher zur Beobachtung gekommenen, allerdings spärlichen Fällen (mein Fall Nr. 8 l. c., die Fälle von Blau und Haug) feststeht, von der ersteren nicht nur durch das pathologisch-anatomische Verhalten, sondern auch durch ihren unvergleichlich bösartigeren Verlauf, durch ihre Tendenz zur weitgreifenden Nekrose bis in die tiefsten Abschnitte des Gehörorgans (vergl. außer der histologischen Untersuchung meines Falles [l. c.] auch die Fälle von Hirsch [9] und Moos [10]). Es ist daher von ebenso großer Wichtigkeit, die Bedeutung der nichtdiphtheritischen Diphtherie-Otitiden nicht zu überschätzen, wie jene der echten Ohrdiphtherien nicht zu unterschätzen. Da aber auch diejenigen Diphtherie-Otitiden, die durch die bacilläre Wirkung des Diphtheriestäbchens entstanden sind, sich durchaus nicht anders verhalten — wie es auch Kobrak zugibt — als andere gewöhnliche Otitiden, so könnte die Einreihung derartiger Ohraffektionen unter die echten Diphtherien auch den eben angeführten klinischen Tatsachen keineswegs entsprechen.

Beobachtungen, wie die Kobrakschen, sind meines Erachtens geradezu geeignet, das Gegenteil seiner Schlußfolgerung zu beweisen, indem sie aufs Neue die Tatsache außerordentlicher Seltenheit echter Diphtherie der Mittelohrschleimhaut zur Evidenz belegen. Denn es gewinnt in der Tat den Anschein, als besäße gerade die Mittelohrschleimhaut eine besondere — wenn man sich so ausdrücken darf — „Immunität“ gegen diese specifische Entzündung auch dann, wenn sich in ihr vollvirulente Diphtheriebacillen längere Zeit angesiedelt haben. Es wird Aufgabe weiterer Untersuchungen sein, für diese Eigentümlichkeit der Mittelohrschleimhaut die richtige Erklärung zu finden. Vielleicht könnte die noch bis heute vielumstrittene „Drüsenfrage“ der Paukenschleimhaut, welch letztere zweifellos in dieser Beziehung individuelle Schwankungen aufweist, in dieser Richtung Licht bringen.

Eine unzweifelhafte Verwertung könnten indessen derartige bakteriologischen Untersuchungen, wie die Kobrakschen, an eine größere Reihe von geeigneten Fällen reiner Diphtherie (bei möglichst frühzeitigem spontanen oder künstlichen Trommelfell-

Digitized by Google

durchbruche) in systematischer Weise angestellt, zur Beleuchtung der noch nicht geklärten Frage der Entstehungsart der Diphtherie-Otitiden finden. Ich habe in meiner Abhandlung diese Frage vielfach erörtert und mußte, auf Grund der Ergebnisse meines Materials, in dessen Rahmen eine umfassende bakteriologische Untersuchung aus verschiedenen Gründen (s. unten) nicht eingeschaltet werden konnte, zur Vermutung gelangen, daß von beiden für das Zustandekommen der Ohralterationen bei der Diphtherie in Betracht kommenden Wegen der durch die Fernwirkung der Diphtherietoxine der häufigere, derjenige durch die direkte Propagation des Diphtheriecontagiums aus der primären Infektionsstelle der seltenere sei. Gelänge es nun durch die bezeichneten bakteriologischen Untersuchungen festzustellen, wie häufig das direkte Eindringen des Diphtheriebacillus in das Mittelohr diese Affektionen verschuldet, so wäre dadurch viel zur Lösung dieser interessanten Frage beigetragen.

Zum Schluß noch ein paar Worte zu der Bemerkung Kobraks über die „nicht erschöpfende bakteriologische Exploration der Lewinschen Fälle". Nach meiner oben dargelegten Auffassung des diphtheritischen Prozesses ist es leicht begreiflich, daß die bakteriologische Prüfung für mich solange für die Entscheidung der diphtheritischen Natur der Entzündung wertlos sein mußte, als nicht die mindesten klinischen Zeichen eine solche Vermutung zuließen. Die Sachlage hätte sich somit gar nicht geändert, wenn — was ich auch bestimmt vermute — in einem gewissen Teil der Fälle der Diphtheriebacillus entdeckt worden wäre. Wo aber die bakteriologische Untersuchung zweckmäßig war, weil schon das klinische Bild auf eine echte Diphtherie schließen ließ (so in 1 Falle von Mittelohrdiphtherie und in 4 Fällen von Diphtherie des äußeren Ohres) wurde dieselbe mit allen Kautelen ausgeführt und Diphtheriebacillen mit aller Sicherheit nachgewiesen (also nicht, wie Kobrak irrtümlich meint, in „keinem" meiner Fälle).

Überdies aber konnte von einer ausgedehnten bakteriologischen Untersuchung bei dem mir zu Gebote gestandenen Materiale überhaupt keine Rede sein, da, wie oben bemerkt, kein einziger Fall zu spontanem Durchbruch kam, und zur Anlegung von Paracentesen experimenti causa fand ich natürlich keinen Anlaß.

Digitized by Google

Literatur.

1) Kobrak, Dieses Archiv. Bd. LXII. Heft 1 u. 2.
2) Lewin, Über das klinische und pathologisch-anatomische Verhalten des Gehörorgans bei der genuinen Diphtherie. Ebenda. Bd. LI u. LII.
3) v. Tröltsch, Lehrb. d. Ohrenheilk. IV. Aufl. 1868.
4) Gruber, Lehrb. d. Ohrenkrankh. 1870.
5) Schwartze, Dieses Archiv. Bd. I.
6) Harke, Beitr. zur Pathol. u. Therapie der oberen Atmungswege. Wiesbaden 1895.
7) Lommel, Beitr. zur Kenntnis der pathologisch-anatomischen Befunde im Mittelohre. Zeitschr. f. Ohrenheilk. Bd. XXIX. S. 301.
8) Roux und Yersin, Contribution à l'étude de la diphthérie. Annales Pasteur. IV. 1890.
9) Hirsch, Diphtheritische Entzündung der Paukenschleimhaut. Zeitschr. f. Ohrenheilk. Bd. XIX. S. 101.
10) Ausführlich in meiner Arbeit zitiert.

Digitized by Google

XXII.

Aus der Klinik und Poliklinik von Prof. Dr. Gerber, Königsberg i. Pr.

Zur Diagnose und zur Frage der Operabilität der otogenen diffusen eitrigen Meningitis.

Von

Dr. R. Sokolowsky, früherem ersten Assistenten.

(Mit 2 Kurven.)

Noch vor nicht zu langer Zeit bildete die diffuse, eitrige Meningitis ein noli me tangere für das Messer des Chirurgen; ja, man war von der absolut ungünstigen Prognose dieser Erkrankung so sehr überzeugt, daß man in den Fällen, die dennoch wider alles Erwarten zur Heilung gelangten, zur Annahme eines diagnostischen Irrtums berechtigt zu sein glaubte. In der Folgezeit wurde dann dieser Standpunkt vielfach verlassen, namentlich als nach Einführung der Lumbalpunktion mehr Klarheit in die Diagnose dieser Erkrankung gebracht worden zu sein schien. Aber noch bis zum heutigen Tage ist die Entscheidung nicht endgiltig gefallen, und Schulze[1]), der als letzter Autor an der Hand des reichen Materials der Hallenser Klinik sich mit dieser Frage eingehend beschäftigt hat, gelangt wiederum zu dem Schluß, daß „operative Eingriffe bei schon bestehender diffuser Meningitis auch heute noch im allgemeinen als contraindiciert bezeichnet werden müssen". Es scheint mir daher der nachstehende Fall, abgesehen von dem mannigfachen sonstigen Interesse, das er bietet, für die Entscheidung dieser Frage von principieller Wichtigkeit zu sein.

Arthur L., 9 Jahre alt, Gastwirtssohn aus Popelken, tritt am 26. November 1903 in die Behandlung der Poliklinik mit der Angabe, seit 5 Jahren rechtsseitiges Ohrenlaufen zu haben; Ursache unbekannt.

1) Schulze, Arch. f. Ohrenheilk. Bd. LVII.

Digitized by Google

Status praesens: Ziemlich blaß aussehender Knabe in mäßigem Ernährungszustande mit recht mangelhafter Intelligenz. An den inneren Organen keine Besonderheiten. Urin frei von Eiweiß und Zucker. Keine Augenmuskellähmung, kein Nystagmus. Pupillenreaktion normal, ebenso Puls und Temperatur.

Umgebung des Ohres ohne Besonderheiten, namentlich ist der Warzenfortsatz weder druck- noch klopfempfindlich.

Gehörgang- und Trommelfellbefund: Links ohne Besonderheiten. Rechts fötide Eiterung; nach Wegtupfen des reichlichen Eiters sieht man in der Tiefe einen großen Polypen, der anscheinend von hinten oben kommt. Die abgebogene feine Silbersonde dringt am Ansatz des Polypen weit in die Gegend des Antrums in die Höhe. Vom Trommelfell nichts zu sehen. —

Eine Hörprüfung ist wegen der Unintelligenz des Knaben fast gar nicht ausführbar. Flüstersprache rechts angeblich 2 Meter (?); Stimmgabelprüfung unmöglich.

Verlauf. Es wird zunächst in mehreren Sitzungen die vorsichtige Entfernung des Polypen vorgenommen, wobei jedoch die Angehörigen gleich darauf aufmerksam gemacht werden, daß eine radikale Heilung wohl nur durch eine Operation zu erwarten wäre.

Am 6. Dezember erscheint der Vater mit dem Knaben wiederum in der Poliklinik und erklärt seine Zustimmung zu der Operation, zugleich mit der Angabe, daß der Knabe am Abend vorher, in der Nacht und des Morgens erbrochen hätte; auch hätten sich in der Nacht sehr starke Kopfschmerzen eingestellt.

Nach Aufnahme des Patienten in die Klinik ergibt sich folgender Befund: Der Knabe ist unruhig, verdrießlich, gibt auf Befragen nur unwillig Antwort; sonst ist das Sensorium ziemlich frei. Nackensteifigkeit mäßigen Grades, namentlich bei Bewegungen des Kopfes nach vorn; Kerningsches Symptom deutlich ausgeprägt. Temperatur 38,2, 38,9°, Puls 124. Pupillenreaktion normal; kein Nystagmus, keine Augenmuskellähmung. Augenhintergrund (Oberarzt Dr. Adolph von der Kgl. Augenklinik): Rechts nasale Papillengrenze etwas verwaschen und grau verfärbt. Links nasale Papillengrenze unscharf verwaschen. Papille grau-rötlich verschleiert. Venen stark gefüllt.

Beginnende Neuritis optica. Therapie: Ableitung auf den Darm, Eisblase.

7. Dezember. Patient hat morgens wiederum vor der Nahrungsaufnahme erbrochen; Temperatur 38,4°. Mittags Lumbalpunktion, die von Herrn Dr. Frohmann ausgeführt wurde, der auch die Güte hatte, den Fall in seinem ganzen Verlauf mit uns zu beobachten und die Punktionsflüssigkeit zu untersuchen. Die Punktion ergibt ca. 12 ccm ziemlich stark getrübte, unter mäßig hohem Druck stehende Flüssigkeit von leicht fötidem Geruch. Beim Stehen entwickelt sich ein dickes klumpiges Gerinnsel. Mikroskopisch: Reichlich Eiterkörperchen, Staphylococcus aureus, größere plumpe Bazillen und kleine schlanke Bazillen. Auf Agar Staphylococcus aureus; die Bazillen gingen weder auf Agar noch in Bouillon auf.

Abends wiederum Erbrechen; Temperatur bis 39,2°; starke Kopfschmerzen. Patient reagiert, wenn auch langsam, auf Fragen; gibt meistens richtige Antworten. Zur Nacht Morphium, darauf Schlaf.

8. Dezember. Temperatur 37,4, 37,7, 38,6°. Morgens Erbrechen; nimmt etwas zu sich (Bouillon, Stückchen Birne); fragt nach der Mutter und erkundigt sich nach der kleinen Schwester. Augenhintergrund (Oberarzt Dr. Adolph): Zunehmende graue Verfärbung der Papillen und Verschleierung ihrer Grenzen Venöse Hyperämie ohne wesentliche Stauung. — Stuhl angehalten, erfolgt auf Einlauf. Starke Kopfschmerzen Schlaf nach Darreichung von Morphium.

Digitized by Google

9. Dezember. Temperatur 38, 37,9, 37,6, 38,3, 39,6°. Sonst Befinden unverändert.

10. Dezember Temperatur 38, 36,8, 36,4, 37,9, 38,5, 38,8°. Der rechte Processus mastoideus ist mäßig druckempfindlich. Abwechselnd starke Nacken- und Hinterhauptsschmerzen. Sensorium unverändert. Kerningsches Symptom, Nackensteife unverändert. Augenhintergrund (Oberarzt Dr. Adolph): Die neuritischen Erscheinungen sind auch auf die temporalen Papillenhälften übergegangen. — Es wird den Eltern jetzt der Versuch der Operation noch vorgeschlagen, jedoch abgelehnt.

11. Dezember. Temperatur 37, 37,4, 38,1, 38,9, 39,1°. Der Patient fühlt sich morgens etwas freier und ist munterer; mittags Erbrechen.

12. Dezember. Temperatur 38,5, 39, 38,7, 38°. Nach Erlangung der Einwilligung zur Operation seitens der Eltern abends 5 Uhr

Totalaufmeißelung rechts.

Weichteile normal; nach wenigen Meißelschlägen kommen vereinzelte mit Granulationen und Eiter gefüllte Zellen zum Vorschein; weiter nach dem Antrum zu ein mächtiges Cholesteatom von sehr großer Ausdehnung. Es füllt fast die ganze Spitze aus, reicht weit nach hinten, nach oben bis an das Tegmen und an einer kleinen Stelle bis direkt an die Dura, die jedoch (allerdings bei künstlichem Licht) nicht verändert aussieht. Mittlere Schädelgrube in ca. Zehnpfennigstückgröße freigelegt, sieht gut aus. Sulcus des etwas vorgelagerten Sinus makroskopisch intakt; der Sinus wird in ca. 2 cm Ausdehnung freigelegt, ist etwas gerötet und mit einigen wenigen Granulationen bedeckt. Typische Beendigung der Operation. Beim vorsichtigen Austupfen der Pauke von den Cholesteatommassen zuckt der Facialis. Da das freigelegte Sinusstück sich beim Betasten auffallend schlaff anfühlt, wird zum Schluß eine Punktion (mit dem Scalpell) gemacht, welche jedoch das Vorhandensein von flüssigem Blut ergibt. Vorläufig keine Plastik, um die Operationsdauer möglichst kurz zu gestalten. Jodoformgazetamponade, Verband.

Verlauf. Nach der Operation Anstieg der Temperatur auf 40,3°. Die Nacht ist ziemlich gut.

13. Dezember. Temperatur 37,5, 37,1, 36,5, 36,8°. Klagen über Schmerzen am operierten Ohr; Sensorium frei. Verlangt nach Nahrung. Kerningsches Symptom und Nackensteifigkeit unverändert.

14. Dezember. Temperatur 36,4, 36,7, 37°. Patient ist verhältnismäßig munter, nimmt Nahrung zu sich. Abends Klagen über Schmerzen im rechten Ohr (Kopf?). Auf Morphium Schlaf.

15. Dezember. Temperatur 37, 37,3, 38,2, 38,6°. Mäßiges Wohlbefinden. Klagen über Ohrschmerzen rechts.

16. Dezember Temperatur 37,1, 37,7, 38,9°. Leichtes systolisches Geräusch an der Herzspitze, sonst Status idem. Abends 6 Uhr

Zweite Operation. Zuerst Unterbindung der Vena jugularis interna dextra; die Vene ist außerordentlich stark mit Blut gefüllt. Die Unterbindungsfäden werden aus der Wunde herausgeleitet. Dann vorsichtige Abnahme des Ohrverbandes; der Sinus blutet nicht. Die Wunde sieht schlecht, mißfarben aus, äußerst fötide Sekretion. Der freigelegte Sinus ist mit schwammigen Granulationen bedeckt. Er wird weiter nach oben und unten freigelegt, wobei sich zeigt, daß er sofort normales Aussehen annimmt. Von der beabsichtigten Sinusoperation wird Abstand genommen (s. u.).

Die Dura wird nach dem Tegmen tympani zu noch eine Strecke weit freigelegt. Bei der Revision der Wunde fällt in der Nähe des Facialissporns etwas oberhalb ein schwärzlicher Punkt auf, in den die Sonde eindringt. Beim flachen Abmeißeln ergibt es sich, daß es sich wahrscheinlich um eine Fistel im horizontalen Bogengang handelt. Sekret kommt nicht heraus. Beim vorsichtigen Tupfen in der Pauke zuckt der Facialis. Plastik nach Panse, Wundversorgung, Verband.

Zum Schluß noch einmal Lumbalpunktion; die Untersuchung der Flüssigkeit hatte genau dasselbe Ergebnis wie das erste Mal (Dr. Frohmann).

Digitized by Google

Nach der Operation ist der Puls etwas irregulär; die Nacht ist ziemlich ruhig. —

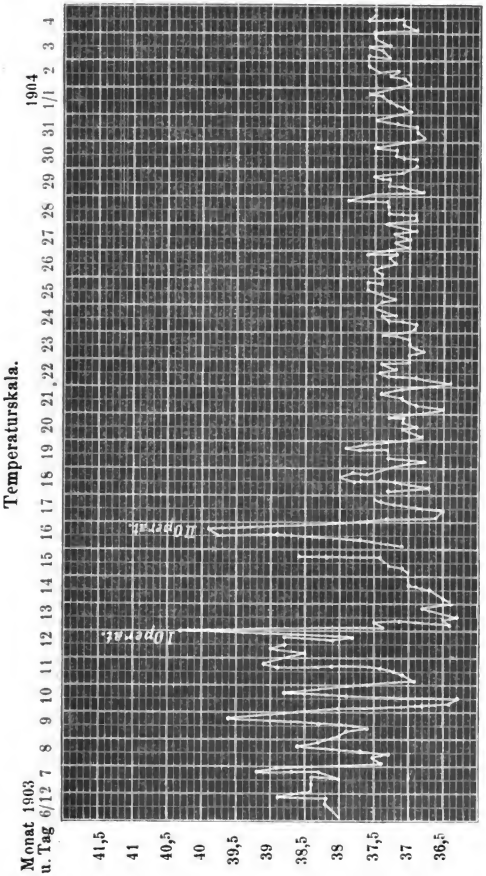

17. Dezember. Temperatur 37,3 — 37,5°. Das subjektive Befinden des Patienten ist befriedigend. Abends Kopfschmerzen. Nach Darreichung von Morphium Schlaf.

18. Dezember. Temperatur 37,3, 36,7, 37,4, 38, 37,6°. Wohlbefinden. Erster Verband: Die Wunde sieht gut aus, kein Foetor. Aus der Fistel am

Digitized by Google

Bogengang kein Eiter. Ausspülen der Wunde mit leichter, lauer Sublimatlösung. Kerning und Nackensteife nur noch in geringem Grade nachweisbar.

19. Dezember. Temperatur 37, 37,3, 37,9, 37,6°. Wohlbefinden. Verlangen nach Nahrung. Keine Schmerzen, kein Schwindel.

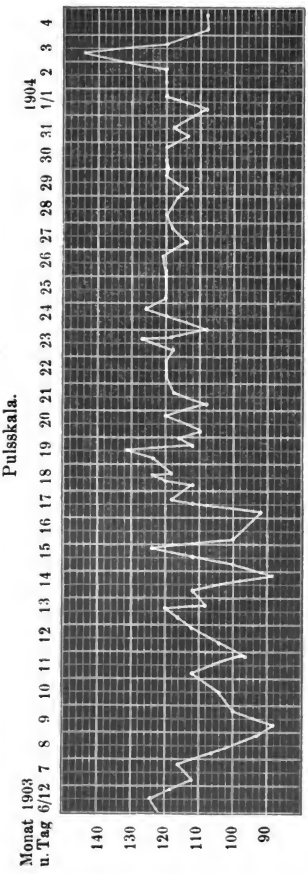

20. Dezember bis zum 4. Januar 1904. Temperatur andauernd fast normal (bis 37,5°). Nur einmal eine Erhebung bis 37,9°. Puls bleibt jedoch immer annähernd 120. Die meningitischen Erscheinungen gehen bei andauernd subjektivem Wohlbefinden langsam zurück u. schwinden schließlich ganz. Augenhintergrund am 30. Dezember (Dr. Adolph): Papillen beiderseits central grau, von Exsudatschicht überlagert, in der Peripherie heller. Grenzen, vornehmlich links, stark verwaschen durch schmutzig graue Verfärbung. Arterien, besonders links, enger, Venen stärker als in der Norm, geschlängelt, am Papillenrande ganz wenig abfallend. Feine graue Umscheidungen. Kleine Gefäßäste stellenweise verdeckt. Netzhaut in der Umgebung der Papille leicht getrübt. Macula- und Foveareflex beiderseits normal. Abklingende Neuritis optica.

Bei zuerst täglichem, nachher zweitägigem Verbandwechsel wird wegen der sehr üppigen Granulationsbildung die Jodoformgaze durch sterile Gaze ersetzt.

5. Januar. Heute macht sich zum ersten Male eine beginnende rechtsseitige Facialislähmung bemerkbar.

6.—18. Januar. Die Parese nimmt an Deutlichkeit zu, ist aber eine periphere. Leichte Fieberbewegungen bis ca. 38°, am 13. Jan. Aufstieg bis 39,1° bei andauernd gutem Befinden; sonst keine alarmierenden Symptome.

Vom 19. Januar an bleibt die Temperatur normal; Puls jedoch immer noch ca. 120. Die Nachbehandlung macht wegen der allzu üppigen Granulationsbildung Schwierigkeiten.

Anfang Februar verläßt der Knabe das Bett.

5. Februar. Beim Verbandwechsel stößt sich ein kleines sequestriertes Knochenstückchen aus der Tiefe ab, das jedoch keine bestimmte Konfiguration erkennen läßt.

Digitized by Google

Anfang März beginnt die Facialisparese zurückzugehen, um schließlich ganz zu verschwinden.

20. April. Da die Granulationsbildung kolossal üppig geworden und schließlich mit keinen Mitteln mehr hintanzuhalten ist, wird eine Ausräumung der Granulationen in Narkose vorgenommen. Die retroauriculäre Öffnung noch etwa erbsengroß, mit schlaffen granulierenden Rändern. Vom Gehörgang aus zeigt sich nach Reinigung die ganze Höhle mit großen schwammigen, aber ziemlich breit aufsitzenden Granulationen erfüllt, durch die die Sonde nach allen Richtungen hin hindurch dringt, nach oben, hinten und unten zu nirgends auf bloßliegenden Knochen stoßend, während vorn in der Tiefe — in welcher Gegend, ist vorläufig nicht zu sehen — rauher Knochen gefühlt wird. Entfernung der Granulationen teils mit der Hartmannschen Zange, teils mit scharfen Löffeln unter sorgsamer Beobachtung des Facialis, der während der ganzen Zeit nicht zuckt. Nach vorn unten, wo die Sonde auf rauhen Knochen stieß, fühlt man jetzt deutlicher als vorher bloßliegenden und, wie es scheint, beweglichen Knochen. Es wird versucht, das Stück zu lockern, was auch mit der Tenotomsonde gelingt, und es wird schließlich ein unregelmäßig gestalteter Sequester von etwa 8 mm Länge und 3 mm Breite mit der Pinzette entfernt, der sich bei näherer Betrachtung als ein großer Teil der Schnecke erweist. Es sind zwei Schneckenwindungen vorhanden, mit dem oberen Teil des Modiolus und angrenzendem cariösem Knochen. Wundversorgung, Tamponade, Verband.

Nach diesem Eingriff geht die Heilung rasch und glatt von statten, und Mitte Juni wird der Knabe mit vollständig epidermisierter Wundhöhle aus der Behandlung entlassen

Hörprüfung: Flüstersprache rechts: Zahlen (32, 92) werden nur dicht am Ohr (aber auch bei verstopftem Ohr, also wahrscheinlich mit der anderen Seite) gehört. C_1 nur bei stärkstem Anschlage (auch bei geschlossenem Ohr). Rinne negativ. Weber nach rechts. Fis_4 bei FNA (auch bei geschlossenem Ohr).

Epikrise. Die Vereinigung fast sämmtlicher klassischen Symptome, mit denen der Patient uns in die Klinik gebracht wurde, Fieber, hohe Pulsfrequenz, Neuritis optica, Nackensteife, Kerningsches Symptom, Erbrechen, Alteration der Psyche ließen die Diagnose der Meningitis als wohl ziemlich feststehend erscheinen; einwandsfrei und gesichert wurde sie jedoch erst durch das Ergebnis der Lumbalpunktion, die sowohl mikroskopisch als auch kulturell das Vorhandensein von Bakterien und Eiterkörperchen in dem ziemlich stark getrübten Liquor cerebrospinalis ergab. Die Diagnose der diffusen, eitrigen Meningitis stand somit fest.

Unter dem Eindruck der bisher fast allgemein giltigen Ansichten, unserer eigenen Erfahrungen und schließlich auch der eingangs erwähnten, letzten zusammenfassenden Arbeit über die otogene Meningitis aus der Hallenser Klinik von Schulze (l. c.) stehend, in der unter anderem über zwei Fälle von sicherer otogener Meningitis berichtet wird, die spontan heilten, während, wie er sich selbst ausdrückt, „es niemals gelang, einen Kranken mit ausgesprochener Meningitis durch die Operation am Leben zu erhalten“ — unter dem Eindruck

Digitized by Google

dieser Momente also sahen auch wir von einem operativen Eingriff zunächst ab. Als dann im Laufe der nächsten 5 Tage die Symptome nur langsam an Intensität zunahmen, entschlossen wir uns, nachdem wir die Eltern über die Aussichten eines eventuellen Eingriffs unterrichtet hatten, unter dem Eindruck des klinischen Bildes, wie schon oben erwähnt, dennoch zur Operation. Der Erfolg lehrte, daß wir recht daran taten. Die Temperatur kehrte nach Ausräumung des primären Krankheitsherdes sofort zur Norm zurück. Das Befinden besserte sich auffällig. Ein nach dreitägigem Wohlbefinden wieder einsetzendes Fieber mit ausgesprochen pyämischem Charakter wies uns auf eine eventuell gleichzeitige Sinusaffektion hin, wenn auch die bei der ersten Operation vorgenommene Sinuspunktion die Anwesenheit von flüssigem Blut im Sinus ergeben hatte. Es wurde also in der zweiten Operation zunächst die Unterbindung der Vena jugularis interna vorgenommen; von der geplanten Sinusoperation wurde jedoch vorläufig Abstand genommen, weil uns einmal bei der weiteren Freilegung des Sinus derselbe von durchaus normalem Aussehen zu sein schien, dann aber — und ganz besonders deswegen — weil wir in der schlechten und fötiden Wundbeschaffenheit einen genügenden Grund für das nochmalige Ansteigen des Fiebers gefunden zu haben glaubten. Bei dieser zweiten Operation stellte sich auch das Vorhandensein einer Fistel im horizontalen Bogengang heraus, die uns beim ersten Male entgangen war. Der Umstand, daß die klassischen Labyrinthsymptome, wie Schwindel und Nystagmus bei der Aufnahme des Patienten nicht vorhanden waren, läßt uns annehmen, daß die Labyrintherkrankung schon längere Zeit bestanden hatte, und daß die Symptome zur Zeit der Beobachtung bereits geschwunden waren. — Auf diesen zweiten Eingriff folgte dann eine langsame Reconvalescenz, die namentlich durch eine allzu üppige Granulationsbildung in der Wundhöhle, die durch keine Mittel zu beherrschen war, in die Länge gezogen wurde, bis wir uns schließlich zu einem nochmaligen Eingriff entschlossen, welcher dann den größten Teil der nekrotischen Schnecke zu Tage förderte, worauf sich dann die Epidermisierung glatt vollzog. Eine während der Nachbehandlung aufgetretene Facialisparese bildete sich in der Folgezeit vollkommen zurück. Von eigenem, großem Interesse ist der Umstand, daß es sich hier um einen der immerhin nicht ganz häufigen Fälle von Labyrinth-

Digitized by Google

nekrose gehandelt hat. Gerber[1]), der erst vor kurzem eine erschöpfende Darstellung dieses Gegenstandes brachte, hat die von Oesch begonnene Tabelle auf 89 Fälle ergänzt. Dazu käme noch außer unserem Fall ein inzwischen von Schmigelow in der Sitzung des Deutschen oto-laryngologischen Vereins vom 29. März 1904 kurz mitgeteilter Fall. Weiterhin wären teils nachzuholen, teils neu hinzuzufügen die Fälle von A. von zur Mühlen[2]), Randall[3]), Citelli[4]) und Katz[5]), so daß die Zahl der bisher publicierten Fälle sich im ganzen auf 95 belaufen würde. Glücklich, wie in Bezug auf die geheilte Meningitis kann unser Fall auch in Hinsicht auf die völlig wieder hergestellte Funktion des Facialis genannt werden. Hiervon abgesehen, ist der vorliegende Fall unserer Ansicht nach von großer Wichtigkeit, da er zu dem noch so strittigen Kapitel der Heilbarkeit und Operabilität der diffusen eitrigen, otogenen Meningitis einen Beitrag liefert, einem Kapitel, das vor allem innig verquickt ist mit der Frage, wann sind wir überhaupt berechtigt, die diffuse, eitrige Meningitis zu diagnostizieren?

Die Einführung der Quinckeschen Lumbalpunktion war hier als ein entscheidender großer Fortschritt in der Erkennung dieser Krankheiten zu begrüßen, die bei der großen Mannigfaltigkeit ihrer Symptome nur in seltenen Fällen eine strikte klinische Diagnose zuließ. Aber auch die Ansicht über den Wert der Punktion war im Laufe der Jahre mancherlei Wandlungen unterworfen. So präcisierte z. B. noch Braunstein[6]) im Jahre 1902 bezüglich des positiven Ausfalls der Lumbalpunktion die Ansicht der Schwartzeschen Klinik dahin, daß allein schon der Nachweis vermehrter Leukocyten in der Punktionsflüssigkeit zur Sicherstellung der Diagnose der diffusen, eitrigen Meningitis genüge; und auch Zeroni[7]) veröffentlichte im selben Jahre einen operativ geheilten Fall von Meningitis purulenta, bei dem die Punktion eine stark getrübte, gelbliche Flüssigkeit ergab, in der sich massenhaft Leukocyten fanden. Ebenso berichtet Fischer[8])

1) Gerber, Dieses Archiv. Bd. LX.

2) A. von zur Mühlen, Petersburger med. Wochenschr. 1899. Nr. 13.

3) Randall, Trauma in relation to Exfoliation of the aduct Labyrinth.

4) Citelli, Dieses Archiv. LIX. Bd. S. 178.

5) Katz, Berliner klin. Wochenschr. 1904. Nr. 40.

6) Braunstein, Dieses Archiv. Bd. LIV.

7) Zeroni, Ärztliche Mitteilungen aus und für Baden. 1902. Nr. 10 u. 11.

8) Fischer, Prager med. Wochenschrift. 1903. Nr. 14 (ref. in Jahresbericht über Leistung auf dem Gebiete der Neurologie und Psychiatrie. 1903).

Digitized by Google

über einen „Fall von geheilter, akuter, otogener Meningitis"; die Lumbalpunktion hatte daselbst trübe, unter erhöhtem Druck stehende Flüssigkeit mit ziemlich reichlichen, polynucleären Leukocyten ergeben. Von einem etwaigen Bakteriennachweis in der Flüssigkeit finden wir in der Publikation, die uns leider nur im Referat zugänglich war, nichts erwähnt.

Doch schon im nächsten Jahre nimmt Schulze (l. c.), ebenfalls aus der Hallenser Klinik, einen durchaus anderen Standpunkt ein. Auf Grund eines nach der Braunsteinschen Veröffentlichung beobachteten Falles verlangt er für die Diagnose der diffusen, eitrigen Meningitis den strikten Nachweis des Bakteriengehaltes der Punktionsflüssigkeit, wie das lange vorher schon Stadelmann[1]) gethan hatte. Er stützt seine Ansichten mit folgenden Erklärungen: Von 25 Kranken, bei denen durch die Sektion purulente Meningitis festgestellt wurde, war die Lumbalpunktion gemacht und die Punktionsflüssigkeit untersucht worden; nur bei vieren wurde der Bakteriennachweis vermißt. Das Fehlen der Bakterien in diesen 3 Fällen erklärt Schulze dadurch, daß bei ihnen die Meningitis noch jüngeren Datums war, so daß wohl eine Vermehrung des Leukocytengehaltes als Ausdruck der Entzündung schon vorhanden war, daß jedoch bei der räumlichen Entfernung des primär erkrankten Herdes von der Punktionsstelle die Bakterien noch nicht dahin gelangt waren; auch spräche für diese Annahme der Umstand, daß in 2 Fällen erst bei der zweiten Punktion der Bakteriennachweis gelang. Als weiteren Stützpunkt für seine Ansicht führt Schulze an, daß es sich bei drei Kranken von den vieren, wo der Bakteriennachweis nicht gelang, um Meningitis nach Hirnabszeß handelte. „Der Verlauf nach Durchbruch eines Hirnabszesses ist in der Regel ein so schneller, daß der Tod eintreten kann, noch bevor es zur Bildung einer ausgedehnten Meningitis gekommen ist, manchmal wohl mehr infolge der mechanischen Druckwirkung des in die Ventrikel oder an die Gehirnoberfläche entleerten Eiters." Außerdem gibt Schulze der bis dahin an der Hallenser Klinik geübten mikroskopischen Technik schuld, daß vielleicht in einigen Fällen der Bakteriennachweis nicht gelang.

Wir meinen nun den Gründen, die Schulze anführt, noch folgendes hinzufügen zu müssen: Es existieren tatsächlich in der

1) Stadelman, Klinische Erfahrungen mit der Lumbalpunktion. Mit eil. a. d. Grenzgeb usw. Bd. II. Heft 3 u. 4.

t

Digitized by Google

Literatur 2 Fälle, bei denen trotz eiterhaltiger Spinalflüssigkeit die Sektion das Vorhandensein eines unkomplizierten Schläfenlappenabszesses — also keiner Meningitis — nachwies. Es sind dies die beiden Fälle von Wolff[1]) und Ruprecht[2]). Im ersten Falle handelte es sich um eine Patientin mit meningitischen Symptomen (Fieber, Nackensteife, träge Pupillenreaktion, sie war schwer besinnlich, schläfrig, bohrte den Kopf in die Kissen), bei der die Lumbalpunktion deutlich getrübte Flüssigkeit mit zahlreichen weißen Blutkörperchen ohne Bakteriengehalt ergab. Der Fall Ruprecht war ursprünglich als Meningitis cerebrospinalis epidemica angesprochen worden (es bestand häufige opisthotonische Haltung, Nackensteife, Herpes labialis, Bewußtseinsstörung, Hauthyperästhesie, Unruhe); die Untersuchung der Punktionsflüssigkeit hatte folgendes Resultat: Der Liquor cerebrospinalis ist erheblich trübe und setzt im Reagensglas nach 2 Stunden einen dicken, graugelblichen Niederschlag von gelapptkörnigen Leukocyten ab. Er enthält weder im Deckglaspräparat Bakterien, noch können solche durch Kulturverfahren nachgewiesen werden.

Wenn nun Leutert[3]) den Befund im Wolffschen Falle dahin deuten zu müssen glaubt, daß die Punktion zur Zeit einer vorübergehend bestandenen Meningitis ausgeführt wurde, so ist das eine Annahme, die nicht erwiesen ist, und der andererseits die Erklärung Ruprechts gegenübersteht. Dieser faßt die massenhafte Ansammlung von Leukocyten als den Ausdruck einer toxischen Reizwirkung des vom Inneren des Ventrikels nur durch das Ependym, bezw. durch entzündliche und nekrotische Massen getrennten Abszesses auf. Diese Leukocyten setzen sich dann, der Schwere folgend, im unteren Teil des Meningealsacks, wie im Spitzglas ab; ähnlich wie bei der Hypopyon-Keratitis sich aseptischer Eiter in der vorderen Kammer ansammelt, infolge eines toxischen, von den infektiösen Geschwüren auf der Oberfläche der Cornea ausgehenden Reizes. —

Wolverstanden, auch wir sind der Ansicht, daß es sich in vielen der unter der Rubrik „geheilte Meningitis“ veröffentlichten Fälle mit größter Wahrscheinlichkeit, wie z. B. im Zeronischen und Fischerschen tatsächlich um eine solche gehandelt

1) Wolff, Beiträge zur Lehre von otitischen Hirnabsceß. Straßburg 1897.

2) Ruprecht, Dieses Archiv. Bd. L.

3) Leutert, Dieses Archiv. Bd. XLVII.

Digitized by Google

hat. Die strikte Diagnose der diffusen, eitrigen Meningitis kann jedoch nach dem Befunde in den beiden Fällen Wolff und Ruprecht nur aus dem Bakteriennachweis in der Punktionsflüssigkeit gestellt werden.

Wenn wir nun, auf diesem Standpunkt stehend, die Zahl der in der Literatur publizierten, operativ geheilten Meningitiden einer Revision unterziehen, so schrumpft dieselbe erheblich zusammen. So müssen wir auch von vornherein den Fall XXVI der Casuistik von Macewen[1]), der vielfach als einwandsfreier Beweis für die operative Heilbarkeit der Meningitis angeführt wird, ausschalten, weil die Diagnose auf das bei der Operation beobachtete Aussehen der Pia mater und den Austritt einer trüben, serösen Flüssigkeit aus dem Subarachnoidealraum gestellt wurde. Ferner müssen wir auch einen von Brieger[2]) leider nur ganz kurz mitgeteilten Fall von einer nach Labyrintheiterung entstandenen Meningitis ausschließen, die durch Lumbalpunktion bestätigt wurde und nach Elimination des Eiterherdes heilte. Dieser Fall, sowie 2 Fälle von Jansen[3]) (zuerst wahrscheinlich seröse Meningitiden, bei denen die infolge der eingetretenen Verschlimmerungen vorgenommene Lumbalpunktur eitrige Flüssigkeit mit Diplokokken ergab, und die durch Operation heilten) sind nur so kurz und so wenig eingehend erwähnt, daß wir uns aus ihrem Verlaufe kein rechtes Bild machen können und sie daher auch bei unserer Zusammenstellung nicht verwerten möchten. Es würden somit folgende Fälle als durch Operation geheilte sichere otogene Meningitiden übrig bleiben.

Fall 1. Gradenigo[4]), 13jähriger Bauernknabe. 15 Tage vor der Aufnahme akute Mittelohrentzündung; vor 8 Tagen spontane Trommelfellperforation. Bei der Aufnahme: Kopfweh, Mydriasis, Nackenstarre, Kernigsches Symptom, Fieber (40,2°), Papillitis. — Antrotomie negativ; doch entleert sich nach ausgiebigem Einschnitt ins Trommelfell viel Eiter. Nach 10 Tagen Lumbalpunktion: Zahlreiche Leukocyten und Staphylokokken, die auch kulturell nachgewiesen wurden; eine Maus, der subkutan

1) Macewen, Die infectiös-eitrigen Erkrankungen des Gehirns usw. Deutsch von Rudloff Wiesbaden 1898.

2) Brieger, Verhandlungen der deutschen otologischen Gesellschaft. 1899.

3) Jansen, Nach einem Referat von Zeroni. Dieses Archiv. Bd. XLV. S. 319.

4) Gradenigo, Dieses Archiv. Bd. XLVII.

Digitized by Google

eine kleine Quantität injiciert wurde, geht nach 24 Stunden zugrunde. Nach 4 Tagen weitere Lumbalpunktion: Die Flüssigkeit ist diesmal weniger trübe; die Staphylokokken scheinen an Virulenz eingebüßt zu haben, denn die injicierte Maus geht erst nach 48 Stunden zugrunde. — Ausgang in Heilung.

Fall 2. Gradenigo (l. c.), 35 Jahre alte Frau. Chronische Mittelohreiterung. Bei der Aufnahme: Kopfschmerzen, Fieber (39,5°), Erbrechen, Nackenstarre. Lumbalpunktion: 5 ccm einer von zahlreichen weißen Blutkörperchen getrübten Flüssigkeit. Mikroskopisch und kulturell Staphylokokken. Operation ergibt Cholesteatom, welches das Tegmen antri usuriert hatte. — Späterhin noch Kernigsches Symptom, Facialisparese, Hyperämie beider Papillen. — Ausgang in Heilung.

Fall 3. Bertelsmann[1]), vor 3 Wochen akute Mittelohrentzündung. Bei der Aufnahme: Kopfschmerzen, Schüttelfrost, Schwindelgefühl, Nackensteife, leicht benommenes Sensorium, Fieber (39,9°). — Operation ergibt Epiduralabszeß. Nach der Operation Lumbalpunktion: Trübe Flüssigkeit mit reichlichen Leukocyten und spärlichen, aber absolut sicheren Diplokokken (extracellulär gelagert). Leider kein Kulturverfahren. — Ausgang in Heilung.

Fall 4. Kümmel-Hinsberg[2]), 13jähriger Knabe. Chronische Ohreiterung rechts. Bei der Aufnahme: Kopfschmerzen, Erbrechen, Mattigkeit, Nackensteife, Fieber (39,2°), Herpes labialis. Lumbalpunktion: 15 ccm fast klare Flüssigkeit und ziemlich viel Leukocyten und einigen Diplokokken. — Operation ergibt großes Cholesteatom und Sinusthrombose. — Ausgang in Heilung.

Fall 5. Leutert-Schenke[3]), 35jähriger Mann. Seit zwei Jahren Ohrlaufen. Bei der Aufnahme: Fieber (39,2°), Kopfschmerzen, Schwindel, geringer Nystagmus, Erbrechen. Lumbalpunktion: Ca. 10 ccm leicht getrübte Flüssigkeit; zwei Ausstrichpräparate ergeben keine Ansammlung von Leukocyten, in einem Präparat eine vereinzelte kurze Kette von Streptokokken. Beim Stehen bilden sich deutlich einige weiße Flöckchen, die leider nicht untersucht sind. Kulturverfahren negativ. Operation. — Ausgang in Heilung.

1) Bertelsmann, Deutsche med. Wochenschr. 1901. S. 277.
2) Kümmel-Hinsberg, Zeitschr. f. Ohrenheilk. Bd. XXXVIII.
3) Leutert-Schenke, Dieses Archiv. Bd. LIII.

Digitized by Google

Unser Fall wäre somit der sechste einer zweifellos nachgewiesenen operativ geheilten diffusen, eitrigen Meningitis. Und daß der Patient durch die Operation und nicht etwa trotz der Operation geheilt worden ist, das dürfte wohl ein Blick in die Krankengeschichte und namentlich auf die Temperaturcurve untrüglich beweisen; wie Schlag auf Schlag der Temperaturabfall dem operativen Eingriff folgte, wie sich à Tempo eine auffallende Besserung sowohl im subjektiven Befinden als auch im objektiven Befunde einstellte. Ich betone das deswegen, weil in der vorher schon angezogenen Schulzeschen Arbeit zwei neuerdings in der Hallenser Ohrenklinik beobachtete Fälle erwähnt sind, die bei positivem Bakterienbefunde im Liquor cerebrospinalis unoperiert blieben und dennoch zur Heilung gelangten.

Schulze scheint mehr der Meinung hinzuneigen, daß gerade das Unterlassen der Operation in den beiden Fällen zu dem erwähnten günstigen Resultat geführt habe: „.... und so hatten wir die Freude, daß die Meningitis ohne Operation zur Heilung kam, vielleicht gerade deshalb zur Heilung kam, weil wir hier jeden Eingriff unterlassen hatten".

Damit kommen wir nun zugleich zu der wichtigsten Frage: Soll man bei sicher nachgewiesener diffuser, otogener Meningitis operieren oder nicht? Früher, als man mit der Diagnose der eitrigen Meningitis eine absolut letale Prognose verband, war die Entscheidung naturgemäß eine viel leichtere. So sagt noch v. Bergmann in seinem Buche: „Die chirurgische Behandlung von Hirnkrankheiten" [1]), daß „eine entwickelte und diagnostizierbare eitrige Meningitis nach Ohreiterungen die Schädelöffnung nicht indiziert. Sie soll in Ruhe gelassen werden".

Auch Lichtheim [2]) äußert sich dahin, daß man niemals an die Operation einer Sinusthrombose oder eines Hirnabszesses gehen soll, ohne vorher durch Lumbalpunktion die Intaktheit der Meningen festgestellt zu haben; daß man aber auch niemals den Eingriff unterlassen soll, wenn man nur eine Meningitis vermutet, ohne dieselbe durch Punktion des Wirbelkanals sichergestellt zu haben. Heine [3]) teilt bezüglich der Indikationsstellung streng zwischen der circumscripten und der diffusen Form; ist er nach

1) II. Aufl. Berlin 1889.

2) Lichtheim. Deutsche med. Wochenschr. 1893.

3) Heine, Operation am Ohr. Berlin 1904.

Digitized by Google

dem Befunde genötigt, die letztere zu diagnostizieren, so wird die Lumbalpunktion gemacht. Ergibt diese getrübten, Eiterkörperchen enthaltenden Liquor, so operiert er nicht mehr. Hinsberg (l. c.) präcisiert den Standpunkt der Breslauer Klinik folgendermaßen: „Als Contraindikation für jeden operativen Eingriff sehen wir einstweilen noch das vollentwickelte Bild der Cerebrospinalmeningitis an, d. h. wenn alle oder fast alle klassischen Symptome vorliegen: Ausgesprochene Nackenstarre, Einziehung der Bauchdecken, hohes continuierliches Fieber, eventuell Krämpfe oder Lähmungserscheinungen. Ebenso verzichten wir auf jeden Eingriff, wenn die Cerebrospinalflüssigkeit (Lumbalpunktion) makroskopisch deutlich eitrig erscheint." Schulze warnt in seiner schon öfters erwähnten Arbeit vor „schablonenhaftem Vorgehen", und empfiehlt „weises Individualisieren"; er will „für gewisse Fälle lediglich dem persönlichen Empfinden und dem Gewissen des Arztes überlassen wissen, ob ein Operationsversuch gemacht werden soll oder nicht". Barth endlich erklärte gelegentlich der Diskussion über den Schulzeschen Vortrag auf der 74. Versammlung Deutscher Naturforscher und Ärzte in Karlsbad, daß er der Lumbalpunktion, die er in jedem zweifelhaften Falle ausführe, nur mehr wissenschaftliches Interesse beilege; er operiere auch den schwersten Fall noch, selbst wenn Zeichen der Meningitis vorlägen.

Wir haben aus der großen Zahl der in der Literatur über diesen Gegenstand niedergelegten Ansichten nur eine beschränkte Anzahl erwähnt, aber wir ersehen schon aus diesen wenigen, wie verschieden die Anschauungen in diesem Punkte sind und wie alle Ansichten vom absoluten Nihilismus in der Therapie bis zum Operieren in jedem Falle vertreten sind.

Naheliegend wäre es ja fraglos, aus der Art des in der Punktionsflüssigkeit festgestellten Erregers eine Handhabe zu konstruieren, ob der vorliegende Fall noch zu operieren wäre oder nicht. So scheint auch v. Bergmann (l. c.) der Ansicht zuzuneigen, daß die durch den Staphylococcus — und zwar durch den albus — hervorgerufene Meningitis heilbar wäre. So war der in unserem Falle nachgewiesene Erreger der Staphylococcus (aureus); auch von den anderen Fällen finden wir in den beiden Gradenigoschen Staphylokokken ohne nähere Angabe, bei Bertelsmann und Kümmel-Hinsberg Diplokokken, ebenfalls ohne nähere Angabe. Nachdem wir aber in dem Falle Leutert-Schenke eine „vereinzelte kurze Streptokokkenkette"

Digitized by Google

verzeichnet finden, nachdem aber vor allem in dem einen der beiden Schulzeschen ohne Operation geheilten Meningitiden zweifellos Streptokokken in der Punktionsflüssigkeit gefunden sind, und somit der Beweis erbracht ist, daß auch die Streptokokkenmeningitis heilbar ist, fällt auch dieses prognostische Merkmal für uns fort. Wir besitzen also, wie wir sehen, zur Zeit noch kein sicheres Unterscheidungsmerkmal für die der Operation zugänglichen Fälle. Nach den Erfahrungen, die wir bei unserm Falle gemacht haben, der sich sowohl klinisch als auch durch das Ergebnis der Lumbalpunktion als ein sicherer Fall einer diffusen, eitrigen Meningitis präsentierte und der ebenso sicher infolge unseres operativen Eingriffes zur Heilung gelangte, müßten wir eigentlich auf dem Standpunkte stehen, den z. B. Barth (l. c.) einnimmt, daß wir jeden, auch den schwersten Fall, noch operieren. Wir würden auch ohne weiteres diesen Standpunkt einnehmen, wenn wir nicht mit den beiden Schulzeschen Fällen rechnen müßten, die ohne Operation zur Heilung gelangten. Daß nun in manchen Fällen durch den operativen Eingriff eine Verschlimmerung des Zustandes des Patienten und eine Beschleunigung des letalen Ausgangs herbeigeführt zu werden scheint, dem dürfte sich wohl kein Operateur verchließen können. Dieser Umstand würde natürlich bedeutungslos, wenn man sagen könnte: ohne Operation ist der Patient sicher verloren, durch einen operativen Eingriff kann er eventuell gerettet werden, ergo wird in jedem Fall operiert.

Durch das Bekanntwerden der beiden Schulzeschen Fälle jedoch tritt die Frage in ein anderes Stadium: man kann riskieren, zuweilen einen Fall durch Operation zu verlieren, der vielleicht ohne solche spontan geheilt wäre. Und so verlockend auch der Ausgang unseres Falles für die Stellung einer absolut strikten Indikation erscheinen mag, so wird für uns in Zukunft trotz des Ergebnisses der Lumbalpunktion lediglich das klinische Bild des Falles maßgebend sein. Der von Jansen vor längerer Zeit schon erteilte Rat, die ersten meningitischen Symptome als letzte Mahnung zur Beseitigung des primären Herdes im Schläfenbein anzusehen, bleibt natürlich auch weiter bestehen. Bei den bereits ausgesprochenen und einwandsfrei diagnostizierten Meningitiden würden wir in Zukunft derart verfahren, daß wir nur die Fälle mit absolut akutem, stürmischem Verlauf, die sich oft von Stunde zu Stunde rapid verschlechtern,

Digitized by Google

unoperiert lassen, während wir bei mehr blande und subakut verlaufenden Fällen, die klinisch einen relativ guten Eindruck machen, wie z. B. bei unserem Patienten, trotz des positiven Punktionsergebnisses, noch die Operation wagen. Und so muß auch die Stellung einer absolut strikten Indikation der Zukunft überlassen bleiben, wenn das Wesen der Meningitis und ihrer Erreger noch mehr geklärt sein wird; wie auch Oppenheim sagt: „Es ist nicht ausgeschlossen, daß auch die purulente, otitische Meningitis keine einheitliche Krankheitsform darstellt, sondern in mehrere zerfällt, deren Natur durch die Beschaffenheit der Mikroorganismen, durch ihre Virulenz bestimmt ist."

Zum Schluß gestatte ich mir, meinem ehemaligen Chef, Herrn Prof. Gerber für die Überlassung des Materials zu vorliegender Arbeit und die mir bei Abfassung derselben gewährte Unterstützung meinen ergebensten Dank auszusprechen.

Digitized by Google

XXIII.

Was wäre gegen den Mifsbrauch zu tun, welcher mit den jede Taubheit heilenden Apparaten getrieben wird?

Mitgeteilt in der 2. Sitzung des VII. internationalen Otologen-Congresses in Bordeaux, am 1. August 1904.

Von

Dr. Sigismund Szenes in Budapest.

In den Fällen, wo das Gehörvermögen hochgradig herabgesetzt ist, wo wir trotz fachgemäßer ohrenärztlicher Behandlung an dem Zustande nichts zu bessern im Stande sind, empfehlen wohlbekanntlich ja wir Ohrenärzte selbst solchen Kranken, sie mögen sich ein Hilfsmittel (Instrument) anschaffen, um einerseits bei dessen Anwendung der Umgebung den Umgang zu erleichtern, andererseits aber dem Individuum selbst — und dies ist ja denn doch wichtiger — zu solchen Gehörseindrücken zu verhelfen, welche es in Ermangelung des Instrumentes sicherlich entbehren müßte.

Daß solche Instrumente in Fällen vollkommener Taubheit von gar keinem Nutzen sind, beweist am besten der Umstand, daß in Fällen von Taubstummheit mit noch vorhandenen Gehörresten — Vokal-, Silben- oder gar Wortgehör — die Betreffenden mit Hülfe eines Hörrohres um nichts besser hören als ohne Hörrohr.

Allerdings muß man die allgemein bekannte Tatsache für sonderlich finden, wenn bei hochgradig herabgesetztem Gehörvermögen Einige mit Hülfe eines gewissen Hörrohres sehr gut hören werden, von anderen Hörrohren jedoch kein einziges ihr Gehörvermögen zu bessern vermag; und jenes Instrument, mit welchem in einem Falle eine erhebliche Gehörverbesserung erzielt wurde, bei anderen Schwerhörigen gänzlich erfolglos bleiben kann.

Am einfachsten ließe sich letzterer Umstand auf die Weise

Digitized by Google

erklären, wenn man auf die gelegentlich der Erwägung einer Wirkung von Medikamenten in Betracht zu ziehenden Idiosynkrasie verweist, wo nämlich ein und dasselbe Medikament bei verschiedenen Individuen verschiedene Reaktionen hervorrufen kann; doch diese Erklärung, wie einfach sie auch klingt, so schwer wäre dieselbe zu beweisen, weshalb sie auch nicht anzunehmen ist. Hingegen glaube ich sagen zu müssen, diese Paradoxie erklären zu können bleibt vorläufig der Zukunft vorenthalten, bis nämlich unsere physikalischen und physiologischen Kenntnisse eine solche Bereicherung erhalten haben werden, daß wir mit Hülfe derselben auch die Pathophysiologie der pathologisch-anatomischen und pathohistologischen Veränderungen dieser Gebiete besser kennen werden.

Wie wenig Bestimmtes wir bezüglich des Wertes eines Instrumentes, betreffs einer Verbesserung des Gehörvermögens, im Vorhinein sagen können, beweist auch schon die große Zahl verschiedenartig geformter und konstruierter Instrumente, welche trotz verhältnismäßig nur kurzen Bestandes unserer spezialistischen Disziplin in einer reichlich ausgestatteten Instrumentensammlung anzutreffen ist. Nun probieren wir dann im gegebenen Falle der Reihe nach die einzelnen Instrumente aus, um zu sehen, mit welchem unser Patient am besten oder zumeist nur um etwas besser hören wird, als ohne dasselbe.

Von den in jüngster Zeit auf Grund streng mathematischer und physikalischer Berechnung konstruierten und auch in Betrieb gebrachten Instrumenten können wir immer nur noch ähnliches sagen, wie von deren Vorgängern; dieselben haben nämlich einmal etwas, ein anderes Mal hingegen gar keinen Wert und trotz der bedeutenden Fortschritte auf dem Gebiete unserer Disziplin ist in zukünftiger Bälde kaum an eine Ausfolgung des Lenvalschen Preises für ein gehörverbesserndes Instrument zu denken, mit welchem der Reflektant den von der Jury vorgeschriebenen Bedingungen gerecht zu werden hat.

Um so trauriger ist es, wenn, gleichviel ob von Seiten eines Arztes oder aber noch häufiger von Seiten einfacher Kurpfuscher, selbst in ärztlichen Zeitungen aufmerksam machende Ankündigungen geschehen über Instrumente und deren Prospekte, worin versprochen wird, jede, selbst durch Ärzte nicht mehr heilbare und wie immer auch veraltete Taubheit und Ohrensausen unbedingt noch zu beheben. — Bezüglich der

Digitized by Google

Belege, welche diese Leute dem Prospekte beilegen, ist nicht viel zu erwähnen; es sind dies keine notariell legalisierten Dokumente und werden dieselben zumeist, wahrscheinlich mit Rücksicht auf die Bequemlichkeit des Buchdruckers, von ein und derselben Hand nicht nur abgefaßt, sondern auch abgeschrieben. Der Text solcher Prospekte enthält größtenteils aus Lehrbüchern der Ohrenheilkunde, in Begleitung einiger Abbildungen, wörtlich entnommene Stellen, diesen werden nun Beschreibung des betreffenden Instrumentes, Erklärung der Wirkung und Überschätzung seines Wertes beigefügt. Die Erklärung besteht in der Anführung einer Masse von irrigen und zugleich um so mehr irreführender Folgerungen, welche nur zu oft von den absurdesten Theorien abgeleitet werden. Auf diese Weise ausgestattet läßt der Autor sein Instrument den Weg antreten, welches nun berufen ist, die humanste Mission zu erfüllen, und wird auch von mehreren Staaten patentiert ebenso, wie dies mit anderen interessanten Erfindungen zu geschehen pflegt.

Vor zwei Jahren wollte es der Zufall, daß ich in einem kurzem Nacheinander mehrere Male bezüglich des Wertes eines ganz neuen, angeblich bei uns in Ungarn angefertigten Instrumentes befragt wurde, welches als „thermoelektrischer Ohrenapparat gegen Ohrensausen und Schwerhörigkeit“ in den Tagesblättern häufig angekündigt wurde. Zumeist brachte man mir bloß die Prospekte, in einem Falle jedoch auch den schon angeschafften Apparat. Ich müßte wörtlich den Text des Prospektes wiedergeben, um von Satz zu Satz seine Fülle von Unsinn anzuführen. Ansonst scheint es auch, daß in den verschiedenen Ländern ein und dasselbe Instrument, selten etwas modificiert, immer aber nach einem anderen Autor benannt, angekündigt wird.

Damit ich mir nicht von Seiten des Autors der erwähnten angeblich neuesten einheimischen Erfindung einen, vielleicht gar verdienten Vorwurf einhole, daß ich den Wert seines Instrumentes ohne Weiteres einfach in Abrede stelle, probierte ich dasselbe auch aus.

Zuförderst möge aber aus dem Prospekte des betreffenden Instrumentes Einiges wörtlich angeführt sein. So heißt es z. B. an einer Stelle: „Gibt eine Trommel einen dumpfen Ton, so muß man diese oder das ihr gegenüber liegende Fell (Trommelfell) mittelst Schrauben fester anspannen. Wohlbekanntlich gibt es

Digitized by Google

auch im menschlichen Ohre ein Trommelfell, welches bei Erkrankung, durch Druck oder während des Badens, wenn das Wasser ins Ohr gedrungen, endlich durch starke Detonation oder infolge Erschreckens in seiner Spannung gelockert wird. Die in solchen Fällen notwendig gewordene Anspannung dieses Ohrentrommelfells kann nun mit Hilfe meines Ohrenapparates am vorteilhaftesten erzielt werden. Wird nämlich derselbe so weit ins Ohr vorgeschoben, bis er das Trommelfell erreicht, und erst einige Minuten später zurückgezogen, dann liegt es ja in der Natur der Sache, daß das eingezogen gewesene Trommelfell beim Entfernen des Apparates nach außen gezogen wird, denn die Luft, welche zwischen dem Trommelfell und der inneren Platte des Apparates gewesen, ist jetzt nach außen gedrungen."

Daß es hier in den wörtlich angeführten Zeilen von Anhäufungen bunteren und bunteren Unsinns nur so wimmelt, erheischt doch an dieser Stelle keiner besonderen Beweisführung. Traurig genug, daß die Laien beim Durchlesen eines solchen Textes nicht sofort finden können, daß das Ganze bloß ein Märchen unsinniger und unmöglicher Sachen ist. Wohl läßt sich der Trommelton ändern, wenn die Trommel derart konstruiert ist, daß mit Hilfe seitlich angebrachter Schrauben die Spannung der zwei einander gegenüber liegenden Trommelplatten und somit zugleich die zwischen beiden sich ausbreitende Weite (Luftsäule) selbst verändert wird, hierauf beruht doch wohlbekanntlich das Stimmen der Trommel. Um aber zu verstehen, wie der Autor die Rolle der Schrauben durch jenen Druck ersetzen lassen will, welchen sein Apparat aufs Trommelfell ausübt, hierzu benötigt man doch zum mindesten so viel Phantasie, als genügen würde, um diesen an physikalischem Unsinn hinkenden Vergleich für einwandsfrei halten zu können. — Ansonst ließe sich über den übrigen Text auch nur Ähnliches sagen.

Der Apparat selbst besteht aus einer kleinen Metallstange, an jedem Ende versehen mit je einem Gummiplättchen. Derselbe gleicht ganz dem gut gekannten Apparate von Nicholson. Wie viel dieser Wert ist, hierüber äußerte ich mich bereits vor 15 Jahren, als ich denselben an der Ohrenklinik Zaufal's[1]) in Prag kennen lernte und ihn als vollkommen nutzlos bezeichnete. Und wiewohl ich überzeugt war, daß an meiner vor 15 Jahren gemachten Äußerung dieser neue thermo-elektrische Apparat kaum

1) Szenes, Otiatrische Reisebriefe. Allgem. Wiener med. Zeitung. 1889. Nr. 35. S. 405.

Digitized by Google

etwas zu ändern vermag — (die Elektricität entsteht hier angeblich auf Grund der Construction des Apparates, indem zwischen zwei Silberstäbchen eine Aluminiumwalze angebracht ist, beeinflußt durch den Temperaturunterschied zwischen der Gehörgangsluft und der äußeren Luftsäule) — stellte ich dennoch neuerdings Versuche an, um nicht ungerechterweise die Nutzlosigkeit zu betonen.

Meine Versuche stellte ich an Sklerotikern an, da doch der Apparat in erster Reihe für diese gehört, wie dies der Autor selbst hervorhebt. Schon bei der möglichst vorsichtigsten Einführung des Instrumentes (bei reflektiertem Lichte) verursacht dasselbe eine entschieden unangenehme Empfindung, und wenn das Kautschukplättchen das Trommelfell erreicht hatte, äußerte der betreffende Patient stets Schmerzen, infolge des Druckes, welchen der Apparat auf das Trommelfell ausübt, nebst dem wurde selbst das Ohrensausen verstärkter.

Um getreu über alles zu berichten, darf ich eine momentane angenehme euphorische Empfindung nicht unerwähnt lassen, welche die Patienten hatten, als ich den Apparat aus dem Gehörgange heraus nahm, als nämlich die Unglückseligen von ihrem unangenehmen Ballaste befreit wurden. Oft plagte auch noch einige Minuten lang die Kranken eine Empfindung, als wenn das Instrument noch immer im Ohre säße, ähnlich jener Nachempfindung, welche viele Patienten nach dem erstmaligen Katheterismus zu erwähnen pflegen, wenn sie nach dem Entfernen des Katheters einige Minuten lang noch immer die Empfindung haben, als wenn der Katheter weiter noch in der Nase stecken würde.

Nach dem Entfernen des Apparates war in jedem einzelnen Falle eine lebhafte Hyperämie, sowohl am Trommelfelle wie auch an jenen Partien des äußeren Gehörganges zu sehen, mit welchen die einzelnen Teile des Instrumentes in direktem Contakte gestanden hatten; intensiver war die Hyperämie, wenn der Apparat längere Zeit hindurch im Gehörgange gelegen hatte, weniger intensiv, je früher derselbe entfernt wurde.

Auf das Gehörvermögen selbst übte der Apparat absolut nicht die geringste Verbesserung aus, gleichviel während derselbe im Gehörgange gelegen war, oder aber nachdem er aus dem Ohre entfernt wurde. Hingegen blieben in keinem Falle die Klagen betreffs der unangenehmen subjektiven Empfindungen aus. Bei 6 Patienten war es mir gelungen, sie zu über-

Digitized by Google

reden, je 4 mal den Apparat neuerdings versuchen zu können; mit Geduld ertrugen sie die Versuche, doch wollten sie sich keineswegs an die verursachten subjektiven Unannehmlichkeiten gewöhnen, da diese immer unerträglicher wurden, und alsbald nahmen sie entschieden Abstand davon, den Apparat jemals gebrauchen zu wollen.

Daß der Apparat als künstliches Trommelfell in Betracht kommen könnte, darüber kann man gar nicht discutieren; die Kompaktheit desselben schließt schon die Möglichkeit hierzu aus.

Zweifellos werden die Ohrenkranken sowohl mit diesem Apparate als auch mit all jenen, welche mit ähnlichen Absichten in Betrieb gebracht werden, rein getäuscht. Dem gegenüber glaube ich nun in erster Reihe die Frage aufwerfen zu müssen, was wir dagegen tun könnten, besser gesagt, tun müßten?

Gegen das Versprechen, welches, im Prospekte schreienden Tones, jede Taubheit mit demselben heilen kann, können wir nichts tun. Wir sind hier ganz so daran, wie mit dem Versprechen jener Collegen, welche dies den venerischen Kranken in den Tagesblättern ankündigen. Leider läßt sich dies bis nun gesetzlich nicht verbieten, und somit wird sich auch immer vertrauensseliges Krankenmaterial für sie vorfinden.

Ebenso läßt sich gegen die unstreitbare Nutzlosigkeit des Instrumentes nichts tun. Ähnliches wird ja auch von Seiten der Instrumentenmacher begangen, die oft genug solche Instrumente verkaufen, welche 1—2 mal in Anwendung kommen, sich alsbald für unpassend zeigen und nicht mehr retourniert werden können; eine Zeit lang liegen dann diese zu Hause in der Schublade, und werden entweder verschleudert oder endlich weggeworfen.

Gegen das Annoncieren (in den Tagesblättern) läßt sich ebenfalls kaum etwas tun, ebenso wie nichts geschieht gegen die von Seiten der Apotheker, Droguisten und anderer gleichmäßig reklamehafte Propaganda der verschiedenartigsten Wundermittel — (Haarwuchspomade, Hustenkräuter, kosmetische Mittel usw.) —; diese Mittel finden alle ihren lebhaften Absatz, selbstverständlich ohne Wissen und Verordnung des Arztes.

Nach alledem möchte ich doch nicht zu dem Schlusse kommen, daß wir ruhig und untätig zusehen, wie man die

Digitized by Google

Kranken mit leeren Versprechungen und nutzlosen Instrumenten täuscht. Ja ich glaube sogar, wir müßten entschieden Stellung nehmen gegen solche Täuschungen, was nach meiner Ansicht auf zweierlei Arten geschehen könnte.

Nach einer Richtung hin könnte eine Aktion intendiert werden, die sich auf unsere speciellen Kreise erstreckt, indem wir je öfter und reichlicher Gelegenheit suchen, das Publikum aufzuklären, und wir demselben mitteilen, daß solche Apparate unnütze Dinge sind und nur zur Täuschung vertrauensseliger Leute angefertigt werden; gemeinsam mit den specialistischen Fachsektionen könnte diese Agitation auf breiter Basis initiiert werden, denn es geht ja doch nicht, daß Fachmänner, die im Dienste der Wissenschaft stehen, tatlos zusehen, wie man die Leute in den einzelnen Ländern mit den immer unter einem anderen Namen auftauchenden, eigentlich aber stets denselben Apparaten ausbeutet.

Nach einer anderen Richtung hin könnte eine Agitation von noch größerer Tragweite eingeleitet werden, wenn nämlich sämtliche Fachvereine gemeinsam eine Agitation anstreben würden, da doch ähnliche Täuschungen auch auf anderen speciellen Gebieten vorkommen und man überhaupt den Kampf gegen alle Apparate und angekündigten Mittel aufnehmen würde, welche einzig und allein nur zur Ausbeutung der leichtgläubigen Leute in den Handel gebracht werden.

Daß sich Etwas machen läßt, möge Folgendes beweisen:

In einer Sitzung — am 2. Mai 1902 — der otologischen Sektion der königl. Gesellschaft der Ärzte zu Budapest folgte meinem Vortrage: „Über die Täuschungen mit den die Verbesserung des Gehörvermögens verkündenden Apparaten“ eine rege Discussion, und schließlich wurde der Beschluß gefaßt, die Gesellschaft der Ärzte selbst in einer Zuschrift aufzufordern, dieselbe möge kompetenten Ortes Schritte tun, dem „thermoelektrischen Heilapparate für Schwerhörige“ die Patentierung zu vereiteln. Der Direktionsausschuß der Gesellschaft hielt jedoch dieselbe nicht für kompetent hierzu, verständigte auch hiervon unsere Sektion, welche nun die Angelegenheit nicht mehr fallen lassen wollte und in einer Sitzung — am 13. Oktober 1902 — mich damit betraute, das angesuchte Patentieren des Apparates möglichst zu verhindern.

Zuvörderst suchte ich nun am 23. Oktober das königl. un-

Digitized by Google

garische Patentamt auf, und um selbst Formfehlern vorzubeugen, konsultierte ich bezüglich meines Vorhabens den Richter E. P., auf dessen Anraten ich nun eine Eingabe mit folgendem Texte an das Amt absandte:

„Dem löblichen Vorstande des königl. ungarischen Patentamtes in Budapest. Ich erhebe Protest laut Punkt 1 und 2 des § 3 des Patentgesetzes gegen die Ankündigung sub Nr. N. 432. Den von dem Buchhalter M. N. angemeldeten thermoelektrischen Heilapparat habe ich am 2. Mai 1902 in der otologischen Sektion der königl. Gesellschaft der Ärzte in Budapest demonstriert und auch über die schädliche Wirkung desselben berichtet. Im übrigen schlossen sich meinen Ansichten auch die anwesenden Mitglieder der Sektion an."

Mittelst der Erhebung dieses Protestes wollte ich eigentlich auch noch bezwecken, daß mir Gelegenheit geboten werde, bei einer zu diesem Behufe anberaumten Verhandlung, sowohl auf die Schädlichkeit des Apparates hinzuweisen, als auch zu betonen, daß es sich nur um Irreführungen handelt, welchen das arme Volk gewöhnlich zum Opfer fällt. Zugleich beabsichtigte ich aber auch noch das Richtercollegium des Patentamtes zu ersuchen, man möge doch betreffs des Wertes dieses Apparates, vor der Patentierung, auch noch die Ansicht des hierzu befugten Sanitätsrates einholen.

Mein eingebrachter Protest wurde berücksichtigt, und ich erhielt für den 13. Februar 1903 die Einberufung zu einer öffentlichen Verhandlung. Vorher bekam ich aber auch noch zu Händen den Wortlaut einer Eingabe des um das Patent Ansuchenden, der sich auf meinen eingebrachten Protest berufend, seine Bemerkungen folgendermaßen anführte:

„Der Protest-Erheber Dr. S. Sz. beruft sich in seiner Eingabe auf Punkt 1 und 2 des § 3 des Patentgesetzes, ohne die veröffentlichten Drucksorten oder andere Vervielfältigungen anzugeben; ebenso werden nicht bezeichnet der öffentliche Gebrauch des Apparates, oder wie derselbe ausgestattet ist, mithin fehlt all' das, was den Wert der Neuheit der angemeldeten Erfindung verringern könnte. Es wird wohl angegeben, daß der Protest-Erheber in einer Sitzung der otologischen Sektion der königl. Gesellschaft der Ärzte in Budapest den angekündigten Heilapparat bereits demonstrierte, doch würde eine solche vor einigen Fachmännern gehaltene Demonstration den Wert der Neuheit meiner Erfindung selbst dann nicht schmälern, wenn

Digitized by Google

das Substrat tatsächlich jene Neuerung wäre, welche ich an dem schon früher gekannten thermoelektrischen Apparate anbrachte; und zwar aus dem Grunde nicht, weil ein wissenschaftlicher Vortrag im Kreise einer solchen Gesellschaft nicht als solche Tatsache bezeichnet werden kann, welche der genau bezeichneten Neuerung den Wert zu vermindern vermag. Es kann dieser Umstand weder als veröffentlichte Drucksorte, noch als eine in den allgemeinen Gebrauch gesetzte Aufnahme, oder aber als eine Ausstellung des Apparates betrachtet werden. — Überhaupt stelle ich in Abrede, daß der Protest-Erheber in seinem Vortrage jene Neuerung bemängelt hätte, welche ich an dem Apparate vornahm. Hat in Wirklichkeit der Vortrag stattgefunden, so wurde der Apparat in seiner früheren Konstruktion besprochen, denn der Protest-Erheber erklärt in seiner Eingabe den Apparat für schädlich und fand sicherlich keine Veranlassung dazu, sich auch einzeln mit den verschiedenen Modifikationen und Formen desselben zu befassen. — Mein Anspruch bezieht sich deutlich und unstreitbar darauf, daß ich das Patent bloß für jene Neuerung beanspruche, wonach in dem schon gekannten thermoelektrischen Heilaparate zwischen dem Silberfaden und Silberröhrchen ein Zinkröhrchen angebracht ist, deren praktischer Zweck, wie dies in meiner Beschreibung erklärt wird, darin besteht, daß die chemische Umänderung, welche das Ohrenschmalz in dem Aluminium verursacht, ausgeschaltet werde und zugleich auch jene Nachteile behebt, die durch die übermäßige Ausdehnung des Aluminium entstehen. Die Neuerung dieser Verbesserung wie auch die derselben zugemutete technische Wirkung werden nicht in Abrede gestellt.

Jener Umstand, daß der Protest-Erheber in dem thermoelektrischen Apparate keine vorteilhafte Heilwirkung findet, könnte nur dazu dienen, daß er denselben seinen Kranken nicht empfehlen wird, kann jedoch nicht das Substrat eines Protestes gegen das Patentieren bilden, da das Patentgesetz keine solche Protest-Rechtbasis kennt. — Über die Heilwirkung eines Heilapparates kann füglich ebenso diskutiert werden, wie über die Wirkung anderer Heilinstrumente, doch ist nicht der Protest-Erheber berufen, in einer solchen Diskussion an letzter Stelle zu entscheiden. Meine Erfahrungen beweisen, daß der Apparat die in der Beschreibung erwähnte günstige Heilwirkung besitzt, und dies bin ich auch bereit durch zahlreiche Zeugen zu beweisen, welche über die Heilwirkung, auf Grund eigener an sich selbst gemachter Beob-

Digitized by Google

achtungen, berichten können. — Die entscheidende Frage von Seiten des Patentamtes, ob nämlich die Patentierung erfolgen kann, steht hiermit in keinem Zusammenhange, denn die industrielle Verwertung oder auch die Verwirklichung bedingt keine gewissen Vorteile, da die Vorteile bei jeder Neuerung, mithin bei allen Gegenständen, welche ein Patent anstreben, bekrittelt werden können, und kann man im Vorhinein somit auch kein Urteil fällen. Sollte der Heilapparat gelegentlich seiner praktischen Verwertung sich wirklich nicht bewähren, dann werden die Ärzte denselben überhaupt nicht empfehlen, ebenso wie auch andere patentierte Verbandzeuge, Instrumente und zahlreiche Hülfsmittel der Krankenpflege durch sie nicht empfohlen werden. Doch hat der Erfinder immer in erster Reihe auf eine günstigere Eventualität bedacht zu sein, damit sich seine Erfindung für das praktische Leben bewähre und damit er durch Vorhersagungen betreffs der Vorteile nicht bekürzt werde und hierdurch die von Seiten der gesetzlichen Wege ausschließlich ihm zufallenden Bezüge nicht einbüße. Auf Grund dieser Bemerkungen bitte ich nun, die Erhebungen des Protestes zurückzuweisen."

Nach dem Durchlesen dieser Äußerungen, welche vom Rechtsanwalte des um das Patent Ansuchenden abgefaßt waren, fiel es mir erst recht nicht ein, von meinem Proteste abzustehen. Einerseits fand ich doch in diesem Texte nur die Fortsetzung des bereits im Prospekte schon angeschlagenen Tones, welcher hier ebenfalls nur auf falschen Theorien basierende fehlerhafte und deshalb entschieden irreführende Folgerungen weiter spinnt; andererseits fand ich aber entschieden eine Aneiferung zur Fortsetzung meines begonnenen Verfahrens in dem vollen Bewußtsein, daß alle meine Fachgenossen, in deren Namen ich ja den Protest erhoben, mir vollkommen beistimmen werden.

Ich war auch deshalb am 13. Februar bei der Verhandlung erschienen und versäumte nicht hier, als ich das Wort erhielt, an der Hand ausführlicher Erörterungen dem Richterkollegium mit Nachdruck zu betonen, daß der betreffende Apparat bloß zur Irreführung und Täuschung des Publikums diene; derselbe ist entschieden schädlich und könnte in vielen Fällen seiner Anwendung selbst das Leben gefährden (nämlich bei suppurativen Prozessen, wo derselbe Eiterretentionen und deren Konsequenzen verursacht)." — Zur Bekräftigung dieser dem ersten Anschein nach vielleicht drastischen Kritik schlug ich zugleich vor, hierüber die Ansicht des hierzu berufenen königl.

Digitized by Google

ungarischen Landes-Sanitätsrates einzuholen. Auch ließ ich nicht unerwähnt die aus den unrichtigen Theorien deduzierten falschen Folgerungen und habe zugleich hingewiesen auf die irrige Verteidigung des um das Patent Ansuchenden.

Von einer industriellen Verwertung des Apparates — meine ich — kann doch hier gar keine Rede sein. Der Apparat wird ja weder bei Instrumentenmachern noch in Apotheken zu haben sein; hingegen wird aber der um das Patent Ansuchende, wie bisher, die Prospekte an die betreffenden Kranken selbst versenden, deren Aufmerksamkeit auch weiterhin in den Tagesblättern durch reklamehafte Ankündigungen auf den Apparat gelenkt wird, und dem glaubseligen Leser wird man nur um so mehr imponieren, wenn man in der Ankündigung auch noch hervorhebt, daß der Apparat patentiert wurde.

Es verletzt aber auch noch das Selbstgefühl der im Dienste der Wissenschaft stehenden Fachmänner, wenn man erfährt, daß die unglücklichen Patienten den Preis eines solchen Instrumentes oft aus zusammengebettelten Hellern nur schwer zusammensparen, und nach Anschaffung des Apparates wird selbst ein geringster Strahl der letzten Hoffnung nicht verwirklicht. Um so öfter aber findet man, daß der Zustand sich verschlimmert, ja sogar auch in lebensbedrohlicher Weise (wie dies bei suppurativen Prozessen sicherlich zu erwarten ist).

Da endlich der um das Patent Ansuchende, durch die Verbreitung der Prospekte und später durch das Versenden der bestellten Apparate, als hierzu nicht befugt, eigentlich Kranken-Behandlung ausübt, mithin auch gesetzwidrige Quacksalberei betreibt, dürfen wir um so weniger zugeben, daß ein solches Verfahren auch noch patentiert werde, was doch der Bewerber, wie bereits erwähnt, in erster Reihe zu seinen Reklamezwecken verwenden wird, und wir eigentlich mithin denselben in seinem Vorgange, die Leute irrezuführen, nur noch unterstützen würden.

Auf den ärztlichen Teil meiner soeben erwähnten Anführungen hatte der anwesende Rechtsanwalt des Bewerbers kaum reflektiert, schob aber in seiner nach mir gehaltenen Rede immer nur die geschäftliche Frage der Angelegenheit in den Vordergrund, um schließlich das Richterkollegium zu ersuchen, mich mit meinem

Digitized by Google

Proteste abzuweisen, seinem Klienten hingegen für den Apparat das Patent zu erteilen.

Nun zog sich das Richterkollegium zurück, und nach einer weit über eine Stunde lang dauernden Beratung wurde folgendes Urteil verkündet:

„Gegen die bei der Anmeldungsabteilung des königl. ungarischen Patentamtes am 11. Juli 1902 vom Buchhalter M. N. (wohnhaft in N., vertreten anfangs durch P., später durch den Rechtsanwalt Dr. F.), sub titulo „Neuerung an dem thermoelektrischen Heilapparate für Schwerhörige" eingereichte Erfindungseingabe wurde am 24. Oktober von seiten des Spitalsordinarius Dr. S. Sz. in Budapest ein Protest schriftlich eingegeben und wurde nun auf Grund der heute stattgehabten öffentlichen Verhandlung folgendes Urteil gefällt:

Die Anmeldungsabteilung des königl. ungarischen Patentamtes billigt den Protest und verweigert dementsprechend das Patent für den als Erfindung angemeldeten Gegenstand. Gegen diesen Beschluß kann innerhalb 30 Tage, gerechnet von der Zustellung desselben, bei vorherigem Erlage der gesetzlichen Gebühr von 20 Kronen eine Appellation statthaben. — Motive: Bewerber will an dem thermoelektrischen Heilapparate für Schwerhörige jene Neuerung unter den Patent-Schutz stellen, wonach er an dem der Beschreibung beigelegten Apparate das zwischen einem Silberfaden und einer letzteren umfassenden Silberwalze angebrachte Röhrchen, welches an den bis nun gebräuchlichen ähnlichen Apparaten aus Aluminium angefertigt war, von nun ab aus chemisch reinem Zink herstellt. — Nebst der Beweisführung der Schädlichkeit des angemeldeten Apparates auf die Gesundheit legt der Protest-Erheber auch noch eine bereits vor der Anmeldung in Verkehr gebrachte reklamehafte Drucksache des eigentlich das Wesen der Anmeldung bildenden Apparates vor und sucht infolgedessen um die Verweigerung des Patentes an. — Die Anmeldungsabteilung des königl. ungarischen Patentamtes billigte den Protest, weil sie in dem eigentlichen Wesen der Erfindungsanmeldung — nämlich an dem zum bezeichneten Zwecke dienenden Apparate statt des Aluminiumröhrchens ein Zinkröhrchen zu setzen — keine Erfindung sieht, weil jene technischen Vorteile, welche die Folge dieser eigentlichen Verwechslung der Stoffe sein sollten, nicht bewiesen sind. — Jene Äußerung des Anmelders, daß die Ohren-

Digitized by Google

fette das Zinkröhrchen nicht angreift, entspricht nicht der Wahrheit, weil Zink bei Einwirkung von Feuchtigkeit und Kohlensäure — und diese sind doch im Innern des Ohres unter allen Umständen vorhanden — zu Zincum carbonatum basicum wird; aber auch jene Art der Wirkung des Apparates, wonach zwischen dem Zink und dem Silber ein thermoelektrischer Strom entsteht, welcher auf die inneren Teile des Ohres heilsam wirken sollte, kann nicht als bewiesen betrachtet werden. Denn wenn auch Zink und Silber an dem erwähnten Apparate ein thermoelektrisches Element bilden würden, so währt dies nur so lange, bis die oben erwähnte chemische Veränderung des Zinkes nicht eintritt und dessen elektrische Spannung — da Zink und Silber in der thermoelektrischen Spannungsreihe unmittelbar einander folgen — so gering sein wird, daß der ausgelöste elektrische Strom auf die erwähnten Teile des Organismus überhaupt von einer heilsamen Wirkung gar nicht sein kann. Auch ansonst ist es aus der Beschreibung nicht ersichtlich, wie bei der beschriebenen Form des Apparates der entstehende Strom zu den organischen Teilen des Ohres dringen sollte, wenn die einzelnen Metallteile in unmittelbarer metalliger Berührung resp. im Kurzschluß miteinander stehen. — Was jedoch jene Äußerung des Bewerbers betrifft, daß als Material des in Rede stehenden Röhrchens Zink zu wählen schon deshalb geeigneter wäre als Aluminium, weil die Dehnung des Zinkes kleiner als die des Aluminium ist und hierdurch der Apparat durch das eventuell eindringende Ohrenschmalz in seiner Funktion nicht gestört wird, entspricht ebenfalls nicht der Wahrheit, weil der Dehnungsquotient des Zinkes größer ist als der des Aluminium, und somit wird die infolge der Dehnung eintretende Funktionsstörung bei Anwendung des Zinkröhrchens früher eintreten als bei dem Aluminium. — Nach alledem mußte man dem angemeldeten Gegenstande das Patent verweigern."

Das auf gründlichen Fachkenntnissen basierte Urteil des königl. ungarischen Patentierungsamtes wird allenfalls viel dazu beitragen, daß der Apparat doch nicht jedermann irreführen wird, da es gelungen war, die in dem Prospekte bereits schon angekündigte Patentierung, zufolge meines erhobenen Protestes, zu verweigern.

Digitized by Google

Aus dem Urteile dieses Richterkollegiums kann man zugleich auch noch ersehen, aus welch' phantastischen Theorien man Neuerungen fabrizieren und hierauf auch noch ein Patent verlangen kann, besonders wenn der Bewerber, in der Hoffnung seiner glänzenden Zukunft, selbst auf das eine nicht bedacht sein will, daß aus der Luft gegriffene und jede reelle Grundlage entbehrende Ideen sich eigentlich doch nicht immer verwirklichen lassen.

Digitized by Google

XXIV.

Zur therapeutischen Bedeutung der Otitis externa (secundaria).

Mitgeteilt in der 5. Sitzung des VII. internationalen Otologen-Congresses in Bordeaux, am 3. August 1904.

Von

Dr. Sigismund Szenes in Budapest.

In der ersten Versammlung der Deutschen otologischen Gesellschaft — am 18. April 1892 in Frankfurt a. M. — habe ich in einem Vortrage „Über eine heilungsbefördernde Komplikation der akuten Otitis media“ [1]) über 21 solcher Fälle von Otitis media suppurativa acuta berichtet, deren jeder einzelne Fall, nach kürzerer oder längerer Behandlungsdauer, wohl zu einer vollkommenen Heilung führte, jedoch war in jedem dieser Fälle vor der vollkommenen Versiegung der Paukenhöhleneiterung, ohne jed' welch' nachweisbare Ursache, eine auf den ganzen äußeren Gehörgang sich verbreitende Entzündung — Otitis externa diffusa — aufgetreten und mit der erfolgten Heilung letzterer Entzündung, nach einer nur wenige Tage lang bestandenen Dauer, war auch die primäre Erkrankung der Paukenhöhle vollkommen geheilt gewesen.

Die nachweisbaren Ursachen der primären Paukenhöhlenentzündung waren von verschiedenster Art. So hatte ich als Anamnese Erkältung, Influenza, Schnupfen, ferner Scarlatina, Morbilli, Tonsillitis follicularis, Morbus maculosus Werlhoffii und endlich auch die Anwendung der Nasendouche aufgezeichnet; mithin war in diesen Fällen die sekundär aufgetretene Otitis externa von ganz ähnlicher Wirkung auf die Otitis media,

1) Bericht über die erste Versammlung der Deutschen otologischen Gesellschaft. Archiv f. Ohrenheilk. XXXIII. Bd. S. 310.

Digitized by Google

welchen Ursprungs diese auch immer war. — Schon in diesen Fällen war mir aufgefallen, daß bei jenen, wo die Paukenhöhlenerkrankung beiderseits bestanden hatte, eine sekundäre Otitis externa jedoch nur einerseits die früher bestandene Paukenhöhlenentzündung komplizierte, dieses Ohr bedeutend früher genesen war als das andere, welches von der Externa verschont blieb. Ich hatte aber auch Gelegenheit Fälle zu sehen, wo nach dem Verklingen der sekundär sich hinzugesellenden Externa die früher bestandene Paukenhöhlenentzündung noch immer nicht geheilt war und erst nach einer später neuerdings aufgetretenen Externa war mit dieser zugleich auch die Media versiegt.

Trotz dieser tatsächlichen Erfahrungen ließe sich vielleicht der Otitis externa mit Bestimmheit keine curative Wirkung zuschreiben. Abgesehen nämlich von der alltäglichen Erfahrung, daß in vielen Fällen, wo, nach dem Verklingen einer der eitrigen Paukenhöhlenentzündung sich sekundär hinzugesellenden Otitis externa, die früher bestandene Paukenhöhlenerkrankung unverändert auch fernerhin besteht, muß man doch in erster Reihe damit Rechnung tragen, daß vielleicht die mit der sekundär aufgetretenen Externa neuerdings erschienenen Symptome — Fieber, Schmerzen und andere Unannehmlichkeiten — den betreffenden Patienten dazu bewogen, seinen Zustand ernster zu nehmen, worauf er auch die verordneten Maßregeln strenger befolgt und die ansonst schon im Begriffe zu heilen gewesene Media hierdurch auf das — eigentlich nur wegen der Externa — energischer vollführte antiphlogistische Einschreiten, mit der nach 3—4 Tagen erfolgten Verheilung derselben, zugleich auch der Media zum vollständigen Versiegen verhilft.

Dennert[1]) ist der Ansicht, daß die sowohl den akuten als chronischen Paukenhöhlenentzündungen sich hinzugesellende Entzündungen des äußeren Gehörganges auf den Prozeß in der Paukenhöhle entschieden Einfluß üben, und zwar in Form einer ableitenden Wirkung.

Colladon[2]) führt zur Bekräftigung meiner oben angeführten Ansicht die Versuche von Fochin an, wonach in der Tiefe sitzende und somit innere Organe gefährdende

1) Dieses Archiv. Bd. XXXIII. S. 312.

2) Szenes, Bericht über die Verhandlungen der otologischen Sektion auf dem XI. internationalen med. Congresse in Rom vom 29. März bis 5. April 1894. Dieses Archiv. XXXVII. Bd. S. 92.

Digitized by Google

Eiterungen durch hypodermische Einspritzungen von Terpentin auf die Peripherie als „abcès de fixation" abgeleitet werden, mithin von innen nach außen in Form kritischer Metastasen versetzt, einen heilbringenden Einfluß auf den tiefer sitzenden Eiterungsprozeß üben. Diesem künstlich hervorgerufenen Prozesse will nun Colladon bezüglich des Einflusses dieselbe Rolle zuschreiben, die ich bei der einer Otitis media sich hinzugesellenden sekundären Externa annehmen möchte.

Gradenigo[1]) bekräftigt wohl das Hinzugesellen der Gehörgangsentzündungen zu Mittelohrentzündungen, besonders bei Otitiden infolge von Influenza, betrachtet jedoch die Externa als Folge einer Infektion, die während der Behandlung der erstlichen Paukenhöhlenentzündung entsteht.

Cozzolino[2]) erklärt das Entstehen einer secundären Externa durch die irritanten Mittel, welche bei der Behandlung der Paukenhöhlenentzündung in Anwendung zu kommen pflegen, und warnt auch solcher sich möglichst zu enthalten.

De Rossi[3]) will die Entzündung des äußeren Gehörganges, im Verlaufe einer akuten Paukenhöhlenentzündung, als Komplikation erachten, die mit der Erkrankung der Paukenhöhlenschleimhaut nichts zu tun hat. Die Komplikation kann man für ziemlich schwer erachten, sowohl der Prognose der Krankheitsdauer als auch der Schwierigkeiten wegen, welche sich infolge des erkrankten Gehörganges bei der Behandlung der Paukenhöhle ergeben.

Doch kennt man andererseits Entzündungen hinter dem Ohre, die auf Mittelohreiterungen heilungsbefördernd wirken, was sich auch auf Grund der Phagocytentheorie erklären läßt, indem die pyogenen Mikrokokken vernichtet werden.

Flatau[4]) erachtet die einer Otitis media sich anschließende Externa als eine gefahrvolle Komplikation; die hierdurch entstandene eventuell heilsame Depletion nach außen wird zum mindesten durch die Gefahr einer Sekretverhaltung — wohlbekanntlich infolge der Gehörgangsentzündung verursachten Verengerung seiner Lichtung — compensiert.

Die angeführten Ansichten von Gradenigo, Cozzolino,

1) Ebenda S. 93.
2) Ebenda.
3) Ebenda.
4) Ebenda. S. 94.

Digitized by Google

de Rossi und Flatau wurden eigentlich durch den erwähnten Vortrag von Colladon provoziert, in welchem Colladon seine Auseinandersetzungen aus meiner zuerst gemachten Mitteilung einleitet. Ich war hier persönlich zugegen und konnte nun neuerdings betonen, daß ich die sekundäre Entzündung des äußeren Gehörganges weder als häufige Komplikation der akuten eiterigen Paukenhöhlenentzündung erachte, noch aber diese Komplikation im Allgemeinen für alle Fälle als günstig bezeichnen möchte, da meine Fälle sich nur auf einige Beobachtungen erstrecken, wiewohl in jedem dieser Fälle die Externa auf die Media einen curativen Einfluß zu haben schien.

Im Jahre 1894 [1]) habe ich diese Frage neuerdings besprochen, nachdem ich auf Grund neuerer 20 Fälle abermals auf den nahezu gleichmäßigen Verlauf hingewiesen. Die mit den üblichen Symptomen — Schmerz, Fieber, subjektive Gehörsempfindungen usw. — eingeleitete Paukenhöhlenentzündung nimmt anfangs einen ganz regelrechten Verlauf, indem mit Eintritt der Suppuration die stürmischen Erscheinungen nachlassen und nur die Otorrhoe besteht. Letztere wird nun regelrecht mit desinfizierenden oder antiseptischen Heilmitteln behandelt, worauf die Sekretsabsonderung allmählich geringer wird, versiegt aber nicht früher, bis unter stürmischen Erscheinungen — Schmerzhaftigkeit, Fieber, Anschwellung der Gehörgangswände — eine Otitis externa auftritt, welche wohl auf Behandlung in wenigen Tagen schon verheilt, wobei aber auch zugleich die Paukenhöhleneiterung versiegt ist. Bei der Einschlägigkeit dieser Fälle kann man doch nicht immer eine Zufälligkeit supponieren, und deshalb glaube ich eher der sekundär aufgetretenen Otitis externa einen heilungsbefördernden Einfluß auf die Media zuschreiben zu können.

Brieger [2]) erwähnt ebenfalls wiederholt bei Otitis externa ein auffallend rasches Abklingen des Mittelohrprozesses beobachtet zu haben, läßt es aber dahingestellt, ob vielleicht die bei der Externa eintretende Verlegung des Gehörgangslumens mit ihrer Verhütung eventueller Sekundäraffektionen der Paukenhöhle vom Gehörgange aus dabei eine Rolle spielt. Die curative Einleitung von Gehörgangsentzündungen jedoch — wie diese von

1) Gomperz, Bericht über die Sitzungen der Sektion „Ohrenheilkunde" der 66. Versammlung deutscher Naturforscher und Ärzte zu Wien vom 23. bis 30. September 1894. Monatsschr. f. Ohrenheilk. 1894. S. 319.

2) Ebenda.

Digitized by Google

Colladon und anderen vorgeschlagen wurde — hält Brieger für bedenklich und glaubt auch davor dringend warnen zu müssen.

Kaufmann[1]) beanstandet bloß die Häufigkeit dieser Beobachtungen und Gomperz[2]) bemerkt, daß, wenn im Verlaufe eiteriger Entzündungen des Mittelohres auch solche des äußeren Ohres auftreten, diese dann im Vordergrunde des Interesses stehen, weil sie die größten Schmerzen verursachen; kommt während dieses Zufalls die Mittelohrentzündung zur Ausheilung, so könne man noch immer nicht von einer Beeinflussung durch die Otitis externa sprechen.

Politzer[3]) registriert die betreffende Frage in der jüngsten Auflage seines Lehrbuches nicht richtig und scheint er seine Angaben aus Blau's Aufsatz in Schmidts Jahrbüchern entnommen zu haben, wohin sich der Fehler, trotz der anerkannten Gründlichkeit dieses Autors, nur infolge der Reichlichkeit der otiatrischen Literatur, leicht einschleichen konnte. Politzer sagt nämlich wörtlich Folgendes: „Den im Verlaufe einer chronischen Mittelohreiterung auftretenden circumscripten und diffusen Gehörgangsentzündungen wird von einzelnen Autoren (Wilde und Szenes) eine heilungsbefördernde Tendenz zugeschrieben."

Meinerseits habe ich nie weder die chronische eiterige Entzündung der Paukenhöhle noch die circumscripte Erkrankung des äußeren Gehörganges in den Bereich dieser Frage gezogen; hingegen habe ich immer bloß solche Fälle hervorgehoben, wo vor dem gänzlichen Verklingen einer akuten Entzündung der Paukenhöhle eine diffuse Entzündung des äußeren Gehörganges sekundär aufgetreten war, und nach Verlauf dieser letzteren Komplikation war auch die erstliche Erkrankung der Paukenhöhle vollkommen geheilt.

Im Laufe der Jahre ist auch die Zahl meiner Beobachtungen fortwähren dherangewachsen, und schon zufolge des einschlägigen Verlaufes dieser Fälle müssen dieselben, selbst bei der nüchternsten Kritik, immer mehr den Verdacht wachrufen, daß die sekundär aufgetretene Otitis externa auf die im Verklingen begriffene Otitis media einen solchen Einfluß übt, welcher alsbald zum gänzlichen Versiegen derselben

1) Ebenda S. 320.

2) Ebenda.

3) Politzer, Lehrbuch d. Ohrenheilkunde, 1901, S. 157.

Digitized by Google

führt, oder aber mit anderen Worten, der Beobachter muß unwillkürlich den Verdacht hegen, daß in den betreffenden Fällen die Otitis externa eine heilsame Wirkung auf die Media ausübt.

Da ich den einschlägigen Verlauf dieser Fälle schon mehrmals betonte, wird es wohl genügen, einen aus der Reihe der vielen ähnlichen Fälle anzuführen:

Zu dem 15 Jahre alten Gymnasialschüler Friedrich F. wurde ich am 27. September 1903 gerufen, indem der Knabe seit einigen Tagen wegen Erscheinungen von Influenza, in Begleitung eines Schnupfens und einer follicülären Tonsillitis, bettlägerig war. In der Tiefe des rechten Ohres besteht seit einem Tage ein unangenehmes Gefühl von Völle; zeitweise je ein schwacher Stich.

Bei der ersten Inspektion zeigt das rechtsseitige Trommelfell das Bild einer beginnenden Otitis media. Bloß eine auf den vorderen oberen Quadranten sich erstreckende Hyperaemie — ebenso wie diese nach einer ein wenig energischer ausgeführten Luftdouche zu sehen ist — die sich in noch geringerem Maße in der Richtung des Hammergriffes fortsetzt; sonst Trommelfell normal, kaum eingezogen, stark glänzender Lichtkegel.

Am 30. September: Die Schmerzen im Ohr nehmen heute einen intensiveren Charakter an; die Hyperaemie ist ausgeprägter, erstreckt sich auf die obere Hälfte des Trommelfells gänzlich, auf die untere Partie bloß teilweise; Lichtkegel kaum mehr sichtbar. Es werden Instillationen von 10prozentigem Carbolglycerin stündlich verordnet; im Falle von Schmerzen Aspirin (0,40 g pro dosi).

1. Oktober: Paracentese: Sekret serös schleimig.

2. Oktober: Copiöse Otorrhoe (schleimig-eitriges Sekret); es werden öfters Ausspritzungen mit Kresollösung gemacht.

10. Oktober: Zustand wesentlich besser; Otorrhoe sehr gering; seit 2 Tagen regelmäßiger Appetit, subjektives Allgemeinbefinden gut; Ausspritzungen des Ohres werden täglich zweimal verordnet; mein nächster Besuch wird nach 3 Tagen angesagt, doch zu meinem Erstaunen werde ich am nächsten Tage schon wieder gerufen.

11. Oktober: Temperatur 37,3; hochgradige Empfindlichkeit schon bei der Berührung der rechtsseitigen Ohrmuschel; das Anfangsstadium einer Otitis externa diffusa dextra; in

Digitized by Google

der Tiefe des nur gering verengerten Gehörganges wenig Sekret, nach dessen Entfernung ist auch die Perforation des Trommelfells gut zu sehen. Es werden Vollgießungen mit vierfach verdünnten Liqu. alumin. acet. halbstündlich, kalte Umschläge aufs verstopfte Ohr, im Falle von Schmerzen Aspirin und für die Nacht Chloralhydrat verordnet.

12. Oktober: Zustand wesentlich verschlimmert; fortwährende Schmerzhaftigkeit; hochgradige Empfindlichkeit nicht nur auf Berührung der Ohrmuschel, sondern auch in deren ganzen Umgebung; äußerer Gehörgang ad minimum verengert; in der oberen Partie des Warzenfortsatzes Oedem; Temperatur 39° C. Auf den ersten Anblick hätte das Krankheitsbild leichtwegs als Antrumkomplikation imponieren können. Es werden je 2 Blutegel vor dem Tragus und hinter der Ohrmuschel angesetzt.

16. Oktober: Die Otitis externa ist abgeheilt; die Lichtung des äußeren Gehörganges ist normal, in seiner Tiefe keine Spur von Eiter und auch die Trommelfellöffnung ist geschlossen. — An den letzten drei Tagen wurden die früher verordneten Vollgießungen dreistündlich befolgt.

20. Oktober: Normaler Ohrbefund.

Bis 1. November sah ich Patienten drei mal. Vollkommene restitutio ad integrum; gänzlich normales Trommelfellbild mit normalem Gehörvermögen.

Vollkommen ähnlichen Verlaufes waren die übrigen betreffenden Fälle, gleichviel ob ich die erstliche Erkrankung der Paukenhöhle von Anfang an beobachten konnte, wie in dem angeführten Falle, oder aber den Kranken erst später zu beobachten beginnen konnte. Diese Fälle waren alle durchwegs akute Fälle, und in jedem einzelnen fesselte ein Umstand beständig meine Aufmerksamkeit, nämlich die von therapeutischer Bedeutung scheinende Otitis externa.

Digitized by Google

XXV.

Besprechungen.

3.

Schönemann, Die Topographie des menschlichen Gehörorganes mit besonderer Berücksichtigung der Korrosions- und Rekonstruktionsanatomie des Schläfenbeines. Mit 4 photographischen und 4 lithographischen Tafeln. Wiesbaden bei J. F. Bergmann. 1904.

Besprochen von
Prof. **K. Grunert** in Halle a. S.

Wieder einmal ein Musterwerk, welches besonders die so schwierigen topographischen Verhältnisse der einzelnen Teile des inneren Ohres zu einander in einer überraschenden Klarheit zur Anschauung bringt.

In der Einleitung geht Verfasser von der Schwierigkeit bezw. Unmöglichkeit aus, durch die Zergliederungskunst alle anatomischen Teile des Gehörorgans in einer den natürlichen Verhältnissen entsprechenden Weise zur Anschauung zu bringen. Auch der Korrosionsanatomie, welche besonders über die Topographie des inneren Ohres so bedeutungsvolle Aufschlüsse gebracht hat (Siebenmann), haften bedeutende Mängel an, welche außer anderen vornehmlich darin bestehen, daß die Vorbereitungsprozeduren des Präparates es zur Folge haben, daß die Korrosionspräparate aus Objekten dargestellt werden, deren Verhältnisse von den während des Lebens bestehenden Verhältnissen mehr oder weniger abweichen. Dies gilt auch für die sogenannten Weichteilkorrosionen.

Um die topographischen Verhältnisse in einer der Wirklichkeit entsprechenden Weise schildern zu können, hat Verfasser durch Rekonstruktion von Schnittserien Plattenmodelle hergestellt, und zwar hat er aus einer großen Anzahl von Schnittserien schließlich 2 Plattenmodelle konstruiert, von denen er annehmen konnte, daß keine pathologischen Veränderungen vorlagen, und

Digitized by Google

daß die zur Darstellung gebrachten anatomischen Verhältnisse die Norm wiedergeben. Es ist dies das Plattenmodell des linken Schläfenbeins eines an Peritonitis nach drei Tagen verstorbenen 27jährigen Mannes und das linke Schläfenbein eines intra partum abgestorbenen Neonatus.

Weiterhin hat Verfasser dargestellt: 1. ein Modell vom Schläfenbein des Erwachsenen, 15fach linear vergrößert, durch Schnitte senkrecht zur Pyramidenlängslinie in sechs ungleichdicke Platten zerlegt. Das Modell zeigt die Verhältnisse des häutigen und des knöchernen Labyrinthes, ferner das Mittelohr mit den Gehörknöchelchen in situ, den Facialis-Kanal und den Anfang der knöchernen Tube; 2. ein Modell vom knöchernen und häutigen Labyrinth des Erwachsenen für sich dargestellt, 15fache lineare Vergrößerung; 3. das Modell des knöchernen und häutigen Labyrinthes vom Neonatus. 15fache lineare Vergrößerung.

Ausführlich beschreibt Verfasser die Technik seiner Präparationsmethoden, auf welche wir hier nicht weiter eingehen können.

Das Resultat der so schwierigen und umfangreichen anatomischen Arbeiten des Verfassers ist eine Beschreibung des Ohrlabyrinthes und des Mittelohres, welche, von seltener Klarheit der Darstellung, dazu angetan ist, so manche Lücke unsers bisherigen Wissens auszufüllen und so manche bisher herrschende falsche Anschauung besonders bezüglich der natürlichen Lagebeziehung des Ohres zum Schädel zu korrigieren.

In den dem Text beigefügten 4 photographischen und 4 lithographischen Tafeln sind die topographischen Verhältnisse des Ohres durch 48 Schnitte durch das Schläfenbein in übersichtlicher Weise zur Anschauung gebracht.

Das Werk ist dem Berner Chirurgen Prof. Strasser gewidmet, dessen Verdienst um das Zustandekommen des Werkes Verfasser in dem Vorworte mit folgenden Worten ehrt: „Als ich vor zwei Jahren auf Grund von Serienschnitten durch das menschliche Gehörorgan Rekonstruktionen anzufertigen begann, beabsichtigte ich zunächst bloß, für den praktischen klinischen Unterricht in der Ohrenheilkunde ein handliches, leicht verständliches und vor allem durchaus naturgetreues Anschauungsmaterial zu schaffen. Mein hochverehrter Lehrer und Freund, Herr Professor Dr. Strasser in Bern, hat mir dann gezeigt, wie diese Modelle sehr wohl dazu dienen können, das Gebiet der Topographie des

Digitized by Google

menschlichen Gehörorgans und besonders des inneren Ohres in bisher nicht erreichter Klarheit zu beleuchten; er hat mir auch die Wege gewiesen, dieses Material der Bearbeitung gewisser entwicklungsmechanischer Fragen dienstbar zu machen."

4.

Nagel, Handbuch der Physiologie des Menschen. III. Bd. Physiologie der Sinne. I. Hälfte. Braunschweig bei Fr. Vieweg und Sohn.

Besprochen von

Prof. K. Grunert in Halle a. S.

Der hier vorliegende Band des Nagelschen Handbuches beschäftigt sich ausschließlich mit dem Gesichtssinn und enthebt uns daher der Verpflichtung einer Besprechung. Hinweisen möchten wir unsern Leserkreis nur auf die allgemeine Einleitung zur Physiologie der Sinne, in welcher die Lehre von den spezifischen Sinnesenergien (W. Nagel) und die Psychologie der Sinne (J. v. Kries) eine sehr klare und schöne Darstellung gefunden haben.

Für die Leser dieses Archivs dürfte von besonderem Interesse sein, zu erfahren, welchen Standpunkt Nagel dem sogenannten „statischen Sinne" gegenüber einnimmt.

Verfasser bezweifelt, ob die Neuschaffung des statischen „Sinnes", der das Gebiet der Bewegungs- und Lageempfindung umfaßt, gerechtfertigt sei. „Es kann ja wohl keinem Zweifel unterliegen, daß ein besonderes Organ, ein Teil des Labyrinths, innerviert vom N. vestibularis, seine normalen Reize durch Bewegungen des Körpers als eines Ganzen oder des Kopfes erhält; auch daß Veränderungen in der Lage des Labyrinths relativ zur Schwerlinie in jenen Teilen des Labyrinths besondere Erregungen setzen, kann nicht bezweifelt werden. Als fraglich muß aber bezeichnet werden, ob es nicht vielmehr überwiegend oder ausschließlich ein reflexauslösendes Organ ist. Das jedenfalls ist ganz sicher, daß die Wahrnehmung von Bewegungen und bestimmten Lagen des Kopfes und des ganzen Körpers nicht allein vom Labyrinth besorgt wird, sondern an dem Zustandekommen dieser Wahrnehmungen vielerlei centripetale Nerven beteiligt sind. Creieren wir also einen statischen Sinn oder einen Sinn der Bewegungs- und Lageempfindungen, so müssen wir uns darüber klar sein, daß wir damit einen von den übrigen Sinnen

Digitized by Google

fundamental verschiedenen Sinn aufstellen, einen Sinn, der mit einer ganzen Anzahl verschiedenster, nach grundverschiedenen Gesetzen wirkender Organe arbeitet. Das kann nur in Frage kommen, ob etwa aus dem Gesamtgebiete der Bewegungs- und Lageempfindungen sich ein engeres Gebiet herausnehmen läßt, das einen wirklichen Sinn in des Wortes engerer Bedeutung darstellt und in dem eigenartig gebauten Labyrinthorgan sein spezifisches Sinnesorgan besitzt. Ich glaube, diese Frage darf, allerdings mit einem gewissen Vorbehalt, im positiven Sinne beantwortet werden."

5.

Blau, Bericht über die neueren Leistungen in der Ohrenheilkunde. VI. Bericht (1901 u. 1902). Leipzig bei S. Hirzel. 1903.

Besprochen von

Prof. **K. Grunert** in Halle a. S.

Mit gewohnter Pünktlichkeit ist der VI. der so geschätzten Berichte unseres langjährigen treuen Mitarbeiters erschienen, welcher die neueren Leistungen in der Ohrenheilkunde während der Jahre 1901 und 1902 umfaßt. Ein Wort der Empfehlung dem längst anerkannten Werke Blaus mit auf den Weg zu geben, hieße Eulen nach Athen tragen. Obwohl der 283 Seiten umfassende Band sich auf eine objektive Wiedergabe des Inhalts der einzelnen, in dem genannten Zeitabschnitte erschienenen Arbeiten beschränkt, unter einer derartigen Anordnung des Stoffes, daß alles stofflich Zusammengehörige auch bei einander zu finden ist, langweilt doch die Lektüre des Werkes niemals. Für den literarisch Arbeitenden werden die Blauschen Berichte unentbehrliche Nachschlagebücher bleiben.

6.

Prof. Massei und Dr. Prota, Bericht über die 7. Jahresversammlung der Società italiana di Otologia, laringologia e rinologia zu Rom vom 29.—31. Oktober 1903. (Napoli 1904.)

Besprochen von

Dr. Eugenio Morpurgo.

Allgemeine These: Über die pathologischen Veränderungen im Mittelohr infolge von adenoiden Vege-

Digitized by Google

tationen. Berichterstatter: Grazzi (Florenz), Poli (Genua), Ostino (Florenz), Arslan (Padua).

Grazzi: Obwohl den pathologisch-anatomischen Alterationen nicht genau entsprechend, kann man die nunmehr eingebürgerte Bezeichnung adenoide Vegetationen beibehalten. Entgegen seinen früheren Angaben über vermeintliche Seltenheit in Italien, hat er sich überzeugt, daß die Affektion häufig vorkommt (6 Proz. der Kranken seiner Ambulatorien von Florenz und Pisa). Die von anderen angenommene Ätiologie durch ungenügende Entgiftung von Seite der kranken Schilddrüse, konnte er nicht bestätigt finden. Zwischen 5—10 Jahren fand er das Maximum der Krankheitsfälle. Die Folgen für das Ohr bestehen im Kindesalter in katarrhalischen und eitrigen Otitiden, während bei Erwachsenen die trockenen Prozesse (hypertrophische und sklerosierende Formen) vorherrschen.

Außer dem Alter sind ätiologsch wichtig Constitution und hygienisches Verhalten und kosmotellurische Einflüsse. Dem Kindesalter eigene allgemeine Erkrankungen sind ebenfalls einflußreich. — Außer bei zweifelhaften oder wenig ausgesprochenen Fällen, bleibt die chirurgische Behandlung die einzig hilfebringende.

Ostino, als Militärarzt, befaßt sich mit dem Vorkommen von durch adenoide Vegetationen bedingten Ohrerkrankungen unter den Soldaten. Redner betont die Tatsache der in letzterer Zeit sich mehrenden Beobachtungen von adenoiden Vegetationen bei Erwachsenen. Nach seinen Untersuchungen an Soldaten (mittleres Alter 22 Jahre) und an militärärztlichen Eleven (mittleres Alter 25 Jahre) sind bei ersteren die adenoiden Vegetationen häufiger als bei letzteren; im allgemeinen bei Soldaten 10 Proz. Es dürfte also die Involution um das 25. Jahr herum sich vollziehen. Redner hebt besonders hervor, daß die Reflexsymptome von Seite des Herzens nasalen Ursprungs, die er mit Gilardoni zuerst studiert hat, sich nicht als einfache Reflexe, sondern als organische Erkrankungen des Herzens erwiesen haben. Die das Ambulatorium aufsuchenden Soldaten taten es zumeist wegen Erscheinungen von Seite des Ohres, dann wegen intercurrierenden Adenoiditiden und in der Minderzahl wegen Respirations- und Circulationsstörungen.

Die gefundene Häufigkeit der adenoiden Vegetationen unter den Soldaten müßte in Zukunft bei der Assentierung zu einer speciellen Berücksichtigung führen. Ganz besonders aber bei

Digitized by Google

angehenden Artilleristen oder Pionieren, da, wie schon andere, auch Redner bestätigen konnte, daß Einziehung des Trommelfelles zu Rupturen infolge von Detonationen prädisponiert, und dieser Unfall als Dienstbeschädigung aufgefaßt werden müßte.

Poli beschäftigt sich hauptsächlich mit der Ätiologie und pathologischen Anatomie. In Bezug auf den Einfluß der adenoiden Vegetationen auf das Ohr gibt er als Resultat der statistischen Erhebungen in Italien das Verhältnis von 8—12 Proz. sämtlicher Ohrenkranken an, wobei er bemerkt, daß durch Weglassung der Ohrenkranken im Alter über 20 Jahre das Verhältnis bedeutend steigen würde. — Dieser Einfluß erklärt sich durch anatomisch-physiologische Tatsachen. Hier geht Redner auf die bekannten Verhältnisse näher ein und betont das Factum, daß die Gegenwart der adenoiden Vegetationen, in den verschiedenen Perioden des Leidens, d. h. im gewöhnlichen Zustande, in jenem der Entzündung und in der Involution, den tubar-tympanischen Apparat schädigen kann. — Mit Bezug auf das Vorkommen von Adenoidgewebe längs dem Tubenkanal selbst im Kindesalter lasse sich keine genaue Grenze ziehen, wo der pathologische Zustand beginne; Tonsilla tubaria von Gerlach, Teutleben, Tonsilla tympanica von Rüdinger und darauf basierende Siebenmann'sche Einteilung beleuchtet er hierbei kritisch. — Redner hat darüber eigene Untersuchungen vorgenommen, aus welchen hervorgeht, daß lymphadenoides Gewebe nur am Ostium und benachbarten Teilen der Tuba vorkommt. Bei hochgradiger Entwicklung adenoider Vegetationen trifft man auf eine subepitheliale adenoide Schicht in der Tuba, wobei man aber begleitende Alterationen des Epithels, des Drüsenapparats und des Knorpels findet, so zwar, daß die Annahme eines pathologischen Prozesses plausibel erscheint. Unter 80 mit adenoiden Vegetationen behafteten Ohrenkranken seines Ambulatoriums war das Leiden bei 24 linkseitig, bei 56 doppelseitig. Von ersteren boten 2 Fälle akute, katarrhalische Otitis media, 4 Fälle chronische Otitis media catarrhalis, 7 Fälle Otitis media acuta purul., 11 Fälle Otitis media purul. chronica. Die mit doppelseitiger Ohrerkrankung zeigten in 5 Fällen Otitis media catarrhal. acuta, in 24 Fällen Otit. med. catarrh. chronica, in 2 Fällen Otit. med. purulenta acuta, in 24 Fällen Otit. med. purulenta chronica. — In 2 Fällen konnte zugleich eine Labyrinthitis mit Gewißheit diagnosticiert werden.

Schließlich kommt Redner auf den Einfluß der V. aden. auf

Digitized by Google

Taubstummheit und Idiotie zu sprechen. Bei seinen Beobachtungen im Taubstummeninstitut in Genua fand er, daß von 30 Taubstummen 26 Kennzeichen von adenoiden Vegetationen boten, und zwar ungefähr die Hälfte in bedeutendem Grade, die übrigen weniger ausgesprochen. In 19 Fällen fanden sich objektive Erscheinungen einer Beteiligung des Mittelohres.

Nach Redner wären die Fälle von auf diesem Wege acquirierter Taubstummheit im ersten Kindesalter häufig. — Was den Einfluß auf die Entwicklung von Idiotie betrifft, glaubt Redner, daß trotz den dankenswerten Erhebungen von Brühl, die Sache noch nicht spruchreif sei.

Arslan behandelt eingehend den operativen Teil. Er operiert mit dem Ringmesser von Schmidt; wenn Narkose erforderlich, sei Bromäthyl vorzuziehen.

Discussion.

Mancioli (Rom). Mit Rücksicht auf die Behauptung von einigen Autoren, daß Kropf und Veget. aden. in einigem Zusammenhange stehen, bemerkt er, daß in einer Gegend der römischen Provinz, wo er Hunderte von Kropffällen beobachten konnte, ihm kein Fall von Veget. aden. vorgekommen sei.

Gradenigo, auf einige Angaben der Referate sich berufend, glaubt nicht, daß die in der Medianlinie liegenden Vegetationen zu Respirationsstörungen führen, während die seitlichen auf das Ohr wirken sollen; die Genese von letzteren ist nicht so eindeutig und unabhängig von Lage und Volum. Die Indicationen zu Operationen sind nicht zu verallgemeinern; wo geringe Störungen, keine Operation; ist aber familiäre Disposition zu Ohrenleiden erwiesen, dann ist der Eingriff unter allen Umständen angezeigt. Zur Lösung der Frage der Tonsilla tubaria seien weitere Forschungen, besonders an Kindern in dem Alter unter 3 Jahren erforderlich, da das adenoide Gewebe in dem oberen Rachenteile um die Zeit der Geburt, die höchste Entwicklung zeigt. Es freut ihn zu hören, daß andere, competente Beobachter seine Meinung, daß Otosklerose häufig mit den akuten, im Gefolge von adenoiden Vegetationen auftretenden Mittelohrleiden im Zusammenhange stehen, teilen, womit nicht gesagt sein soll, daß nur diese genetische Form bestehe; so z. B. ist er überzeugt, daß in sehr seltenen Fällen das Bild von Sklerose zeigende Erkrankungen dem Thyreoidismus zugeschrieben werden müssen. — Nach der Operation, die er mit Gottsteins

Digitized by Google

Messer und dessen Modifikationen vornimmt, sind ergänzende therapeutische Maßnahmen gewiß am Platze.

Ferreri glaubt, daß weitere statistische Erhebungen über die Allgemeinheit der Bevölkerung nicht nur beim Militär, besonders in der Altersklasse zwischen 15—20 Jahren die Frage lösen könnten, ob durch die ausgedehnte curative Berücksichtigung des Kindesalters die Anzahl der durch früher bestandene adenoide Vegetationen bedingten Ohrenleiden in den höheren Altersklassen in Abnahme begriffen sind. Die Persistenz der adenoiden Vegetationen im Jünglingsalter erfordert eine häufigere genaue Untersuchung in diesem Sinne. So hat Redner unter 500 Kranken der römischen Ohrenklinik im letzten Jahre nicht weniger als 89 Adenoidfälle im Alter zwischen 15—20 Jahren gefunden. Zur Stellung der Diagnose sei die Palpation mit dem Ohrkatheter sehr bequem und sicher.

Citelli (Catania) hat 6 mal Eustachische Trompeten an Leichen im Alter von 8 Monaten bis 7 Jahren anatomisch auf Tonsilla tubaria untersucht, ohne selbe zu finden. Man muß sich da vor Mißkennen häufiger pathologischer Prozesse hüten, die zu einer irrtümlichen Auffassung führen könnten.[1])

Allgemeine These: Berufskrankheiten und Traumen des Ohres.

Berichterstatter: Della Vedova und Tommasi.

Della Vedova[2]). Redner hat, wie aus dem Titel ersichtlich, die professionellen Otopathien und die Traumen einzeln berücksichtigt. Bei ersteren hat er Soldaten, Eisenbahner, Bauern, Lehrer und Arbeiter, die in Mailand und der Lombardei sich aufhalten, einer eingehenden Nachforschung unterzogen. Besonders bei gewissen Berufsarten übersteigen die qu. Erkrankungszahlen jede Erwartung. — Es hat sich als passend erwiesen, zwischen Beschäftigung in geschlossenen Räumen und Arbeit im Freien zu unterscheiden, und es zeigte sich dabei nützlich, die Einzelnheiten zur Charakteristik der verschiedenen Arbeitsarten zu prüfen. Es hat sich im ganzen ergeben, daß die Otopathien häufiger vorkommen unter den Arbeitern in geschlossenen Räumen, wobei die Beschaffenheiten des umgebenden Mediums und

1) Wir haben hier nur die Hauptmomente der interessanten und weitläufigen Discussion bringen können und verweisen dringend auf das Original (der Ref.).

2) Was er im Congresse vorgetragen, ist ein Resumé der umfangreichen Abhandlung, die für sich im Druck erschienen ist (Milano, Tipografia Fossati. 1903). Ref.

Digitized by Google

die Art des Arbeitsmaterials eine große Bedeutung hat. Es ist klar, daß die oberen Luftwege in erster Linie darunter leiden, und daß hier der Hygieniker noch manches zu bessern hat.

Die bisher eingeführten hygienischen Maßnahmen hat Redner eingehend berücksichtigt.

Mit Bezug auf die Traumen war Referent in der Lage, das große gesammelte Material des Patronats bei Arbeitsunfällen zu prüfen (von 38241 Fällen betrafen 5361 den Kopf, resp. das Ohr). Dieses und sonstiges Material fand in der oben angegebenen Abhandlung eine minutiöse Benutzung und Bearbeitung. Die den Ohrenarzt näher angehenden Unfälle ereignen sich häufiger bei den im Freien Arbeitenden.

Tommasi bringt ein großes Material fremder und eigener Beobachtungen, nach Berufsart rubriciert zusammen, wobei die Eisenbahnbeamten, das Telephonpersonal und die Krankenwärter speciell berücksichtigt werden. — Die durch Unfälle, Intoxikationen u. s. f. zustande kommenden Erkrankungen sind eingehend studiert. Übersichtstabellen erleichtern das Studium des statistischen Teiles der Beobachtungen.

Mancioli (Rom): Über Leiden des Ohres, der Nase und des Halses bei den Arbeiterinnen der Königl. Tabaksfabrik in Rom.

Schlußsätze:

1. Sehr häufig sind Rachenkatarrhe, jedoch in milder Form.
2. Bei den längere Zeit Angestellten häufiger.
3. Der Kehlkopf ist mehr betroffen, als der Rachen.
4. Fast bei allen ist ein Reizzustand der Nasenschleimhaut vorhanden.
5. Dieser chronische Reizzustand der oberen Luftwege schützt wahrscheinlich den übrigen Organismus vor Nicotinaufsaugung.
6. Ohrenleiden sind äußerst selten.

Santamaria (Florenz): Die Krankheiten des Ohres bei den Arbeitern in den Arsenalen.

Schlußsätze:

1. Die mitten unter starkem Getöse Arbeitenden zeigen häufig Abnahme des Gehörs, die mit fast constant vorkommender Retraktion des Trommelfelles und mit den Kennzeichen der funktionellen Störungen, die der chronischen Otitis media mit Komplikation eines Leidens des inneren Ohres eigen sind, vergesellschaftet ist.

Digitized by Google

2. Die Retraktion ist häufig primär, d. h. mit seltenem Vorkommen von begleitenden Rachenaffektionen.

3. Die Schwere der Erscheinungen steht im Verhältnisse mit der Dienstzeit und nicht mit dem Alter für sich.

Discussion.

Poli meint, die Referate von Della Vedova und Tommasi entsprechen nicht dem Zwecke der aufgestellen These. Selbe sind immerhin als ein wertvoller, persönlicher Beitrag anzusehen, aber sie geben uns nicht ein Bild des in der Literatur gesammelten Materials. Es wäre vielleicht ratsamer, die Lösung der in Betracht kommenden Fragen einem weiteren Referate für die nächste Versammlung anheimzustellen, mit besonderer Berücksichtigung der Art der Einwirkung, nach welcher Traumen und verschiedene Berufsfaktoren das Gehörorgan, resp. die einzelnen Regionen desselben schädigen.

Nuvoli (Rom) nimmt den Referaten gegenüber denselben Standpunkt ein.

Gradenigo bei aller Anerkennung des Fleißes, mit welchem das statistische Material gesammelt wurde, kann man die Exaktheit der Angaben nicht ohne weiteres acceptieren, da selbige von Ärzten stammen, die nur in der Minderzahl die ohrenärztliche Disciplin beherrschen. Ein Beweis dafür, der gewiß irrig so niedrig angegebene Prozentsatz (1 Proz.) der Ohrerkrankungen; ebenso wenig nützlich sind in diesem Falle die protokollarischen Aufzeichnungen der Abteilungen für Ohrenkranke, da die ätiologische Berücksichtigung der Berufsarten dabei nicht eingehend durchgeführt sind. — Nach einer kurzen Replik der Referenten wird die Discussion geschlossen.

L. Rugani (Florenz), Beitrag zum histologischen Studium der Schleimhaut der Nase und ihren Nebenhöhlen (vorläufige Mitteilung).

Außer den üblichen Färbe- und Fixationsmethoden hat Rugani die Methode von Unna-Tänzer, modificiert von Livini zur Untersuchung der elastischen Fasern, und jene Galeottis zur Erforschung der Zellenstruktur angewendet. — Die Untersuchung ist auf die Säugetiere beschränkt. — Die Regio respiratoria und olfact. bieten folgendes: 1. In der R. respirat. ist das Epithel höher, als in der R. olfact. 2. Am Septum, in beiden Gegenden, ist das Epithel niedriger. als an den entsprechenden Seitenflächen, am niedrigsten an diesen, die Buchten zwischen

Digitized by Google

den Muscheln und an den Ansatzstellen der letzteren. 3. Bei Felis catus bedeutende Höhe des Epithels in der Reg. olfact. der Scheidewand; ebendaselbst bedeutende Invaginationen der Scheimhaut, die fast bis zum Periost reichen; selbe besitzen eine freie Öffnung und enden blind, mit zwei oder drei Divertikeln; Drüsenhaufen oder Drüsenmündungen in dem inneren dieser Gebilde nicht vorkommend. 4. Nicht nur in der Reg. respir., aber auch in der olfact. (hier bisher nicht beobachtet) Becherzellen häufig nachzuweisen. 5. In Reg. respir. an der Basalmembran ein Zug elastischer Fasern, häufig miteinander verbunden, ebenso in der Reg. olfact. an der oberen Grenze des Stratum submuc. gleichsam eine Membran darstellend; derselbe Befund auch in den Nebenhöhlen. — Schließlich beschreibt Redner Vorkommen und Verteilung des Bindegewebes, der lymphoiden Zellen und der glatten Muskelfasern, und demonstriert den Befund an zahlreichen Präparaten.

Rugani, Experimenteller Beitrag zur pathologischen Anatomie der Nasenstenosen.

Anknüpfend an eine frühere Mitteilung [1]) bringt Rugani die Ergebnisse der pathologisch-anatomischen Untersuchung an den Hunden, die experimentell benützt worden waren. An dem Hunde mit beiderseitiger Suturation der Nasenlöcher fand man bei der Sektion: Allgemeine Ernährung sehr herabgegangen, Haarbekleidung zerzaust, alopecische Plaques am Rücken, Muskeln stark reduziert, Knochen stark entwickelt, ausgesprochene Krümmung der Röhrenknochen nach innen, Schnauze stark verlängert, dolichocephalische Schädelbildung; Zahnreihen durch Divarikation der Lippen auseinanderstehend, Zähne unregelmäßig sitzend, harter Gaumen zur Spitzbogenform neigend; Schleimhaut des oberen Respirationstraktes hyperämisch; Herz stark vergrößert, besonders durch Dilatation mit beginnender Hypertrophie des rechten Ventrikels; chronische interstitielle Nephritis; an den übrigen inneren Organen Stauungserscheinungen; an den Lungen die Erscheinungen des substantiellen Emphysems. — Die Gesamtmenge des Blutes verringert, Blut flüssiger und dunkler als im Normalzustande, Zahl der roten Blutkörperchen vermindert, ebenso der Hämoglobingehalt.

Beim Hunde mit einseitiger Nasensuturierung im

1) Siehe Bericht über die vorhergehende 6. Versammlung.

Digitized by Google

großen und ganzen derselbe Befund. Bemerkenswert war die auffallende Weite der nicht vernähten Seite und die mehr ausgesprochene unregelmäßige Zahnstellung. Der Befund am Kontrollhund normal. Rugani demonstriert mikroskopische Präparate, welche die intra vitam gegebene Deutung der Erscheinungen bestätigen.

U. Calamida, Ein Fall von Nekrose der Schnecke. Mädchen im Alter von 14 Jahren. Mit 12 Jahren Radikaloperation des rechten Ohres wegen chronischer Mittelohreiterung mit günstigem Erfolg. Seit einem Jahr fließt das linke Ohr. Bei der Untersuchung: rechts Epidermisierung der durch Radikaloperation geschaffenen Höhle; links große polypöse Wucherung, das Lumen des Gehörganges obstruierend, reichliche Eiterung, Facialparalyse links. Entfernung des Polypen und Cürettement der Trommelhöhle in Chloroformnarkose; starke Blutung. — Nach einigen Tagen: Kopfschmerzen, Fieber, Nystagmus horiz. beiderseits, ophthalmoskopisch undeutliche Grenzen der Papille, besonders rechts, Neigung zu Sopor, beim Gehen starkes Schwanken. — Operation: Nach Abtragung der Corticalis große Höhle voll stinkenden Sekrets unter Druck, nach oben Knochenwand fehlend, Dura bloßliegend. — Eine Zeit lang besser, dann wieder Schmerzen im Kopf, Aufschreien, Fieber, beginnende Nackenstarre. Dann allmähliche Besserung; die Wunde am Warzenfortsatz verheilt; aus dem Gehörgange Sekretion fortdauernd. — Nach Wochen Extraktion der ganzen leicht beweglichen Schnecke aus dem Gehörgange. — Paralyse des Facialis blieb beständig. Allgemeinzustand ganz gut.

Mongardi (Bologna), Elektrotherapie bei Otosklerose.

Redner hat die verschiedenen Stromarten (galvanisch, faradisch und statisch) zugleich einwirken lassen (Anode am Nacken, Kathode am Trommelfelle). Die Behandlung wurde an 20 Kranken versucht (4 von diesen mit Labyrinthbeteiligung) und zwar durchgehend mit günstigem Erfolg; einige Patienten verlangten selbst eine längere Fortsetzung der Behandlung.

Discussion: Gradenigo war mit den Erfolgen der von Urbantschitsch empfohlenen Elektrolyse in den eigenen Fällen nicht zufrieden. Übrigens sei es bekannt, daß verschiedene erdachte Behandlungsmethoden der Otosklerose nur in den Händen der betreffenden Autoren erfolgreich gewesen sind.

Ferreri hebt die großen klinischen Unterschiede, welche

Digitized by Google

die verschiedenen Formen der sogenannten Otosklerose bieten, hervor, so zwar, daß unter diesem Namen gewiß sehr differente pathologische Prozesse verlaufen. Auch sei die chirurgische Behandlung derselben gewiß nicht von der Hand zu weisen.

Mongardi hat von chirurgischen Eingriffen keine Erfolge gesehen.

Mongardi: Drei neue Anästhetica zur allgemeinen Narkose für kurzdauernde Operationen. Vortragender erörtert die Eigenschaften, die ein gutes Anästheticum besitzen muß. Die neuen Mittel sind: Somniform, Chloräthyl, Liquor somniferus (Zambelletti in Mailand). Excitationsstadium nur beim Somnoform. Liquor somniferus zeichnet sich durch die Reizlosigkeit der Dämpfe und die Schnelligkeit der Narkose aus.[1])

1) Gemäß der Richtung dieses Archivs sind in diesem Referat die übrigen Vorträge, welche mit der Otologie nur lose zusammenhängen, nicht berücksichtigt. Ref.

Digitized by Google

XXVI.

Wissenschaftliche Rundschau.

23.

R. Müller, Komplikationen von Mittelohreiterungen. Fortschritte der Medizin 1904.

Verf. berichtet zunächst über einen 22jährigen Patienten, welcher an einer ausgedehnten Meningitis zu Grunde ging. Das große Interesse des Falles besteht darin, daß ungefähr alle Symptome fehlten, welche für eine diffuse Meningitis sprachen, dagegen der Fieberverlauf, die rezidivierenden Schüttelfröste, die Schmerzen in einzelnen Gelenken, welche für Metastasen gehalten wurden, ganz den Symptomenkomplex der otitischen Pyaemie bildeten. Bei der Sektion fanden sich die Hirnsinus völlig intakt. Der zweite Eall (19jähriger Patient) betrifft einen der seltenen Fälle von präaurikulärem-epizygomatischem otitischen Abszeß in Anschluß an akute Mittelohreiterung. Die Entzündung war auf das Periost der vorderen Gehörgangswand übergegangen; von dort hatte sie das Periost des Jochbogens ergriffen und war von hier bis zum Jochbeinkörper weiter gekrochen. Ihr Vordringen gegen die Oberfläche der Squama war verhindert durch den Ansatz des Schläfenmuskels. Mit Inzision des Abszesses hörte auch sogleich die Otitis media purulenta auf.

Die beiden Fälle haben soviel spezialwissenschaftliches Interesse, daß wir bedauern, daß ihre Publikation nicht in einer otiatrischen Fachzeitschrift erfolgt ist. Grunert.

24.

Wyatt Wingrave, The microscopical examination of the discharge in one hundred cases of middle ear suppuration with an analysis of the results, having special reference to the presence of tubercle and „acid-fast" bacilli. Annals of Otology, Rhinol. and Lar. Vol. XII. September 1903 No. 3. S. 440.

Diese Arbeit bringt nichts Neues von Bedeutung; sie ist vornehmlich statistischer Natur und für ein kurzes Referat ungeeignet. Grunert.

25.

Samuel Lodge, A case of thrombosis of the cavernous sinuses. Ebenda. S. 448.

Klinisch gut beobachteter Fall einer 49jährigen Frau, welche an diffuser Leptomeninigitis und septischer Trombose des linken Sinus cavernosus zu Grunde ging. Die Sektion ist leider unvollkommen, so daß der Ausgangspunkt der zunächst für idiopathisch gehaltenen Cavernosusthrombrose nicht ganz durchsichtig ist. Wenn auch ein Empyem des Sinus sphenoidalis dieser Ausgangspunkt zu sein scheint, so vermissen wir doch einen

Digitized by Google

genaueren Ohrbefund. Es wird zwar gesagt, daß bei der Autopsie die Paukenhöhle frei von Eiter gewesen sein soll, während der klinischen Beobachtung ist aber einmal angegeben, daß sich im Ohr Eiter gefunden habe ohne Angabe über einen genau aufgenommenen otoskopischen Befund sowie ein Funktionsprüfungsergebnis des Ohres. Grunert.

26.

Wyatt Wingrave, Tabacco nerve deafness. Ebenda S. 460.

Verfasser teilt die Schädigungen, welche das Ohr der Tabakraucher erleidet, in 3 Gruppen: 1. mechanischer Insult. Derselbe soll sich besonders geltend machen bei den Rauchern, welche zugleich an Nasenobstruktion leiden. Bei ihnen soll es bei jeder Inspiration zu einem negativen Druck im Nasenrachenraum kommen, der zu einer persistenten Hyperämie dieser Lokalität führt. 2. Der irritative Einfluß des Tabakrauchs auf die Schleimhäute der oberen Luftwege 3. Durch das Tabakrauchen bedingte toxische Nerventaubheit. Über letztere sagt Verf. uns nichts Neues. Therapeutisch empfiehlt er außer absoluter Abstinenz Strychnin, Chinin, Brom.

Grunert.

27.

Dench, A case of acute otitis media and sinus thrombosis; mastoidectomy; excision of internal jugular vein; serous meningitis; explorator craniotomy; death; autopsy; ebenda S. 468.

Das Bemerkenswerte dieses Falles ist, daß bei dem Suchen nach Eiter im Kleinhirn der 4. Ventrikel eröffnet worden ist. Es ergoß sich dabei eine große Menge von Liquor. Diese Eröffnung des vierten Ventrikels wurde länger als eine Woche überlebt. Der Zustand des operierten 8jährigen Kindes besserte sich nach diesem Eingriff von Tag zu Tag, als am 10. Tage plötzlich der Tod eintrat. Die sehr sorgfältige Sektion hat auf das unzweideutigste ergeben, daß der Tod mit der Eröffnung des 4. Ventrikels nicht in direktem Zusammenhange stand. Vielmehr ist eine Blutung in den Spinalkanal für ihn verantwortlich zu machen. Die ursprüngliche Ohreiterung war eine Pneumokokkeneiterung. Grunert.

28.

Bar (Nizza), Otite externe hémorrhagique; La presse oto-laryngologique Belge, troisième Année No 5.

Diese Arbeit bringt unserem Leserkreise nichts Neues. Grunert.

29.

Alt, Operative Eingriffe in der hinteren Schädelgrube. Wiener med. Wochenschr. 1904. Nr. 19.

1. Fall. Chronische Eiterung bei 41jährigem Patienten. Cholesteatom. Bei der Cholesteatomoperation wurde eine Wegleitung entdeckt, welche zu einer oberflächlichen, ½ cm tiefen Abszedierung des anliegenden Kleinhirns führte. Am Tage nach der Operation beiderseitige Stauungspapille. „Der Kranke verließ nach vierwöchentlichem Aufenthalt geheilt das Spital."

2. Fall. Akute Eiterung bei einem 70jährigen Manne. Auch hier führte bei der Mastoidoperation eine äußere Wegleitung zu einem ebenfalls nicht diagnosticierten Kleinhirnabszeß, und zwar in Gestalt einer Duralfistel in Linsengröße medial vom Sinus. Mitteilung über den definitiven Ausgang fehlt.

3. Fall. 9jähriger Knabe, mit Erfolg operiert an durch chronische Mittelohreiterung entstandener Thrombophlebitis des Sinus transversus und der Jugularvene der rechten Seite. Ein metastatischer Lungenabszeß wurde durch Rippenresektion geheilt. Der Fall bietet weiter keine Besonderheiten.

Digitized by Google

4. Fall. Mit Erfolg operierte 46jährige Patientin, welche an chronischer Mittelohreiterung, Cholesteatom, Thrombose des Sinus sigmoideus und Pachymeningitis externa purulenta litt. „Die Patientin verließ nach 14 Tagen geheilt das Krankenhaus."

5. Fall. 38jährige Frau, mit Erfolg an chronischer linksseitiger Mittelohreiterung, Thrombophlebitis des Sinus sigmoideus und Pachymeningitis externa purulenta operiert. Grunert.

30.

Tretrop (d'Anvers), Abscès latent du cervelet chez un opéré d'attico-antrotomie et d'évidement mastoidien. La presse oto-laryng. Belge. III. Année, No. 6. Juni 1904. S. 219.

18jähriger Patient mit chronischer rechtsseitiger Mittelohreiterung (guter Eiterabfluß), erkrankt plötzlich unter hohem Fieber (40,2°), heftigem Kopfschmerz und einem leichten Grade von Stupor; kein Schwindel, kein Erbrechen. Erscheinungen der Mastoiditis, schmerzhafte Anschwellung der Jugularisgegend, Facialislähmung. Augenhintergrund: „Toxische Neuroretinitis von wenigstens sechsmonatlicher Dauer" Totalaufmeißelung (Osteosklerose, in den Mittelohrräumen Granulationen und käsige Massen) „La jugulaire n'est pas thrombosée, pas plus que le sinus" Abfall der Temperatur, Facialislähmung verschwunden. Im weiteren Verlauf normaler Heilungsverlauf, Wiederkommen und Wiederverschwinden der Facialislähmung, leichte Temperatursteigerungen, schließlich subnormale Temperatur. Kein Anzeichen, welches auf eine intracranielle Komplikation hingedeutet hätte nur Klage über allgemeine Kopfschmerzen. Am 6. Tage post operationem plötzlicher Eintritt sehr bedrohlicher Erscheinungen: Erbrechen, Temperatur 36,5, „respiration de Biot". Puls voll, hart, nicht vermehrt, lebhafte Kopfschmerzen, Pupillenstarre, Stupor etc. Tod in der folgenden Nacht. Bei der Sektion findet sich keine Meningitis. Im rechten Kleinhirn zwei getrennte Abszesse, der eine von Taubeneigröße, der andere von der Größe einer großen Kirsche. Abszeßeiter ist steril. Hervorzuheben ist, daß keinerlei Wegleitung vom erkrankten Schläfenbein nach den Hirnabszessen nachzuweisen war. Verf. vertritt mit Geschick den Standpunkt, daß es sich hier um alte latente Herde im Kleinhirn gehandelt habe, welche wieder aufgeflackert seien unter der Einwirkung der Toxine, welche von der akuten Attaque der alten Otitis aus in die Blutbahn gelangt seien, und vergleicht diesen Vorgang mit der Einwirkung des Tuberkulins auf alte tuberkulöse Herde. Grunert.

31.

Pugnat (de Genève), Etude sur les polypes ossifiés de l'oreille ebenda S. 223.

In einer sehr hübschen Arbeit bereichert Verf. die Casuistik der Ohrpolypen mit Einlagerung von Knochengewebe um einen bemerkenswerten, mikroskopisch untersuchten Fall. Der Polyp hatte den Gehörgang fast ausgefüllt und war in kurzer Zeit auf dem Boden einer alten Eiterung entstanden. Er war von blasser Farbe, glatter, den Charakter von Haut zeigender Oberfläche, zeigte beim Sondieren eine wenig elastische Consistenz und blutete leicht bei Berührung mit der Sonde. Die mikroskopische Untersuchung ergab eine Epidermisdecke, unter welcher sich eine Bindegewebsschicht befand. Weiter in der Tiefe lag in Bindegewebe eingebettet das neugebildete Knochengewebe in einzelnen Inseln. Grunert.

32.

George E. Schambaugh, Woods Metal caits of the ear. Annals of otol., rhinol. and laryngol. Vol. XIII. No. 1, March 1904, S. 1.

Technisch-anatomischer Beitrag zur Korrosionsanatomie des Ohres. 4 gute Abbildungen illustrieren die grobe anatomische Lagebeziehung der einzelnen Labyrinthteile zu einander. Grunert.

Digitized by Google

33.

Ewing W. Day, A case of infective thrombosis of the lateral and sigmoid sinus; ebenda S. 19.

11jähriger Knabe, an infektiöser Sinusthrombose erkrankt, wird mit Erfolg operiert. Diejenigen Punkte der klinischen Beobachtung, welche Verf. als Besonderheiten hervorhebt, sind nicht so selten, daß ein Referat darüber geboten erscheint. Grunert.

34.

Dench, Report of a case of chronic purulent otitis media with Thrombosis of the lateral sinus, radical operation; excision of internal jugular vein; recovery. Ebenda.

Ganz interessanter, von dem bekannten Verf. in zielbewußter Weise nach den hier in Deutschland darüber geltenden Grundsätzen operierter Fall, der sich aber in nichts über das Niveau des gewöhnlichen Verlaufs solcher Fälle erhebt. Ein spezielles Referat ist für unseren Leserkreis nicht nötig. Grunert.

35.

William H. Dudley, Cholesteatoma. With report of a case; S. 51 ebenda.

Weder die Arbeit (Vortrag) des Verf. noch die sich daran schließende Diskussion bringt in ätiologischer und anatomischer Hinsicht neue Gesichtspunkte. Grunert.

36.

Mc. Kernon, A case of primary involement of the jugular bulb, following an acute otitis media with operation and recovery; ebenda S. 104.

Es handelt sich um ein zweijähriges Kind, bei welchem sich der pyämische Zustand an eine akute Otitis media anschloß. Bei der Operation fand sich der Warzenfortsatz intakt, im Sinus sigmoideus eine wandständige und im Bulbus venae jugularis eine obturierende, infektiöse Thrombose. Aus dem Umstand, daß der Warzenfortsatz sich bei der Operation als intakt erwies, schließt Verf., daß der Infektionsweg vom kranken Ohr nach dem Hirn-Blutleitersystem nicht der Warzenfortsatz gewesen, sondern daß vom kranken Mittelohr aus zuerst durch Kontaktinfektion eine primäre Thrombose des Jugularvenenbulbus entstanden sei. Von Interesse ist weiterhin das Resultat der bakteriologischen Untersuchung: Der Mittelohreiter enthielt Streptokokken und Pneumokokken. Die Blutuntersuchung ergab Leukocytosis und Anwesenheit von Streptokokken. Auch das kulturelle Verfahren mit dem aus dem operativ entfernten Thrombus genommenen Materiale ergab Streptokokken. Grunert.

37.

W. Sohier Bryant, Tinnitus aurium; etiology; ebenda S. 111.

Diese Arbeit enthält eine Klassifikation des vieldeutigen Symptoms der Ohrgeräusche. Neues bringt sie nicht. Grunert.

38.

John K. Sterrett, A case of labyrinthine disease, with remarks; ebenda S. 124.

19jähriges Mädchen mit alter Mittelohreiterung und Labyrinthnekrose — spontane Bogengangexfoliation. Das Bemerkenswerte dieses Falles ist, daß dabei keine Labyrinthsymptome — Schwindel, Nausea etc. — bestanden haben. Grunert.

Digitized by Google

39.

Politzer, Gradenigo et Delsaux, Détermination d'une formule acoumétrique simple et pratique. La presse oto-laryng. Belge. No. 7, Juillet 1904, S. 261

Eignet sich nicht zum Referat. Grunert.

40.

Delsaux, Abscès cérébral récidivant; ebenda S. 272.

Mitteilung des Sektionsbefundes eines Hirnabszeßfalles mit teilweisen Vernarbungsprozessen des Abszesses. Grunert.

41.

Derselbe, Abscès cérébelleux sans signes extérieurs; ebenda S. 274.

Linksseitige chronische Mittelohreiterung. Puls 60, Pupillen gleichmäßig erweitert, Lichtscheu. Prostration. Unruhe. Puls weiter 56, zuweilen aussetzend. Aufschreien wie bei Meningitis. Operation von den Angehörigen abgelehnt. Tod einige Stunden später in einem Zustande von Convulsionen. Bei der Sektion fand sich in der hinteren linken Schädelgrube grünlicher Eiter. Abszeß in der linken Kleinhirnhemisphäre. Keine Wegleitung vom erkrankten Schläfenbein nach dem Eiterherde nachweisbar. Das übrige Gehirn und seine Häute intakt. Grunert.

42.

J. Balniski, The treatement of ear diseases and of aural vertigo in particular with lumbar puncture; Annals of otol., rhinol. and laryngol. Vol. XIII No. 1 March 1904. S. 129.

Ausgehend von den physiologischen und experimentellen Tatsachen, welche einen Einfluß der Lumbalpunktion auf das Ohrlabyrinth — ganz allgemein gesagt — wahrscheinlich machen, begründet Verf. die Berechtigung, die Lumbalpunktion therapeutisch bei gewissen Ohrkrankheiten resp. deren Symptomen zu versuchen. Er entleerte auf dem gewöhnlichen Wege bei seinen ersten therapeutischen Versuchen 4—5 ccm liquor cerebrospinalis, später 15—20 ccm. Für einige Tage sollen sich dann die Punktierten jeder anstrengenden Tätigkeit enthalten und, sobald sie Nausea oder Kopfschmerz bekommen, sich, den Kopf in horizontaler Lage, im Bett aufhalten. In der Mehrzahl der Fälle hat er sich auf eine einzige Punktion beschränkt, in einzelnen Fällen hat er in Intervallen 2 oder 3 Punktionen vorgenommen In der Mehrzahl der Fälle tritt der therapeutische Effekt nicht sofort ein, sondern erst einige Tage später. Einzelne Fälle, besonders solche, welche an Schwindel leiden, fühlen sich sofort nach der Operation freier und leichter und hören besser. In einzelnen Fällen ging der günstige Einfluß der Operation auf Schwindel, Ohrensausen und Schwerhörigkeit in der nächsten Zeit mit dem Wiederersatz des durch die Punktion entzogenen Liquor wieder verloren. In 32 von seinen 106 Fällen bestand Schwindel entweder in Paroxysmen oder continuierlich. In einzelnen Fällen bestand neben dem Schwindel heftiges Ohrensausen, in anderen bestand der Schwindel allein, nach gewissen Bewegungen auftretend. Die Lumbalpunktion war in 11 von jenen 32 Fällen erfolglos. In 21 Fällen dagegen war das Resultat ein befriedigendes, ja in 7 von diesen 21 Fällen blieb der Schwindel fort. In einem konnte dieses Fortbleiben des Schwindels für 6 Monate, in einem für 13 Monate durch die Kontrolle bestätigt werden. Nicht minder bemerkenswert war der Einfluß der Lumbalpunktion in einzelnen Fällen auf das Ohrensausen und die Schwerhörigkeit, wie es Verf. ebenso wie bezüglich des Einflusses auf den Schwindel durch beachtenswerte casuistische Mitteilungen belegt hat. Verf. kommt schließlich zu folgenden Schlußfolgerungen aus seinen Betrachtungen: „Die Lumbalpunktion hat einen bemerkenswerten Einfluß auf den Ohrschwindel, denselben entweder gewöhnlich vermindernd oder zum Verschwinden bringend. Auch auf das Ohrensausen und die Schwerhörigkeit kann ein günstiger Ein-

Digitized by Google

fluß resultieren, der aber in der Regel nicht so ausgesprochen ist. Die Lumbalpunktion ist im allgemeinen wirkungsvoller bei reinen Labyrinthaffektionen, als bei gemischten Ohraffektionen und gewöhnlich bei den adhaesiven Ohrzuständen von mehr Erfolg als bei den trockenen Otitisformen."

Grunert.

43.

E. F. Friedrich (Kiel), Über die chirurgische Behandlung der otogenen eitrigen Cerebrospinalmeningitis. Deutsche medizinische Wochenschrift 1904, Nr. 32.

Im Anschluß an einen Fall von akuter Cerebrospinalmeningitis und einen von Schläfenlappenabszeß mit Durchbruch nach dem Ventrikel, welche beide, allerdings ohne Heilerfolg, vom Verfasser operativ behandelt sind, werden die in der Literatur bekannten Fälle von operativer Behandlung der eiterigen Meningitis besprochen.

Es werden folgende Operationsverfahren aufgestellt:

1. Breite Eröffnung des Schädels, Spaltung der Dura und Drainage von Arachnoidea und Pia;

2. Resektion der Wirbelbögen und Spaltung der Dura, um dem im Arachnoidealsack angesammelten Eiter Abfluß zu verschaffen;

3. Wiederholte Lumbalpunktion und nachfolgende Instillation von physiologischer Kochsalzlösung zur Entleerung und Ausspülung des Eiters aus dem Spinalkal;

4. Außer Eröffnung der Wirbelsäule Gegenöffnung des nicht erkrankten Schädelinnern, um für Erhaltung des Eiterabflusses zu sorgen. (Einschlägige Fälle für letzteren Punkt sind vom Verf. nicht gefunden.)

Verf. hält die zuletzt genannte Methode für aussichtsvoll und stellt fest, für welche Art von eitriger Leptomeningitis dieselbe indiziert ist. Er trennt den klinischen Verlauf der eitrigen Leptomeningitis in zwei Gruppen. „In der ersten Gruppe handelt es sich um eine Erkrankung, die nach einem kürzeren Prodromalstadium mit Kopfschmerzen, Mattigkeit, Benommenheit, Übelkeit und Erbrechen beginnt. Unter hohem Fieber zeigen sich schnell alle Symptome einer diffusen eitrigen Cerebrospinalmeningitis: Sopor, Delirien, Nackenstarre, Spasmen, klonische Krämpfe etc.

Eine zweite Gruppe aber zeichnet sich durch einen mehr chronischen Typus aus, bei dem die Erkrankung durch einen auffallend langsamen Beginn und Verlauf charakterisiert ist. Das Sensorium bleibt lange, sogar bis zum Exitus, erhalten, die Nahrungsaufnahme, die Darm- und Blasenfunktionen sind normal, nur mäßige Temperaturerhöhungen treten auf, das ganze Bild aber wird beherrscht von starkem Opisthotonus mit nicht absoluter Nackenstarre."

Für diese zweite Gruppe, „eine Art von Phlegmone der hinteren Schädelgrube mit Beteiligung der Ventrikel, der basalen Zisternen und des spinalen Arachnoidealsackes", während die Convexität des Großhirns vollkommen frei bleibt, empfiehlt Verf. die Operation.

Wir empfehlen unserem Leserkreise die Lektüre des Originales.

Dallmann.

44.

Voss, Eine neue schneidende Zange für die Nase. Münchner med. Wochenschr. 1904. Nr. 31.

Verfasser empfiehlt eine neue Zange, welche die Vorzüge der Heymannschen Schere einerseits, mit denen der Grünwaldschen und Hartmannschen andererseits vereinigen soll.

Die Zange wird von der Firma Rudolf Détert, Berlin, Karlstraße 9 hergestellt und kostet 13 Mk., mit besonders langer Schneide 15 Mk.

Dallmann.

Digitized by Google

45.

Derselbe, Ein zweckmäßiger Apparat zur Anwendung des Katheterismus bei Ohrenkranken. Ebenda. 1904. Nr. 29.

Verfasser empfiehlt einen nach Art der Handbierdruckapparate eingerichteten Apparat, welcher die Nachteile des Politzerschen Ballons und des Lucaeschen Doppelgebläses beim Katheterismus tubae beseitigt.

Der Apparat besteht aus einer Saug- und Druckpumpe und einem Windkessel, die in einem Apparat vereinigt sind. Der maximale Füllungszustand beträgt 3 Atmosphären; ein Reduktionsventil gestattet bei der Entnahme der für den Katheterismus nötigen Luft, die Herabminderung des Druckes auf 0,4—0,5 Atmosphären. Die Luftmenge reicht für eine ganze Reihe von Luftduschen aus.

Der Apparat kostet bei Rudolf Détert (Berlin, Karlstr. 9) 80 Mk.

Dallmann.

46.

Derselbe, Neuer Fortschritt in der chirurgischen Behandlung der otogenen Septicopyämie. Berliner klin. Wochenschr. 1904. Nr. 28.

Verfasser bespricht die Methoden der Operation und Nachbehandlung der otitischen infektiösen Sinusthrombose, wie sie an der Ohrenklinik der Kgl. Charité gehandhabt werden. Zu bemerken ist, daß die Jugularisunterbindung wahlweise ausgeführt wird. Voss bereichert sodann die Casuistik dieses Gebietes um einen Fall von Bulbusoperation vom Boden der Paukenhöhle aus. Bei diesem gelang es, nachdem trotz voraufgegangener Sinusoperation mit Unterbindung der Vena jugularis communis die Temperatur bei anfänglichem Abfall 6 Tage hindurch hochfebril gewesen und ein Schüttelfrost eingetreten war, durch Resektion der unteren und vorderen Gehörgangswand, des Margo tympanicus und des Bodens der Paukenhöhle den Bulbus venae jugularis der direkten operativen Behandlung zugänglich zu machen (nach Piffl und Grunert). Später auftretende Metastasen und durch diplokokkenähnliche Stäbchen bedingte Meningitis gingen spontan zurück, so daß nach im ganzen viermonatiger Krankheit Heilung eintrat. Verfasser beschreibt sodann das von ihm zunächst an der Leiche, dann auch einmal am Lebenden mit Ausgang in Heilung ausgeführte Verfahren der hinteren Bulbusoperation: Er entfernt die knöchernen Bedeckungen des Sinus sigmoideus von der Warzenfortsatzoperationshöhle aus mit einem schmalen Hohlmeißel in schmalen Lamellen, sich streng an den Verlauf des Sinus haltend, bis nach Wegkneifen einer etwa noch stehen gebliebenen Knochenspange der Bulbus im Zusammenhang mit dem Sinus zugänglich wird.

Dieses Verfahren ist es nun, das Voss als neuen Fortschritt gegenüber dem Grunertschen hinstellt, von dem sich seine Methode, wie er annimmt, dadurch unterscheide, daß die Inangriffnahme des Bulbus nicht von außen, d. h. von der Schädelbasis her, sondern von der Warzenfortsatzoperationshöhle aus erfolge. Ich kann diese Auffassung des Verfassers nicht teilen, vielmehr geht aus den Veröffentlichungen Grunerts aus den Jahren 1901 und 1902 klar hervor, daß Voss genau in den Bahnen der Hallenser Ohrenklinik gewandelt ist. Grunert bezeichnete die Bulbusoperation als ultimum refugium, wenn trotz vorhergegangener Mastoid- und Sinusoperation die pyämischen Erscheinungen anhalten, und stellte die Indikationen auf, die noch heute an der Hallenser Klinik Geltung haben. Er hat niemals empfohlen, den Bulbus unabhängig von der primären Operationshöhle aufzusuchen, sondern suchte und fand ihn stets durch Verfolgung und Freilegung des Sinus centralwärts, bis der Bulbus nach Entfernung der leicht erkennbaren sichelförmigen lateralen Umrandung des Foramen jugulare völlig freigelegt war. Vergl. dieses Archiv. Bd. LIII. S. 290 und 295. „Darauf Eröffnung des Sinus sigmoideus nach unten hin bis zum Bulbus venae jugul., welcher durch Fortnahme des lateralen Spangenteiles des Foramen jugulare vollkommen zugänglich gemacht worden war." Vergl. ferner dieses Archiv. Bd. LVII, S. 33 usw., sowie die

Digitized by Google

operative Ausräumung des Bulbus venae jugularis (Bulbusoperation) in Fällen otogener Pyämie von Grunert. 1904.

Statt des gefährlichen schmalen Hohlmeißels wird an der Hallenser Klinik ein der Dicke des Schädelknochens entsprechend breiter Hohlmeißel oder die Lürsche Zange verwendet Grunert verdanken wir daher nicht nur die Methode, den Bulbus operativ zu eröffnen, sondern ihn selbst in schwierigen Fällen, bei tiefer, versteckter Lage im Felsenbein der Kontrolle durch das Auge zugänglich zu machen. Er erreicht dies durch partielle Resektion des Processus transversus des Atlas und breite Spaltung aller die Vena jugularis von der Schädelbasis bis zur Unterbindungsstelle bedeckenden Weichteile, so daß Sinus, Bulbus und Vena jugularis interna in eine einzige nach außen offene Hohlrinne verwandelt wird.

Laval (Ohrenklinik Halle a. S.).

47.

Chavasse, Abscès sus-dure-mérien d'origine otique ouvert spontanément à travers le pariétal. Arch. internat. de lar., d'otol. et de rhinol. Tome XVIII. No. 5. Septembre-Octobre 1904. p. 423 f.

23jähriger Patient, welcher vor 3 Monaten eine leichte, nicht eitrige Mittelohrentzündung durchgemacht hat, wird mit einer fluktuierenden Anschwellung in der Temporalgegend, welche sich nach vorn bis zum Jochbogen erstreckte, aufgenommen. Normaler Trommelfellbefund — die Operation (13. April 1901) stellte eine Mastoiditis fest — fistulöser Durchbruch im Warzenfortsatz neben der Spina — und einen ausgedehnten sekundären Abszeß in der Temporalgegend. Die Warzenfortsatzwunde wollte nicht heilen. Wiederholtes Auskratzen der Wunde mit dem scharfen Löffel. Eine Fistel, welche in die Schädelhöhle führt, wird nicht gefunden. Allmählich deuten die subjektiven Erscheinungen (Schmerzen in der Temporo-Parietalgegend usw.) immer mehr auf die Möglichkeit des Vorhandenseins eines Extraduralabszesses hin. Als schließlich an der genannten Stelle ein circumscriptes Ödem sich zeigte, wurde 7 Monate nach der ersten Operation hier operativ eingegangen und ein großer Extraduralabszeß entleert. Ausgang in Heilung. Bemerkenswert ist an dem Falle, daß zwar, wie es nach dem ganzen klinischen Verlaufe zu vermuten war, in dem extraduralen Eiter Pneumokokken gefunden wurden, in dem bei der ersten Operation aber vom Warzenfortsatz genommenen Eiter Streptokokken.

Grunert.

48.

Toubert, Influence du moment de l'intervention sur les résultats opératoires dans les cas de thrombo-phlébite du sinus latéral. Ebenda. S. 437.

Verfasser teilt zunächst einen Fall seiner eigenen Beobachtung mit (22jähriger Soldat), bei welchem eine im Anschluß an eine akute Mastoiditis entstandene Sinusthrombose mit bestem und raschestem Erfolge operiert worden ist. Er teilt uns dann seine Untersuchungen mit bezüglich der Frage, ob in Fällen von otitischer Sinusthrombose ein rasches operatives Eingreifen bessere Chancen gibt, als ein mehr abwartendes Verhalten. Wenn diese Frage auch für jeden, welcher mit den complicierten pathologischen Vorgängen, welche die otitische Pyämie charakterisieren, vertraut ist, keine Frage ist, weil die Antwort darauf ohne weiteres gegeben ist, so interessiert doch das statistische Untersuchungsergebnis des Verfassers. Unter 80 aus der Literatur zusammengestellten Fällen, bei denen erst später als eine Woche nach Beginn der bedrohlichen Erscheinungen operiert worden ist, wurden nur 37,5 Proz. Heilungen erzielt, wogegen der Ausgang in Heilung unter 120 früher als eine Woche nach dem Einsetzen der ernsten Erscheinungen operierten Fällen in 75 Proz. erzielt wurde.

Auf das Bedenkliche einer solchen Statistik, welche unterschiedslos Fälle von der verschiedensten Krankheitsschwere als gleichwertig verwertet, brauchen wir nicht wieder hinzuweisen.

Grunert.

Digitized by Google

49.

Taptas, De la mastoidite aiguë suppurée latente comme complication de l'otite moyenne aiguë catarrhale. Ebenda. S. 477.

Die Tatsache, daß im Anschluß an einfache katarrhalische Mittelohrentzündungen sich eitrige Warzenfortsatzentzündungen anschließen können, welche man mangels markanter Mastoidealsymptome als „latente" bezeichnen kann, ist besonders durch die Arbeiten von Zaufal und Leutert bei uns in Deutschland immer mehr gewürdigt worden. Die genannten Autoren haben gezeigt, daß es sich hierbei gewöhnlich um eine Pneumokokkeninfektion des Ohres handelt.

Verfasser teilt uns sechs mehr oder weniger interessante einschlägige eigene Beobachtungen mit, auf deren Inhalt wir aber im einzelnen nicht eingehen können. Grunert.

50.

Gradenigo, Sur un syndrome particulier de complication endocranienne otitique (Paralyse du moteur oculaire externe d'origine otitique). Ebenda. S. 432.

Kurzes Resumé der von dem Verfasser in diesem Archiv, Bd. LXII, S. 255 publicierten Arbeit: „Über circumscripte Leptomeningitis mit spinalen Symptomen und über Paralyse des N. abducens otitischen Ursprungs".

Grunert.

51.

Nadoleczny, Über die Erkrankungen des Mittelohrs bei Masern. Jahrbuch der Kinderheilkunde, N. F. Bd. LX. Ergänzungsheft.

Die Untersuchungen des Verfassers haben sich auf 100 Kinder erstreckt, welche während der Masernepidemie im Frühjahr 1903 in München von ihm beobachtet worden sind. Die Resultate hat Verfasser aus seinen Untersuchungsergebnissen mit größter Reserve und strengster Kritik gezogen, ein Umstand, welcher seine statistische Arbeit besonders wertvoll macht. Er macht selbst darauf aufmerksam, daß seine Zahlen nur einen relativen Wert haben, d. h. nur auf die Epidemie zu beziehen sind, welche er beobachtet hat. Überall vergleicht er seine statistischen Untersuchungsergebnisse mit denen anderer Autoren. Die von ihm untersuchten Kinder — 52 Knaben und 48 Mädchen — standen im Alter von 6 Monaten bis zu 10 Jahren. Nur ein Knabe war 4 Monate alt. Verfasser fand in 13,1 Proz. seiner Masernerkrankungen eitrige Mittelohrentzündungen und in 46,4 Proz. Mittelohrentzündungen nicht eitriger Natur; also insgesamt waren 59,5 Proz. seiner Masernkranken von akuten entzündlichen Mittelohrerkrankungen befallen. In Wirklichkeit ist aber die Gesamthäufigkeit seiner Mittelohrerkrankungen eine höhere als 59,5 Proz., sagt Verfasser doch: „die übrigen 40,5 Proz. hatten leichte, subakute oder gar keine Entzündungserscheinungen". Was die Symptomatologie der Masernotitis, den Verlauf und die Therapie anbetrifft, so verweisen wir unsere Leser auf die Lektüre der vorliegenden Arbeit und beschränken uns darauf, das Resumé, welches Verfasser aus seinen Untersuchungen gezogen, zu rekapitulieren:

1. Der akute Mittelohrkatarrh und die akute exsudative oder perforative, also eiternde Mittelohrentzündung sind die gewöhnlichsten Komplikationen der Masern.

2. Sie entstehen hauptsächlich in den ersten zwei Wochen nach der Eruption, bisweilen schon im Prodromalstadium, weniger häufig erst zur Zeit der Desquamation.

3. Es ist daher falsch, die Mittelohrerkrankungen zu den „Nachkrankheiten" der Masern zu zählen, sie sind vielmehr meist nosogener, seltener sekundärer Natur.

4. Ihre Entwicklung wird dann durch Erkrankungen der oberen Luftwege und der Lungen häufig befördert oder sogar erst veranlaßt, weshalb,

Digitized by Google

wie bei anderen Infektionskrankheiten, auch hier der akute Schnupfen schonend und sachgemäß (ohne Nasenspülung) behandelt werden muß.

5. Die entzündlichen Prozesse treten in der Regel mit deutlichen subjektiven Symptomen auf. Die objektiven Zeichen sind ebenfalls die der genuinen Otitis media acuta.

6. Sie sind im großen und ganzen gutartig und haben sogar Tendenz zur Spontanheilung, jedoch sind schwere Affektionen mit Caries mastoidea und anderen Komplikationen, auch Taubstummheit nach Übergreifen aufs innere Ohr, nicht ausgeschlossen.

7. Durch frühzeitige Prophylaxe gelingt es oft, die Entwicklung der Exsudation in der Paukenhöhle hintanzuhalten.

8. Eine rechtzeitige Therapie erreicht in den meisten Fällen eine Resorption des Exsudats. Ist aber eine Perforation des Trommelfells eingetreten, so gelingt dennoch die glatte Heilung der Otitis media suppurativa so gut wie immer nach durchschnittlich 3 Wochen.

9. Recidive der Mittelohreiterung bei Masern sind selten.

10. Unbehandelte oder vernachlässigte Fälle kommen dagegen häufig nicht zur Heilung, wie dies aus der Statistik der chronischen Mittelohreiterung hervorgeht, oder aber sie hinterlassen beträchtliche Zerstörungen im Mittelohr und dementsprechende Schwerhörigkeit." Grunert.

52.

Dench, Report of a case of chronic purulent otitis media, with thrombosis of the lateral sinus; radical operation; excision of internal jugular vein; recovery. Annals of Otology, Rhinologie and Laryngologie. March 1904.

Der Fall bietet nichts Besonderes dar. Bemerkenswert ist, daß Verfasser in solchen Fällen von obturierender Sinusthrombose, in denen es nach Entfernung des Thrombus aus dem eröffneten Sinus nicht gelingt von unten, d. h. von der Jugularis her, einen freien Blutstrom zu bekommen, grundsätzlich die vollständige Excision der Jugularvene und der, der Vene anliegenden entzündlich erkrankten Lymphdrüsen fordert. Grunert.

53.

Stenger, Die rheumatische Facialisparalyse und ihre ätiologischen Beziehungen zum Ohr. Deutsches Archiv für klin. Medizin. LXXXI. Bd. 5. u. 6. Heft.

Verfasser geht von der aus den Literaturangaben hervorgehenden auffallend großen Zahl von rheumatischen Facialislähmungen aus (nach Philip unter 130 Fällen peripherer Lähmung 5,4 Proz. durch Trauma, 6,2 Proz. durch Ohraffektionen, 72,3 Proz. durch rheumatische Ursachen bedingt) Er erklärt diese auffällige Tatsache dadurch, daß Trauma und Ohrenleiden sich als ätiologisches Moment ohne weiteres mit Sicherheit nachweisen lassen, während alle die Fälle, in denen eine bestimmte Ursache nicht angegeben werden kann, in die Zahl der rheumatischen Affektionen eingereiht werden. Wenn auch das eigentliche Wesen der rheumatischen Facialisparalyse weder durch die bisherigen anatomisch-pathologischen Befunde, noch durch die verschiedenartigen Hypothesen über seine Entstehungsart erklärt ist, glaubt Verfasser, daß es sich nicht, wie Erb meint, um eine durch Kälteeinwirkung entstandene Entzündung des Nerven in der Nähe des Foramen stylomastoideum handelt, die dann retrograd sich ausdehnt, sondern daß der Ort der Läsion des Nerven in der Paukenhöhle liegt, wobei vielleicht congenitale Lücken im Fallopischen Kanal den Nerv dem Einflusse der Kälteeinwirkung zugänglicher machen. Die Tuba Eustachii sei der Weg, auf welchem sich die Kälteeinwirkung durch die Paukenhöhle auf den Nervenstamm fortpflanzt. Zu Entzündungen der Paukenhöhle kommt es dabei nicht — es ist also keine otogene Facialislähmung, die entsteht — wohl aber sind dabei Ohrsymptome vorhanden, auch geringfügige Symptome am Trommelfell (Rötung in den oberen Trommelfellpartien mit mehr oder weniger starker Füllung der Gefäße), welche sehr rasch vorübergehen können und daher bei

Digitized by Google

der gewöhnlich etwas später vorgenommenen ohrenärztlichen Untersuchung nicht mehr vorhanden sind. Das wichtigste Symptom sind die bei der rheumatischen Facialislähmung auftretenden Hörstörungen. Diese „zeigen sich in Form von subjektiven Hörempfindungen und in nachweisbaren bezw. bleibenden funktionellen Schädigungen, und zwar je nachdem sie veranlaßt sind ausschließlich durch krankhafte Veränderungen im Mittelohr oder im nervösen Endapparat. Je nach der Größe des exsudativen Prozesses werden sich die einfachen Hörstörungen nach Art der beim Tubenkatarrh oder bei der einfachen katarrhalischen Erkrankung des Mittelohres auftretenden Störungen in Form von Gefühl des Verstopftseins im Ohr, von Summen und Sausen geltend machen, selten wird es zu eigentlichen Hörstörungen kommen, und das um so weniger, als überhaupt selbst Entzündungsvorgänge im oberen Teil der Paukenhöhle zu geringen Hörstörungen Anlaß geben". Es schließt sich die Beschreibung dreier selbst beobachteter Fälle an.

Grunert.

54.

Siebenmann, Demonstrationen, 6. Versammlung des ärztlichen Centralvereins, Correspondenzblatt für Schweizer Ärzte 1904, Nr. 16.

Folgende Demonstrationen auf otiatrischem Gebiet:

1. Fall von geheilter Meningitis mit Ophthalmoplegie. Chronisches Ohrenleiden seit der Kindheit, verjauchtes Cholesteatem, Extraduralabszeß, Sinusthrombose, Totalaufmeißlung, ausgiebige Eröffnung der mittleren und hinteren Schädelgrube, Schlitzung und Spaltung des thrombosierten Sinus sigmoideus und transversus. Langsame Heilung. Streptokokken, auch in der erkrankten Sinuswand.

2. 71jährige Patientin, welche im Anschluß an eine vernachlässigte akute Eiterung eine Mastoiditis mit walnußgroßem Extraduralabszeß bekommen hatte. „Zur Beschleunigung der Heilungsdauer, sowie zur Verhütung von Recidiven bei akuter Mastoiditis und deren radikaler Operation wurden in einer Reihe von Fällen in hiesiger Klinik mit sehr gutem Erfolge die operativ verdünnten Wundränder der Weichteile direkt auf die Knochenwunde hineintamponiert. Entlassungsmöglichkeit schon nach drei Wochen."

3. Patientin, bei der infolge primärer Caries tuberkulosa des Felsenbeins und der Umgebung das Labyrinth sequestriert und ausgestoßen wurde. Heilung unter Bildung einer Fistel, die bei Druck auf den Processus zygomaticus noch etwas Eiter in den Gehörgang entleert.

Grunert.

55.

Baginsky, Mittelohrerkrankungen, Encyclopädische Jahrbücher der gesamten Heilk.; neue Folge; Zweiter Jahrg. 1904.

Dem Publikationsort entsprechende klare Darstellung der Mittelohrerkrankungen, welche für unsern Leserkreis nichts Neues enthält.

Grunert.

56.

Lucae, Zur Physiologie des Gehörorgans, Verhandl. der physiol. Gesellschaft zu Berlin. Jahrg. 1903/4. Nr. 13—16. 23. Juli 1904.

Verfasser kritisiert die Zimmermannsche Theorie, als deren schwächsten Punkt er den Umstand bezeichnet, daß Zimmermann der Tatsache nicht Rechnung getragen, daß der Druck in einer geschlossenen Höhle, wie sie die Trommelhöhle darstellt, auf alle Punkte der gleiche ist, daß also die Schallwellen gleichzeitig durch die Schneckenkapsel und durch die Fenster, besonders, wie er weiter auseinandersetzt, durch das runde Fenster in die Schnecke eindringen müssen.

Verfasser teilt dann einige klinische, an Kranken mit intaktem Labyrinth gemachte Beobachtungen mit, welche Schlaglichter werfen auf die Rätsel der Schallübertragung zum innern Ohre.

Ausgehend von der von Helmholtz durch Berechnung und vom Verfasser durch das Experiment an dem Gehörorgan eines notorisch Normal-

Digitized by Google

hörenden erwiesenen Tatsache, daß die Bewegungen der Membran des runden Fensters fünfmal so groß sind, als die der Steigbügelplatte, sagt Verfasser, daß beiderlei Bewegungen ungestört nebeneinander stattfinden können, wenn man als sehr wahrscheinlich annimmt, daß das Ausweichen der Labyrinthflüssigkeit durch die Aquaedukte vor sich geht. „Für die minimalen Verschiebungen der Steigbügelplatte genügt hierzu hinreichend der in dem Saccus endolymphaticus blind endende Ductus endolymphaticus, während für die ausgiebigeren Bewegungen der Membran des runden Fensters zu demselben Zweck der weitere, direkt mit dem Subarachnoidelal-Saum kommunizierende Aquaeductus cochleae zu Gebote steht, dessen Eintrittsöffnung sich unmittelbar am runden Fenster befindet. Daß ein rundes Fenster für die Verschiebungen des Steigbügels nicht nötig ist und hierzu der Ductus endolymphaticus ausreicht, zeigt u. a. das Gehörorgan des Frosches, das bekanntlich nur ein ovales Fenster besitzt und das uns gleichzeitig lehrt, daß die Schallleitung auch allein durch das Trommelfell mit seiner Columella (Operculum und Plectrum) zum ovalen Fenster erfolgen kann."

Verfasser zeigt dann an der Hand gewisser Ohrkrankheiten, wie bedeutungsvoll die Luftschallleitung durch die Trommelhöhle für die Funktion des Ohres ist, und hebt besonders hervor, daß in Fällen von starker Einziehung des Trommelfells bei katarrhalischem Tubenverschluß nicht die abnorme Fixierung der retrahierten Gehörknöchelchen die Ursache der Schwerhörigkeit bildet, sondern daß die Ursache für die Funktionsstörungen in dem luftleeren Raum in der Trommelhöhle liegt. In genialer Weise hat er die pneumatische Massage diesen seinen experimentellen Untersuchungen dienstbar gemacht. „Merkwürdig ist, daß nach meiner Beobachtung sogar Fälle vorkamen, wo die Natur gleichsam selbst die pneumatische Untersuchung übernimmt, so zwar, daß bei vollständig dünnnarbigem Ersatz eines totalen Trommelfelldefekts (infolge Scharlach-Otitis) ausgiebige Respirationsbewegungen an dieser Narbe stattfinden können, ohne daß der Hammergriff daran teilzunehmen scheint und der betr. Kranke trotzdem normal hört."

Weiterhin stellt Verfasser der Annahme Zimmermanns, daß die zur Labyrinthwand gelangten Luftschallschwingungen durch die Schneckenkapsel auf das Labyrinthwasser übergeleitet werden, wichtige klinische Gegengründe entgegen, welche ihrerseits den direkten Beweis liefern für die große Bedeutung des runden Fensters als Überleitungsweg. Diese Tatsachen sind schon anderweitig vom Verfasser publiziert (die Tatsache der Hörverbesserung durch Aufdrücken eines Wattekügelchens auf das offenliegende Promontorium und der vom Verfasser durch operative Entfernung von, das runde Fenster vermauernden Exostosen mit bemerkenswertem funktionellen Erfolge operierte, bekannte Fall). Auch der vom Verfasser im 29. Bde. des Virchowschen Archivs publizierte Fall von Mißbildung spricht in demselben Sinne.

Mit Zimmermann dagegen tritt Verfasser der Theorie Bezolds entgegen, welcher behauptet, daß der schallleitende Apparat nur für die tiefen Töne notwendig sei unter Hinweis auf dasjenige, was er über diesen Gegenstand schon früher mitgeteilt hat, sowie auf einen Fall seiner klinischen Beobachtung.

Grunert.

57.

Hammerschlag, Über Hörstörungen im Kindesalter und ihre Bedeutung für die physische und intellektuelle Entwicklung des Kindes; Wiener med. Presse Nr. 14 u. 15. 1904.

Wenn sich Verfasser in seiner Arbeit, welche aus einem von ihm am 18. Januar 1904 in der wissenschaftlichen Versammlung des Wiener medizinischen Doktoren-Kollegiums gehaltenen Vortrage „Das schwerhörige Kind" hervorgegangen ist, auch an den praktischen Arzt wendet und für den Leserkreis dieses Archivs nichts Neues bringt, so dürfte die Abhandlung doch auch vom Ohrenarzt mit Interesse gelesen werden, zumal ihr Inhalt das dem Ohrenarzte in der Regel fernerliegende Grenzgebiet der Otiatrie und Pädagogik berührt.

Verfasser schildert, welche Ohrenleiden die psychische und intellektuelle Entwicklung des Kindes schädigen, in welcher Weise und innerhalb

Digitized by Google

welches Rahmens diese Schädigung erfolgt, weiterhin, was prophylaktisch gegen den Eintritt dieser Schädigungen, und was bei bereits eingetretener Schädigung ärztlich oder pädagogisch geschehen muß. Beachtenswert ist die Stellung des Verfassers zu der Frage, wann ein schwerhöriges Kind befähigt sei, die allgemeine Volksschule mit Erfolg zu besuchen. Wenn er auch sagt, daß die Beurteilung dieser Frage teilweise von der Intelligenz des Kindes abhängt — nach unserer Meinung noch von anderen Faktoren, wie z. B. der Schülerzahl der Klasse, der Qualität des Lehrers — so meint er doch, man dürfe nicht fehlgehen, wenn man für Schulkinder eine Hörweite von 4 m für gewöhnliche, nicht akzentuierte Konversationssprache verlange. Kinder mit schlechterem Gehör sollten versuchsweise eingeschult werden, nach einer gewissen Probezeit aber aus der Schule wieder entfernt werden, sobald sich ihr Unvermögen, mit den vollsinnigen Mitschülern gleichen Schritt zu halten, erwiesen habe. Grunert.

58.

Derselbe, Über die Beziehung zwischen hereditär degenerativer Taubstummheit und Konsanguinität der Erzeuger; Verhandl. der Deutschen otologisch. Gesellschaft auf der XIII. Versammlung in Berlin am 20. und 21. Mai 1904.

Wenn auch schon die bisherigen Statistiken dafür sprechen, daß zwischen Konsanguinität und hereditärer Taubstummheit eine Beziehung besteht, so haften denselben doch mehrere Fehlerquellen an, welche Verfasser auseinandersetzt. Eine solche Fehlerquelle ist z. B. die, daß konsanguine Eltern. bekannt mit den Gefahren konsanguiner Ehen, ein taubstummes Kind für ein kongenital taubstummes halten, während in der Tat die Taubstummheit die Folge eines nach der Geburt erworbenen Ohrenleidens ist. Als Kriterium, dem die Fehlerquellen nicht anhaften, benutzte Verfasser die Multiplizität des Auftretens der hereditären Taubheit in einer Familie. Mit jedem weiteren in einer Familie geboren werdenden tauben Kinde wächst die Wahrscheinlichkeit, daß es sich um ein kongenitales Leiden handelt, die Wahrscheinlichkeit, welche schließlich bei drei und vier tauben Kindern fast die Grenze der Gewißheit erreicht. Er fand nun unter 210 Ehen, aus denen taubstumme Kinder — Insassen der österreichisch-israelitischen Taubstummenanstalt in Wien — hervorgegangen, waren 168 mit je einem taubstummen Kinde. Von diesen 168 Ehen waren 24 = 14,3 Proz. konsanguin. Unter weiteren 28 Ehen mit je 2 taubstummen Kindern waren 8 = 28,57 Proz. konsanguin. Von einer dritten Gruppe schließlich von 14 Ehen mit je 3 und mehr taubstummen Kindern waren 8 = 57,14 Proz. konsanguin. Die vom Verfasser gefundenen Konsanguinitätsquotienten, die sich auf israelitische Taubstumme ohne Unterschied des Gebrechens beziehen, zeigen, „daß die Konsanguinität der Erzeuger eine wenn auch noch nicht klar erkannte Rolle in der Ätiologie der hereditär degenerativen Taubstummheit spielt. Grunert.

59.

Frey u. Hammerschlag, Drehversuche an Taubstummen; Verhandlungen der Deutschen Otolog. Gesellschaft auf der 13. Versammlung in Berlin am 20. und 21. Mai 1904.

Die Verfasser gingen von der Absicht aus, zu untersuchen, ob aus der Art und Weise des Auftretens des Drehungsnystagmus vielleicht Schlüsse auf den Zustand des Bogengangsapparates gewonnen werden könnten. Sie wandten sich zunächst der Untersuchung der Frage zu, in welcher Art, bezw. mit welchen Besonderheiten der Nystagmus bei Taubstummen auftritt. Sie fanden, daß bei dem bekannten Drehversuche etwa in der Hälfte der Fälle Nystagmus entstand, daß dieser Nystagmus in seiner Intensität in auffälliger Weise von der positiven oder negativen Beschleunigung abhängig war, und daß er im Beginne als auch nach Schluß der Drehung am ausgesprochensten war, ja daß meist so gar auf der Höhe der Drehung ein

Digitized by Google

vollkommener Stillstand der Bulbi eintrat. Die zweite Frage, welcher sie näher traten, war die: „Lassen sich aus dem Ausfalle des Drehversuches bestimmte Schlüsse auf die besondere Art des Gebrechens ziehen und lassen sich auf diesem Wege differentialdiagnostische Merkmale zwischen der kongenitalen Taubheit einerseits und den verschiedenen Formen der erworbenen Taubheit andererseits gewinnen? Wenn sie auch nicht zu einer Entscheidung dieser Frage gekommen sind, so ist doch aus ihren Untersuchungen als bemerkenswert hervorzuheben, daß unter den mit großer Wahrscheinlichkeit Kongenitaltauben in einem viel größeren Prozentsatz der Fälle Nystagmus beim Drehversuch auftrat, als unter den später Ertaubten. Die dritte Hauptfrage der Verfasser betreffend, ob sich zwischen dem Grade der Hörstörung und der Einschränkung in der Funktion des Bogengangapparates Beziehungen feststellen lassen oder nicht, so konnten auch sie das von Bezold aufgestellte Gesetz bestätigen, wonach unter den Taubstummen überhaupt, d. h. ohne daß zwischen Taubgeborenen und später Ertaubten unterschieden wird, unter den absolut Tauben beim Drehversuch am wenigsten häufig Nystagmus auftritt, während die besthörenden Kinder den geringsten Prozentsatz von Versagern aufweisen. Die Verfasser haben nun die Taubgeborenen und später Ertaubten gesondert nach der gleichen Richtung hin geprüft und dabei gefunden, daß obiges Gesetz hierbei insofern eine Modifikation erfährt, als unter den absolut gehörlosen taubgeborenen Kindern die beim Drehversuch Nystagmus aufweisenden die Zahl der diese Erscheinung nicht darbietenden ganz beträchtlich überflügeln.

Grunert.

60.

Kretschmann, Demonstration einiger Instrumente; ebenda.

Verfasser demonstriert einen neuen Gaumenhaken, einen neuen Zungenspatel und ein neues Tonsillotom. Eine genaue Schilderung der Instrumente, welche nach der Beschreibung sehr zweckmäßig erscheinen, paßt nicht in den Rahmen eines Referates.

Das Wesentliche des neuen Gaumenhakens scheint uns der Umstand, daß anstatt einer graden Führungsschiene eine geschweifte verwandt ist, deren Krümmung dem Gewölbe des knöchernen Gaumens entspricht. Hierdurch wird die durch die frühere gerade Führungsschiene verursachte Raumeinengung vermieden. Am distalen Ende des Gaumenhakens ist außerdem noch eine Vorrichtung angebracht, welche bei der Operation der Rachenmandel das Herabfallen von Gewebsteilen auf den Larynx verhütet.

Der Zungenspatel ist ein Kirsteinscher Autoskopspatel, an welchem der zum Niederdrücken der Zunge bestimmte Arm ungefähr in seiner Mitte bajonettartig abgebogen ist.

Bei dem neuen Tonsillotom ist der schneidende Ring durch eine Arretierung festgehalten; er tritt erst in Aktion, wenn die Tonsille in der gewünschten Weise in den Rahmen des Instrumentes gehoben ist. Auch zur Fixierung der Tonsille sind anstatt der bisher üblichen Hebel mit den Widerhaken zweckmäßige Änderungen vorgenommen. Grunert.

61.

Alexander, Über Anastomosen des Blutgefäßsystemes des inneren und Mittelohres; ebenda.

„Alexander demonstriert an einer Reihe histologischer Präparate anastomotische Verbindungen der Blutgefäße des Mittel- und des inneren Ohres in der Gegend des Promontorium.“ Grunert.

62.

Derselbe, Weitere Studien über das Gehörorgan von Tieren mit angeborenen Labyrinthanomalien. Ebenda.

Verfasser stellt auf Grund eines histologischen Serienmateriales, welches sich aus 14 Gehörorganen von Tanzmäusen, einer größeren Zahl von Tanz-

Digitized by Google

mausembryonen und 12 Gehörorganen tauber Katzen zusammensetzt, folgende Typen der kongenitalen Anomalien des inneren Ohres auf: 1. Die sacculocochleare Degeneration, bei welcher die ganze Pars inferior labyrinthi pathologisch, die Pars superior dagegen normal ist. 2. Die kongenitale Acusticusatrophie, die sowohl den Nervus cochlearis und den Vestibularis einbezieht und wahrscheinlich in einer defekten ursprünglichen Anlage des Ganglion VIII ihren Ursprung hat. 3. Die kongenitale Gefäßarmut des Labyrinthes, besonders der Schnecke. 4. Die kongenitale Überfüllung der Schnecke mit Blutgefäßen. 5. Die atypische Entwicklung der Papilla basilaris und des peripheren Cortischen Organes. Grunert

63.

Derselbe, Zur Pathologie und pathologischen Anatomie der kongenitalen Taubheit. Ebenda.

Mitteilung der mikroskopischen Untersuchung der Gehörorgane eines 35jährigen kongenital tauben Mannes. Ein Referat ist überflüssig, da der Fall ausführlich in diesem Archiv mitgeteilt werden wird. Grunert.

64.

Derselbe, Über angeborene Mißbildungen des inneren Ohres. Ebenda.

Verfasser kommt auf Grund der vergleichenden Serienschnittuntersuchung zwischen einem Frühstadium der Synotie bei einem 11 mm langen Katzenembryo und einem normalen Katzenembryo von gleicher Länge zu dem Resultate, daß die synotischen Labyrinthe schon sehr frühzeitig, und zwar zu einer Zeit eine mangelhafte und rückständige Entwicklung aufweisen, zu welcher vom Einfluß mechanischer Umstände, wie er sich später durch die enge Aneinanderlagerung der beiden Gehörorgane ergibt, noch keine Rede sein kann. Grunert.

65.

Kretschmann, Nasenbluten und seine Behandlung. Zeitschrift für ärztl. Fortbildung. I. Jahrg. 1904. Nr. 19 bei G. Fischer, Jena.

Entsprechend dem Publikationsort, bringt der fließend geschriebene und die einschlägige Materie erschöpfend behandelnde Aufsatz für den Leserkreis dieses Archivs nichts Neues. Beachtenswert ist, was Verfasser über die Zeitdauer des Liegenlassens eines Nasentampons sagt. Wenn er auch die Gefahren eines längeren Liegenlassens des Tampons in vollem Umfange würdigt, so hält er doch das Liegenlassen eines Jodoformgazetampons bis zu dreimal 24 Stunden nicht für bedenklich, wenn sonst in der Nase oder deren Nebenhöhlen keine eitrigen Prozesse vorhanden sind, allerdings nur dann, wenn das Thermometer keine oder keine erheblichen Temperatursteigerungen zeigt. Grunert.

66.

Katz, Ein operativ geheilter Fall von Labyrinthnekrose mit Ausstoßung der ganzen Schnecke. Berl. klin. Wochenschr. 1904. Nr. 40.

24jähriger Patient. Ohreiterung seit 13 Jahren mit Intermissionen. Weihnachten 1902 heftige Ohrschmerzen, Schwindel, Erbrechen, Fieber, keine subjektiven Geräusche. Status: Perforation in der Membr. Shrapnelli, Granulation, fötide Eiterung, Cholesteatom, Taubheit rechts. Januar 1903 — Patient war, als ihm Operation vorgeschlagen wurde, zunächst aus der Behandlung fortgeblieben — schwere Labyrinthsymptome. Dazu trat noch Facialislähmung. Februar 1903 Totalaufmeißelung: Caries und Cholesteatom. Nach einigen Tagen ließ die Facialislähmung nach, Erbrechen, Schwindel und Schmerzen vorhanden. Während der Nachbehandlung in der Tiefe ein

Digitized by Google

bei Sondenberührung sehr schmerzhafter Sequester entdeckt. Als die Spontanausstoßung desselben sich verzögerte, wurde er durch Abtragung des umgebenden Knochens entfernt. Er erwies sich als Schnecke mit der Lamina spiralis ossea. Danach schneller Eintritt völliger Heilung.

Bemerkenswert in diesem Falle ist das völlige Fehlen subjektiver Geräusche. „Mit Recht muß angenommen werden, daß nach Absterben der Reizstelle im Cortischen Organ eine Auslösung der Hörempfindung unmöglich sei." Das Funktionelle dieses Falles wird von Herrn Dr. Beyer an anderer Stelle mitgeteilt werden. Grunert.

67.

Siebenmann, Anatomie der angeborenen Form der Taubstummheit. Verhandl d. deutsch. otol. Gesellsch. XIII. Versammlung in Berlin am 20. u. 21. Mai 1904.

Verfasser geht von der Tatsache aus, daß die früheren häufigen negativen Sektionsergebnisse selbst bei der mikroskopischen Untersuchung von Schläfenbeinen, die von kongenital Tauben herrührten, nur Folge einer ungenügenden Technik waren. Nach der Vervollkommnung der Untersuchungstechnik durch Habermann u. a. sind keine negativen Sektionsresultate mehr publiziert. Heute steht ein Material von 17 Sektionen von Gehörorganen mit angeborener Taubheit zur Verfügung mit positivem Ergebnis bezüglich des Labyrinthbefundes. Von diesen 17 Sektionen sind 10 in vollkommener Weise ausgeführt worden. Auf Grund der Sektionsergebnisse teilt Verfasser die Fälle von angeborener Taubstummheit in folgende Gruppen ein: 1) Gruppe I. Aplasie des ganzen Labyrinthes. Hierher gehört ein einziger Fall, 1863 in der Gazette médicale de Straßbourg von Michel beschrieben. 2) Gruppe II. Degeneration und Metaplasie des Epithels des endolymphatischen Raumes. Dies Gruppe teilt Verfasser wieder in zwei Unterabteilungen ein: a. Epithelmetaplasie findet sich bloß auf der Membrana basilaris; b. ausgedehnte Epithelmetaplasie, fehlende oder mangelhafte Entwicklung des Sinnesepithels, kombiniert mit Ektasie und Kollaps der häutigen Labyrinthwand der Pars inferior. Unter den Fällen dieser Unterabteilung werden wieder 3 Typen unterschieden. Grunert.

68.

Derselbe, Demonstration der Labyrinthe einer Taubstummen mit Hörresten der Gruppe IV. Bezolds. Ebenda

Neuer histologischer Befund der Gehörorgane einer 51jährigen kongenital Taubstummen, die vorher funktionell genau untersucht ist. Sie stammte aus einer gesundheitlich minderwertigen Familie, in welcher die Taubstummheit familiär ist (ein Bruder, eine Nichte). Verfasser ist der Ansicht, daß die gefundene Exzeßbildung und die Wandfaltung der Pars inferior labyrinthi, sowie die Degeneration des Sinnesepithels und die Nervenatrophie dieses Labyrinthabschnittes als koordinierte Erscheinungen des nämlichen anatomischen Bildes aufzufassen sind. „Wenn wir schon heute über deren inneren Zusammenhang uns ein Urteil gestatten dürfen, so geht dasselbe dahin, daß die Epithelmetaplasie die primäre Störung ist, auf Grund derer die anderen Labyrinthanomalien naturgemäß sich herausbilden müssen." Von grundsätzlicher Bedeutung ist noch der Umstand, daß sich in beiden Schnecken nicht die Spur einer Hörzelle mehr findet, trotzdem sind auf dem einen Ohre, wo die Mittelwindung ziemlich gut innerviert ist, noch bedeutende Hörreste und richtiges Vokalgehör konstatiert worden.

Grunert.

Digitized by Google

69.

M. A. Goldstein (St. Louis), An unusual case of spontaneous, bilateral hemorrhage from the ear. The Laryngoscope, St. Louis, August 1903.

Verfasser berichtet über einen interessanten Fall spontaner Blutung aus dem Gehörgange bei unverletztem Trommelfell bei einem jungen hysterischen Mädchen. Auf der einen Seite stand die Blutung definitiv nach kurzer Zeit, auf der anderen hielt sie mit Unterbrechung 50 Wochen ang an. Simulation (Selbstverletzung) ist ausgeschlossen. Grunert.

70.

Derselbe, Primary tuberculosis of the ear followed by Mastoiditis; Report of four cases. Medical News, 14. März 1903.

Enthält für unseren Leserkreis nichts Neues. Grunert.

71.

Herbert S. Birkett, Otomykosis due to the aspergillus glaucus. Montreal Medical Journal, May 1904.

Bringt uns nichts Neues. Grunert.

72.

Anselmo Sacerdote e Raoul Hahn, Sul contenuto di plasmocellule nei polipi auricolari. Giornale della reale accademia di Medicina di Torino 1904. Volum. X. Fascicol. 7—8.

Handelt von der Histologie der Zellelemente der Ohrpolypen. Übereinstimmung mit den Untersuchungsresultaten deutscher Autoren.
Grunert.

73.

Alexander und *Frankl-Hochwart*, Ein Fall von Acusticustumor. Arbeiten aus dem neurologischen Institute an der Wiener Universität; herausgegeben von Prof. H. Obersteiner. XI. Bd.

Das Wertvolle dieses Falles besteht in der Ergänzung des anatomischen Befundes durch eine sorgfältige klinische Beobachtung. Das von den Autoren selbst gegebene Resumé des Falles ist das folgende: „49jähriger Mann, aufgenommen am 3. April 1902, beginnt Anfang Februar 1902 an Unsicherheit der Beine zu leiden, stürzt am 28. Februar und akquiriert eine Hinterhauptwunde. Diesem Trauma folgten heftige Schwindelerscheinungen mit Erbrechen, sowie Anfälle von starkem Kopfschmerz. Patient war geistig schwach, zeitweise erregt, später stark dement. Die Bulbi waren in der Seiten- und Aufwärtsbewegung beschränkt, wiesen Nystagmus auf; ferner bestand doppelseitige Opticusneuritis, Hypaesthesie am 1. u. 2. Trigeminusaste links, Kaumuskellähmung links. Am linken Ohre Zeichen von nervöser Schwerhörigkeit; Parese des gesamten linken Facialis, des linken Gaumensegels; Uvulareflex links nicht auslösbar. Unvermögen, sich gerade zu halten. Neigung, nach links zu fallen. Sehnenreflexe lebhaft; L > R. Allmähliche Zunahme der Erscheinungen: Die Unsicherheit wurde immer stärker, die Hirnnervenlähmungen, besonders die Uvulaparese immer prononcierter. Es kam zu Ohnmachten und Zuckungen, besonders im Gesichte links.

Der Obduktionsbefund ergibt eine kugelrunde Geschwulst von 2 cm Durchmesser, welche die linken Kleinhirnstiele komprimiert, mit dem Acusticus und Facialis zusammenhängt und in den inneren Gehörgang vorragt. Die Untersuchung des Tumors zeigte, daß es sich um ein Neurofibrom handelt. Die anatomische Untersuchung des Labyrinthes ergibt degenerative Atrophie des Nervus cochleae sowie des Ganglion spirale. Atrophie des

Digitized by Google

Cortischen Organes und der Stria vascularis mit partieller Degeneration des Ringbandes."

Seinen Ausgang hat der Tumor jedenfalls von den bindegewebigen Nervenscheiden des Acusticus genommen.

Im Anschluß an die Mitteilung ihres Falles ziehen die Verfasser die anderen einschlägigen Fälle der Literatur zum Vergleich heran.

Grunert.

74.

Cuthbert S. Wallace, H. J. Marriage und Farquhar Buzzard, A case of attempted division of the eighth nerve within the Skull for the relief of tinnitus; a paper read at a meating of the Clinical society of London, on March 25, 1904.

Der Gedanke, bei unerträglichem Ohrensausen den Acusticus zu durchschneiden, ist nicht neu; der erste Versuch, ihn zu verwirklichen, ist der Inhalt obiger Arbeit. Bei einem 23jährigen Mädchen waren zur Heilung einer Mittelohreiterung eine größere Anzahl operativer Eingriffe ausgeführt, welche schließlich zur Heilung der Otorrhoe durch Epidermisierung der Mittelohrräume geführt hatten. Im Laufe der Zeit stellte sich neben heftigstem Schwindel ein unerträgliches Ohrgeräusch auf dem operierten linken, sprachtauben Ohr ein, bald von dem Charakter rauschenden Wassers, bald wieder war es wie Glockenläuten. Obwohl das Geräusch bei Compression der Carotis sich verminderte, wurde wegen der bisherigen ungünstigen Erfahrungen mit dieser Operation von einer Unterbindung der Carotis Abstand genommen und wegen der Unerträglichkeit des Geräusches zur Durchtrennung der Acusticus geschritten. Der Acusticus wurde von der hinteren Pyramidenfläche her zugänglich gemacht. Trotz der störenden Blutung und des starken Liquorabflusses gelang es schließlich, ihn deutlich zu sehen, mit einem Haken vom Facialis zu sondern und zu durchtrennen. Am Tage nach der Operation erhebliche Verminderung des Geräusches, keine Facialislähmung, normale Temperatur. Kopfschmerzen beim Versuche den Kopf zu heben, erhebliche Durchtränkung des Verbandes mit Cerebrospinalflüssigkeit. Am 4. Tage nach der Operation leichte Diplopie. Die Kopfschmerzen hielten an und steigerten sich. Schließlich wurde die Kranke apathisch und starb am 21. Tage nach der Operation. Die Sektion hat die eigentliche Todesursache nicht aufgeklärt; jedenfalls war keine Spur einer eitrigen Meningitis vorhanden. Es zeigte sich bei der Autopsie, daß der Acusticus bis auf eine baumwollfadendünne, dem Facialis anliegende Partie durchschnitten war.

Grunert.

75.

Freund (Straßburg), Die Veränderungen des Nasen-Rachenraumes bei Schwangeren, Gebärenden und Wöchnerinnen. Monatsschr. f. Geburtsh. und Gynaek. Bd. XX. Heft 2.

Verfasser geht von den bekannten Fließschen Befunden aus, welche einen Zusammenhang zwischen Nase und Genitalsphäre beweisen, und lehnt unter voller Anerkennung der von Fließ aufgedeckten diesbezüglichen Tatsachen nur die Erklärungsversuche des letzteren ab.

Um eine anatomisch-physiologische Grundlage für die Beurteilung der Beziehungen zwischen Nase und den weiblichen Geschlechtsorganen zu schaffen, hat Verfasser mit Professor Manasse 105 Fälle auf Nase und Rachen untersucht während Schwangerschaft, Geburt und Wochenbett, weil diese physiologischen Vorgänge einen einheitlicheren Überblick gewähren, als die mit vielen Nebenerscheinungen verlaufenden menstruellen und klimakterischen.

Die wesentlichsten Veränderungen der Nase während der Schwangerschaft bestehen in Hyperaemie der Schleimhaut und Hypertrophie der Muscheln.

Digitized by Google

Die Prädilektionsstellen der Hyperaemie sind Septum und untere Muscheln. Der Folgezustand ist das Nasenbluten, welches bei seinen Schwangeren in etwa 25 Proz der. Fälle auftrat, bei welchem er aber weder eine gewisse Praedilektion irgend einer Schwangerschaftszeit noch auch eine Priodizität nachweisen konnte.

Die kissenartigen Hyperthrophieen betreffen vorwiegend die unteren Muscheln, sie waren oft nur einseitig vorhanden. Etwa 66 Proz. der Schwangeren zeigten die Hyperaemie und Muschelhypertrophie in ausgesprochener Weise. Auch bezüglich des Eintritts der Muschelhyperaemie, welche regellos in jeder beliebigen Zeit der Gravidität aufzutreten pflegt, war von einer Periodizität (Termin der fälligen Menses) keine Rede. Während der Geburt tritt mit jeder Wehe schon vor Beginn der Uteruskontraktion eine Anschwellung, ein Glasig- und stark Transparentwerden des vorderen Endes der unteren Muschel ein. Dieses Phänomen ist so regelmäßig, daß man durch die Rhinoskopie den Eintritt einer neuen Wehe vorhersagen kann. Während der Wehenpause stellt sich dann wieder ein Ablassen und Kollabieren der unteren Muschel ein. Während des Wochenbetts fanden sich bei 25 unter 38 Wöchnerinnen Veränderungen der Nase, welche den Schwangerschaftsveränderungen entsprechen. Für die Bedeutung der Laktation als Reizunterhaltungsmittel in der Nase spricht der Umstand, daß fast alle Wöchnerinnen, welche diese positiven Nasenbefunde darboten, stillten.

Verfasser kennzeichnet den ganzen sich in der Nase abspielenden Prozeß als hyperämische Verdickung, bedingt durch Blutüberfüllung, und reiht ihn hinsichtlich seiner Natur und Bedeutung gewissen Schwangerschafts-Hypertrophien anderer Organe (Schilddrüse, Zahnfleisch usw.) an. Die Zirkulationsveränderung läßt er nicht durch nervöse Einflüsse vermitteln, sondern bezieht sie auf die Wirkung gewisser durch die innere Eierstockssekretion in die Blutbahn gelangender Stoffe. Verfasser erblickt die physiologische Bedeutung dieser Vorgänge darin, daß die Veränderungen in der Nase selbst einen Reiz darstellen, welcher reflektorisch wieder das Gebärgeschäft unterstützt. „Jedem leuchtet ein, daß diese Reflexe von der gereizten Nasenschleimhaut aus während der Geburtswehen, am deutlichsten während der Austreibungsperiode zur Geltung kommen. Gewiß ist der Reiz, den die durch den engen Geburtskanal durchzupressende Frucht grob hervorbringt, geeignet, die bekannte „allgemeine Geburtsarbeit" in Gang zu bringen. Eine wesentliche Unterstützung aber kommt durch den nasalen Reiz und Reflex dazu. Ja, wir haben oben gezeigt, wie schon vor der sicht- und fühlbaren Uteruskontraktion die unteren Muscheln geradezu kolossal anschwellen und den Weg verlegen. Jetzt schließt sich die Glottis, die Bronchien werden komprimiert, die Interkostalräume eingezogen, es kommt vorübergehend zum exspiratorischen Atemstillstand — und im Schrei endlich löst sich die mächtige Reflexwirkung — alles wie in den physiologischen Experimenten."

Verfasser zeigt weiterhin, daß bei disponierten Personen von dem Aneinanderliegen hypertrophischer Muscheln am Septum narium ein bestimmter Reflex ausgelöst werden kann, der das Bild der Hyperemesis gravidarum hervorbringt. Dieser Zustand ist durch galvanokaustische Zerstörung der angeschwollenen Muschel heilbar. Grunert.

76.

Lange, Ein Fall von primärem Cylinderzellencarcinom des Mittelohres. (Aus der Ohrenklinik der Kgl. Charité in Berlin.) Zeitschrift für Ohrenheilkunde. Bd. XLVI. 3. S. 209.

Verfasser sieht seinen Fall als den ersten an, in welchem mit Sicherheit der Ursprung eines Carcinoms in den Räumen des Mittelohres nachgewiesen worden ist. Als Beweis hierfür betrachtet er den histologischen Charakter des Tumors und seine Beziehungen zur Nachbarschaft, insofern weder an der Dura mater, noch an der Parotis oder an den Wandungen des äußeren Gehörganges neoplastische Veränderungen nachgewiesen werden konnten. Die Geschwulst hatte die Paukenhöhle, das Antrum und die knöcherne Tuba in eine unregelmäßige, zerklüftete, von gallertig-schleimiger Masse erfüllte

Digitized by Google

Höhle umgewandelt, sie hatte den Knochen besonders an der Vorderfläche der Pyramide, gegen das Kiefergelenk und die Carotis zu zerstört, desgleichen hatte sie auf das Labyrinth übergegriffen, während die knöcherne Begrenzung der hinteren Schädelgrube, sowie die Außenseite der Schuppe und der Proc. mastoideus unverändert geblieben waren, und sie bildete von dem nicht in größerem Umfang zerstörten Trommelfelle aus eine den Gehörgang polypenartig erfüllende Neubildung, die aber mit dessen Wänden in keinerlei Weise zusammenhing. Hammer, Amboß und Steigbügel waren erhalten geblieben. Bemerkenswert war sowohl an dem primären Tumor als an den noch zu erwähnenden Metastasen die reichliche Schleimanhäufung, die vom Verfasser als eine reine Produktion von Schleim seitens der Geschwulstzellen, nicht als eine schleimige Degeneration dieser aufgefaßt wird, ferner das Vorkommen von Konkrementen aus kohlensaurem Kalk im Stroma der Tumoren. Metastasen wurden in den Halslymphdrüsen entlang der großen Gefäße, im vorderen Mediastinum und in den Lungen gefunden, erstere durch Weiterverbreitung auf dem Lymphwege, die Lungenmetastasen durch Einbruch in die Venen des Plexus caroticus entstanden. Welcher Teil der Schleimhaut des Mittelohres den Ausgangspunkt für die Geschwulstbildung abgegeben hatte, wird zweifelhaft gelassen. Blau.

77.

Brunzlow, Über das Vorkommen der vorderen Falte am menschlichen Trommelfell. (Aus der Universitäts-Ohrenklinik in Rostock.) Ebenda. S. 230.

Nach des Verfassers Untersuchungen an den (meist normalen) Trommelfellen von 160 Soldaten des ersten Dienstjahres wird eine vordere Trommelfellfalte bei etwa 50 Proz. gefunden, in Gestalt einer feinen weißen Linie, die vom Proc. brevis zum oberen Rande des Sehnenringes zieht und gegen diesen meist scharf winkelförmig abgesetzt ist, seltener bogenförmig in ihn übergeht. Ihre Länge wechselt, vielfach ist sie ganz kurz, oft nur angedeutet. Wo sie fehlte, lag in der Regel der Proc. brevis dem vorderen Trommelfellrande sehr nahe. Am eingezogenen Trommelfell ließ sich eine vordere Falte nur bei einem kleinen Teil der (35) Fälle nachweisen, wahrscheinlich nur dort, wo sie auch physiologisch schon vorhanden war. Sie wird dann um ein Geringes schärfer. Anstatt der gewöhnlichen sieht man bei der Einziehung häufig eine aufsteigende vordere Falte; diese ist aber gar keine eigentliche Falte, sondern nur der Abdruck der oberen Kante des kurzen Hammerfortsatzes und gibt kein Anzeichen für einen hohen Einziehungsgrad ab. Blau.

78.

Takahatake, Über Vorkommen und Fehlen von gekreuzten Lähmungen und Sprachstörungen bei den otogenen Erkrankungen des Hirns und der Hirnhäute. (Aus der Ohren- und Kehlkopfklinik der Universität Rostock.) Ebenda. S. 236.

Aus der Tatsache, daß bei kleinen Eiteransammlungen im Großhirn Fernwirkungen vorhanden sein, bei umfangreichen fehlen können, folgert Verfasser im Einklang mit Körner, daß es nicht der Abszeßdruck allein ist, welcher seine Wirkung auf die innere Kapsel oder das sensorische Sprachcentrum ausübt, sondern daß in gleicher Weise ein von der Umgebung des Abszesses sich verbreitendes entzündliches Ödem sich betätigen kann. Ebenso sind otogene Extraduralabszesse am Schläfenlappen ohne nachweisbare Continuitätstrennung der Dura durch eine dem infektiösen Eiterherde collaterale Meningo-Encephalitis (Merkens) imstande, gekreuzte Paresen und Sensibilitätsstörungen, bezw. bei linksseitiger Erkrankung sensorische Sprachstörungen hervorzurufen, und diese verschwinden wieder zugleich mit der sie veranlassenden rein toxischen (nicht bakteriellen) Meningo-Encephalitis nach

Digitized by Google

Entleerung des ursächlichen infektiösen Eiterherdes. Die bei der eitrigen Leptomeningitis vorkommenden cerebralen Reiz- und Lähmungserscheinungen nehmen, soweit sie nicht durch Schädigungen von Hirnnerven an der Basis hervorgerufen werden, von den Rindencentren aus ihren Ursprung. Unter den zu beobachtenden Sprachstörungen ist nach Körner die rein motorische Aphasie die häufigste, verursacht durch starke Exsudation in der Sylvischen Spalte. Verfasser fügt einen noch nicht veröffentlichten Fall hinzu, in welchem eine otogene Meningitis mit einer complicierten sensorischen und motorischen Aphasie einherging. Die Sektion wurde nicht gemacht.

Blau.

79.

Alexander (Wien), Zur Kenntnis der Mißbildungen des Gehörorgans, besonders des Labyrinthes. Ebenda S. 245.

Es wurden 6 Präparate aus der Sammlung des Senckenbergschen Institutes in Frankfurt a. M., und zwar drei vom Menschen, je eines vom Kaninchen, Schwein und Rinde stammend, untersucht, betreffend 4 mal Doppelmißbildungen von der Gruppe des Janiceps asymmetros, 2 mal einfache Mißbildungen von der Gruppe des Aprosopus und Anencephalus. Von den Doppelmißbildungen zeigten zwei neben Verkümmerung des äußeren Ohres und rudimentärer Entwicklung der Paukenhöhle sehr bedeutende labyrinthäre Veränderungen. Beide Felsenbeine waren an ihren Berührungsflächen abgeplattet, zum Teil knöchern vereinigt, die Schnecken waren das eine Mal in charakteristischer Form erhalten, das zweite Mal zu einer ovoiden Höhle im Knochen verkümmert, das Vestibulum war mißgestaltet, die Bogengänge fehlten. Desgleichen fehlten die Labyrinthfenster, nur an dem einen Präparate war auf der einen Seite die Fenestra ovalis in Form einer 1,5 mm langen, durch Bindegewebe verschlossenen Öffnung angedeutet. Innerer Gehörgang und Nerv. acusticus waren in dem einen Falle rudimentär erhalten, in dem zweiten nicht vorhanden; über die Beschaffenheit des häutigen Labyrinthes ließ sich nichts Sicheres aussagen. In den beiden anderen Fällen von Doppelmißbildung verhielt sich das innere Ohr mit seinen Nerven normal und beschränkten sich die Veränderungen auf die äußeren und mittleren Ohrteile. Die beiden äußeren Ohren waren zu einem Doppelohr verschmolzen, desgleichen waren die Trommelfelle, Hammer und Ambosse beider Teilstücke median vereinigt, die unpaare Tuba öffnete sich in den gemeinschaftlichen Paukenhöhlenraum, die beiderseits erhaltenen Steigbügel erschienen kegelförmig, solide, ohne Öffnung. Der Fall von Aprosopus (bei einem Schweine) zeigte bemerkenswerterweise gleichfalls ein median verschmolzenes Ohrpaar mit unpaarem Gehörgang, an dessen Grunde seitlich die beiden Trommelfelle zu sehen waren, während sich in ihn median die zu einem Kanal verschmolzenen Tuben öffneten. Die Bulla tympanica, das Labyrinth und der Nerv. acustico-facialis verhielten sich normal. Bei dem Anencephalus endlich fehlten Gehörgang und Ohrmuschel, auf der einen Seite waren in dem total mißbildeten Schläfenbein überhaupt keine Hohlräume vorhanden, auf der anderen Seite fanden sich nur Rudimente des Labyrinthes (kleines Vestibulum, oberer und lateraler Bogengang, 1½ Schneckenwindungen). Der Nerv. facialis war erhalten, der Acusticus fehlte.

Blau.

80.

Uchermann (Christiania), Otitische Gehirnleiden. 1. Der otitische Hirnabszeß. Zeitschrift für Ohrenheilkunde. Bd. XLVI. 4. S. 303—369.

Verfasser berichtet über 11 Fälle von otitischem Hirnabszeß, die er in der Zeit vom 1. Oktober 1891 bis zum 1. Oktober 1902 auf der Ohrenabteilung des Reichshospitals in Christiania gesehen hat. Die Patienten standen im Alter von 9, 10, 11, 17 (2 mal), 20, 22, 25, 29, 31 und 48 Jahren, 8 gehörten dem männlichen, 3 dem weiblichen Geschlechte an. Die ursächliche Ohreiterung war 3 mal eine akute, 8 mal eine chronische und hatte in

Digitized by Google

6 Fällen auf der linken, in 5 auf der rechten Seite ihren Sitz. Als Ort der Abszeßbildung im Gehirn ergab sich 8 mal der Schläfenlappen, 1 mal das Kleinhirn, 1 mal waren gleichzeitig im Kleinhirn und Schläfenlappen Abszesse vorhanden, einmal konnte wegen mangelnder Sektion und Hirnoperation der Abszeß nicht sicher lokalisiert werden. Multiple Abszeßbildung war zweimal beobachtet worden. In dem ersten dieser Fälle war ein walnußgroßer Abszeß mit eitrig infiltrierter Umgebung mitten im linken Gyrus temporalis medius operativ entleert worden, nach unten und vorn von ihm fand sich im gleichen Hirnlappen ein zweiter Abceß in seinem Anfangsstadium, der als ein walnußgroßer, gelblicher, in seiner Mitte erweichter Herd erschien, während außerdem noch ein dritter, haselnußgroßer, desgleichen operativ eröffneter Abszeß in der linken Kleinhirnhemisphäre lag. Verfasser sieht letzteren als den primären an und meint, daß die beiden Schläfenlappenabszesse indirekt von ihm aus infolge ungenügender Drainage oder wohl auch als Folge der vorgenommenen Probepunktionen entstanden seien. In dem zweiten Falle waren im Kleinhirn 3 Abszeßhöhlen enthalten, die eine gerade nach innen vom thrombosierten Sinus transversus, 4 mm unter der Oberfläche, durch die Operation zum Teil entleert, eine zweite medial von ihr, mitten in der Hemisphäre gelegen, walnußgroß und mit Eiter gefüllt, und eine dritte wieder medial von der letzteren, unregelmäßig geformt und ebenfalls voll Eiter. Eine erweichte Sinusthrombose, die übrigens klinisch latent geblieben war, bildete 3 mal das Mittelglied zwischen der Schläfenbeineiterung und dem Hirnabszeß, der hier 1 mal im Kleinhirn, 2 mal im hinteren Teile des Schläfenlappens seinen Sitz hatte. Bei einer Kranken waren die Sinuswände mit einander verwachsen und war die Punktion des Kleinhirnabszesses durch sie hindurch vorgenommen worden, außerdem bestand ein großer perisinuöser Abszeß. Einmal hatte ein Schläfenlappenabszeß (!) von einer Labyrintheiterung aus seinen Ursprung genommen. In sämtlichen operierten oder obduzierten Fällen wurde der nächste Abszeß höchstens 1 cm entfernt von der Dura gefunden, mehrmals reichte er ganz bis an die Dura heran oder stand mit dem Infektionsherde außerhalb der letzteren durch eine Fistel in Verbindung; 1 mal hatte sich der Abszeß spontan in die Paukenhöhle geöffnet. Der Versuch der operativen Entleerung des Hirnabszesses war 9 mal gemacht worden. Dabei wurde der Abszeß 3 mal nicht gefunden, bezw. war 1 mal das Messer zwar durch ihn hindurchgegangen, sein Inhalt hatte sich aber nicht entleert, weil er sehr zähe und die Kapsel ungewöhnlich dick war. Von den 6 Fällen mit operativ eröffnetem Hirnabszeß wurden 3 (sämtlich im Schläfenlappen) geheilt, 3 endeten tödlich, und zwar ein Schläfenlappenabszeß durch verbreitete Encephalitis mit Hydrocephalus internus, ferner die beiden Fälle von multipler Abszeßbildung.

Im Anschluß bespricht Verfasser die Symptome, Diagnose und Behandlung des otitischen Hirnabszesses. Er betont die Inkonstanz der letzterem zugehörigen Krankheitserscheinungen, insbesondere auch der Herdsymptome, ihre Ähnlichkeit mit den bei anderen Hirnleiden vorkommenden, so daß Verwechselungen mit seröser oder tuberkulöser Meningitis, Hirntumor, bei Kindern desgleichen mit einem Extraduralabszeß oder einer tuberkulösen Entzündung im Schläfenbein mit Granulationen zwischen Dura und Knochen stattbaben können und oft erst der operative Befund Aufklärung gibt. Fünf Krankengeschichten, welche dieses erläutern, werden beigefügt. Ferner kann das Bild des Hirnabszesses durch andere cerebrale Komplikationen verdeckt werden, und selbst, wenn der Abszeß als solcher wahrscheinlich gemacht ist, kann noch die genauere Lokalisation seines Sitzes Schwierigkeiten bereiten. Therapeutisch empfiehlt Verfasser frühzeitiges operatives Vorgehen, ohne zu warten, bis sich Herdsymptome zeigen, primäre Beseitigung des Infektionsherdes im Ohre, meist durch die Totalaufmeißelung, und breite Freilegung der Dura mater über dem Tegmen tympani et antri. Bei gesunder Dura und nicht zwingenden Hirnsymptomen, also wenn Herdsymptome fehlen und nur Hirndruckerscheinungen vorhanden sind, kann man vorerst abwarten, ob nicht der Eingriff am Schläfenbein allein zum Ziele führt. Zur Punktion des Gehirns wird eine lange dünne Péan-Pinzette empfohlen, die geschlossen

Digitized by Google

in der gewünschten Richtung und Tiefe (nie über 4 cm und niemals durch die ungeöffnete Dura!) eingestoßen und dann vorsichtig geöffnet wird, so daß der angelegte Kanal während der Herausnahme sich erweitert. Dadurch tritt selbst der dickste Eiter aus. Das nach Entleerung des Abszesses eingelegte dicke Drainrohr soll auch an seinem in der Abszeßhöhle liegenden Ende mit Jodoformgaze umwickelt werden, wodurch ein Hineingelangen gröberer Partikel, bezw. eine Verstopfung verhindert wird. Letztere werden dann jedesmal beim Verbandwechsel entfernt, indem die Abszeßflächen mit einer Péan-Pinzette auseinandergehalten werden. Der Verbandwechsel geschieht alle 3—4 Tage, bei großen alten Abszessen mit stinkendem Eiter täglich, das Drainrohr wird jenachdem nach 14 Tagen oder erst nach 3—4 Wochen fortgelassen. Blau.

81.

Körner (Rostock), Über den angeblich cyklischen Verlauf der akuten Paukenhöhlenentzündung. Ebenda. S. 369.

Verfasser bestreitet nach seinen Erfahrungen, daß die uncomplicierte akute Otitis media jemals den von Zaufal behaupteten cyklischen Verlauf mit einem plötzlichen kritischen Temperaturabfall nach mehreren Tagen hohen Fiebers zeigt. Wo ein solcher von ihm beobachtet wurde, handelte es sich stets um eine gleichzeitige mehr oder weniger latente Pneumonie, die ja im Kindesalter sehr häufig, bei Säuglingen fast constant neben der Otitis auftritt, und deren oft nur kleine Herde ebenso keine auf sie hinweisenden Symptome hervorzurufen brauchen, wie sie der Untersuchung völlig entgehen können. Drei Krankengeschichten, die dieses beweisen, werden angeschlossen. Es verliert damit die von Zaufal vorgeschlagene expektative Therapie der akuten Otitis media ihre wesentlichste theoretische Stütze. Blau.

82.

Friedmann (Berlin), Zur Kasuistik der otogenen Ohrgeräusche. (Aus B. Baginskys Poliklinik.) Ebenda. S. 373.

Das 9 Jahre alte, durch langwierige Krankheit geschwächte Mädchen hatte neben allgemein nervösen Erscheinungen zeitweilige Zuckungen der unteren Augenlider und der Kinnmuskeln, und außerdem beiderseits objektiv hörbare, knipsende Ohrgeräusche von rhythmisch gleichmäßigem Charakter, die zeitweise ohne nachweisbare Ursache verschwanden, Sie wiederholten sich 100 bis 120 mal in der Minute, waren mit dem Puls nicht isochron, wohl aber mit den Zuckungen in den Unterkiefermuskeln und mit den sie manchmal, aber nicht immer begleitenden Zuckungen am Gaumensegel. Am Trommelfell keine Bewegungen nachweisbar, Hörvermögen normal. Die Diagnose lautete auf klonischen Krampf des Musc. tensor veli palatini. Roborierende Allgemeinbehandlung und Anwendung des Politzerschen Verfahrens brachte in 3 Wochen keine Änderung. Blau.

83.

Struyken (Breda), Bestimmung der Gehörschärfe in Mikro-Millimetern. Ebenda. S. 378.

Ostmann (Marburg), Berichtigung zu obiger Arbeit. Zeitschrift für Ohrenheilkunde. Bd. XLVII. 2 u. 3. S. 277.

Verfasser beschreibt eine von ihm schon im Jahre 1891 angegebene Methode, nach der es möglich ist, an der in der Hand gegen das Licht gehaltenen Stimmgabel, deren eine Zinke mit einer modificierten Gradenigoschen Dreieckfigur, die andere mit einer kleinen Linse versehen ist, in einem Gesichtsfelde die Amplituden bis auf 1 μ herab zu verfolgen und bis c^3 diese

Digitized by Google

Abnahme und ihren Zusammenhang mit der erforderlichen Sekundenzahl genau zu bestimmen. Eine am centralen Ende des Stieles zwischen zwei Fingern hängend festgehaltene Stimmgabel klingt nach dem Gaussschen Dekrementgesetze aus, so daß die Abnahme der Schwingung von 1 mm bis 100 μ, von 100 bis 10 μ, von 10 bis 1 μ usw. jedesmal in derselben Sekundenzahl stattfindet. Einklemmen des Stieles der Gabel oder Verbindung der einen Zinke mit einer Vorrichtung, welche die Kurve auf einer berußten Trommel aufzeichnet, verhindert dieses normale Abschwingen. Der Logarithmus der Grenzamplitude wird gefunden, indem man vom Quotienten der Hörzeit und der Dezimierzeit (d. i die Sekundenzahl, welche die Gabel braucht, um $^1/_{10}$ der früheren Amplitude zu erreichen) den Exponenten 2 oder 1 oder 0 abzieht, je nachdem man die Arretieruhr bei einer Anfangsamplitude von 100 oder 10 oder 1 μ in Gang gesetzt hat. Gerade dieser Logarithmus soll nun eingezeichnet werden; doch ist es auch ein Leichtes, für jede Gabel eine Kurve zu construieren, auf welcher man gleich mit Hilfe der Sekundenzahl den Wert der gesuchten Amplitude in Mikromillimetern ablesen kann. Im allgemeinen ist die Bestimmung der pathologischen Hörschärfe in Bruchteilen der normalen nicht genau, weil die normale Grenzamplitude keine unverändert feststehende Größe hat. Die Amplituden der höheren Stimmgabeln (von c^5 ab) können desgleichen optisch, wenn auch nach einer anderen Methode, bestimmt werden. Alle belasteten Stimmgabeln sind zur Bestimmung des Minimum perceptibile ganz ungeeignet, weil sie ein sehr unregelmäßiges und wechselndes Dekrement besitzen.

Ostmann bemerkt auf einen gegen ihn von Struyken erhobenen Einwand, daß er schon vor der Veröffentlichung von dessen Arbeit seine ursprüngliche Annahme, als ob sich sein objektives Hörmaß ohne weiteres auf alle Edelmannschen Stimmgabeln neuester Konstruktion übertragen lasse, berichtigt habe. Er hat vielmehr ausgesprochen, daß sich seine Hörprüfungstabellen nur auf solche unbelasteten Gabelreihen anwenden lassen, welche nach seinen Gabeln geaicht sind, also dieselbe Dämpfung haben; beziehungsweise müßten die Tabellen der Dämpfung jeder einzelnen Gabel entsprechend umgerechnet werden. Das objektive Hörmaß durch seine experimentellen Untersuchungen begründet und dann weiter allgemein zugänglich gemacht zu haben, nimmt er für sich in Anspruch. Blau.

84.

Deile, Ansiedelung von Aspergillus fumigatus in beiden Nasenhöhlen bei Ozäna. (Aus dem pathologischen Institut der Universität Leipzig.) Zeitschrift für Ohrenheilkunde. Bd. XLVI. 4. S. 386.

Das sehr seltene Vorkommen von Aspergillus in der Nase wird erklärt aus der beständig in dieser stattfindenden Luftbewegung, den vorhandenen Abwehrvorrichtungen (Flimmerepithel, Drüsensekrete, Leukocyten) und der nicht genügend hohen Temperatur. Als prädisponierend für die Ansiedelung wird von den Autoren eine Eintrocknung des Nasensekretes oder ein trockener Katarrh betrachtet. Verfasser sah in der Leiche einer 76jährigen Frau eine Einnistung des Aspergillus fumigatus auf den trockenen Sekretborken der Ozäna. Beide Nasengänge von den Choanen an bis nahe an die vordere Nasenöffnung waren total mit einem netzförmigen Gerüst von dicken grünen Krusten ausgefüllt, deren Oberfläche sich in großer Ausdehnung mit einem außerordentlich feinen, grauweißen Fadengewirr wie mit einem Schleier bedeckt zeigte. Die mikroskopische Untersuchung ergab die charakteristischen Kennzeichen der Ozäna, ferner an der freien Oberfläche der Borken Mycelien, Fruchtträger und Köpfchen des Aspergillus fumigatus und daneben in den Borken Diplokokken und Staphylokokken. Die Überimpfung auf ein Kaninchen hatte eine typische Pseudotuberculosis aspergillina zur Folge.
Blau.

Digitized by Google

85.

Mann (Dresden), Über Gaumenlähmung. Zeitschrift für Ohrenheilkunde. Bd. XLVII. 1. S. 1.

Nach einer Besprechung der anatomischen und physiologischen Verhältnisse, sowie dessen, was sich von diesen am lebenden Gaumen, im ruhenden oder bewegten Zustande, erkennen läßt, schildert Verfasser die von ihm beobachteten verschiedenen Formen der Gaumenlähmung. Es sind deren, wenn man von den kompletten postdiphtheritischen Gaumenlähmungen und den oft sehr komplizierten im Gefolge von Hirnkrankheiten oder malignen Tumoren an der Schädelbasis absieht, drei, nämlich die seltene einseitige Tensorlähmung (4 eigene Beobachtungen) und dann als häufiger vorkommend die einseitige Pharyngopalatinuslähmung (11 Beobachtungen) und die einseitige Levatorlähmung kombiniert mit gleichnamiger halbseitiger Lähmung des Musc. uvulae (7 Beobachtungen). Die objektiven Kennzeichen dieser Lähmungsformen werden genau beschrieben, desgleichen wird auf die nur wenig hervortretenden subjektiven Erscheinungen und auf die ätiologischen Verhältnisse eingegangen. Die einseitige Pharyngopalatinuslähmung war 7 mal mit Recurrenslähmung kombiniert, was Verfasser aus der Innervation des genannten Muskels durch den Recurrens, welcher einen eigenen Pharyngopalatinusstrang in sich führt, ableitet. Der Musc. levator veli palatini und der gleichseitige halbe Musc. uvulae werden von demselben Nerven, nämlich dem Facialis, versorgt, daher ihre kombinierte Lähmung leicht zu verstehen ist. Bei akuten Mittelohrentzündungen kann die Entzündung nicht nur auf den ganzen Nerv. facialis, sondern auch allein auf den vom Ganglion geniculi ausgehenden, im Nerv petrosus superficialis verlaufenden Gaumenast übergehen. Solche isolierte Levator-Uvula-Lähmung hat Verfasser unter 49 Fällen von Otitis media 14 mal beobachtet. Blau.

Personal- und Fachnachrichten.

In Dresden wurden am 1. Oktober d. J. für beide Stadtkrankenhäuser oto-laryngologische Ambulatorien mit je 8 Betten errichtet, und als Leiter derselben Dr. R. Hoffmann und Dr. Mann mit Gehalt angestellt.

Im September 1905 findet unter dem Vorsitz des Prof. Th. Kocher aus Bern in Brüssel der 1. Congreß der Internationalen Gesellschaft für Chirurgie statt. Der Delegierte für Deutschland ist Prof. Sonnenburg, Berlin W. Hitzigstraße 3. Derselbe ist zur Auskunft über alle, den Congreß betreffende Fragen bereit. Die Tagesordnung ist die folgende:

1. Valeur de l'examen du sang en chirurgie. Rapporteurs: MM. W. W. Keen (Philadelphie); Sonnenburg (Berlin); Ortiz de la Torre (Madrid); Depage (Bruxelles).

2. Traitement de l'hypertrophie prostatique. Rapporteurs: MM. Reginald Harrison (Londres); Rovsing (Copenhague); v. Rydygier (Lemberg).

3. Interventions chirurgicales dans les affections non cancéreuses de l'estomac. Rapporteurs: MM. Mayo Robson (Londres); v. Eiselsberg (Vienne); Mattoli (Ascoli Piceno); Monprofit (Angers); Rotgans (Amsterdam); Jonnesco (Bucarest).

4. Traitement de la tuberculose articulaire. Rapporteurs: MM. Bier (Bonn); Broca (Paris); Bradfort (Boston); Codivilla (Bologne); Willems (Gand).

5. Traitement de la péritonite. Rapporteurs: MM. Lennander (Upsala); Friedrich (Greifswald); Lejars (Paris); Mc Cosh (New-York); Krogius (Helsingfors); de Isla (Madrid).

6. Diagnostic des maladies chirurgicales du rein. Rapporteurs: MM. Albarran (Paris); Kümmel (Hambourg); Giordano (Venise); Lambotte (Bruxelles).

Druck von J. B. Hirschfeld in Leipzig.

Digitized by Google

Digitized by Google

Digitized by Google

416
592

Digitized by Google

3 2044 103 036 935

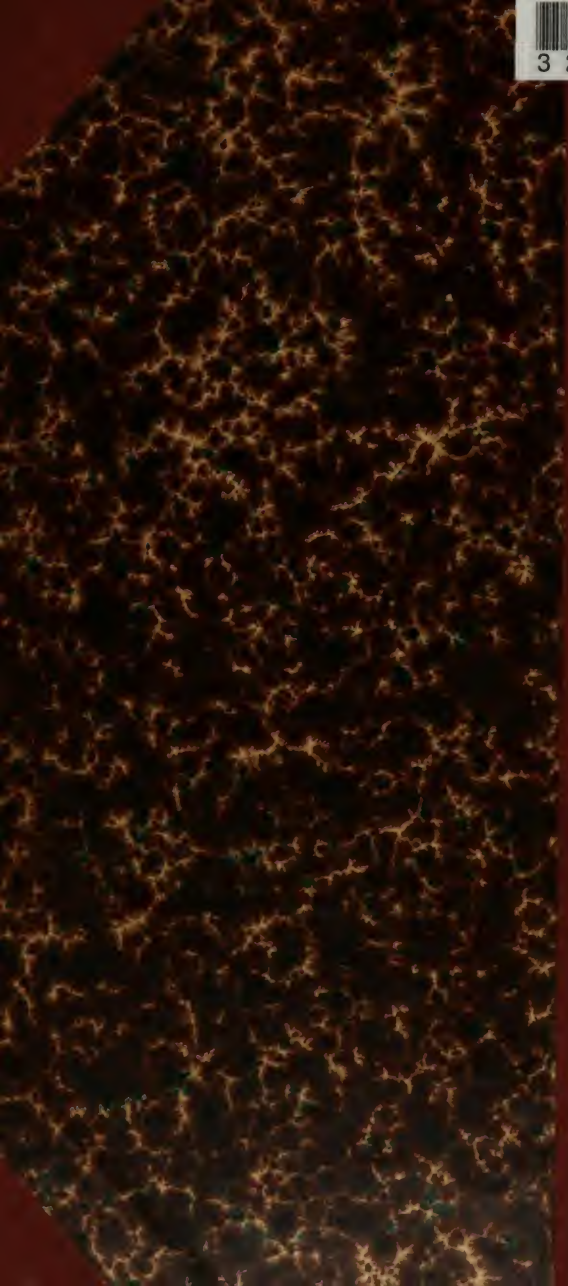

Digitized by Google